Röntgennormalbefunde

Online-Version in der eRef

Torsten B. Möller

6. Auflage



Thieme

Abkürzungen

A.	Arterie
Aa.	Arteriae
ant.	anterior
CCD-Winkel	Caput-Collum-Diaphysenwinkel
DHF	distaler Humerus-Fettkörper
DL	Durchleuchtung
DSA	digitale Subtraktionsangiographie
FFA	Film-Fokus-Abstand
i. S.	im Sinne
ISG	Iliosakralgelenk
18 J.	18 Jahre
KM	Kontrastmittel
li.	links
LK	Lymphknoten
LWK	Lendenwirbelkörper
LWS	Lendenwirbelsäule
ML	Mittellappen
OK	Oberkiefer
OL	Oberlappen
OSG	oberes Sprunggelenk
patholog.	pathologisch
post.	posterior
re.	rechts
RF	Raumforderung
s. u.	siehe unten
TU	Tumor
UK	Unterkiefer
UL	Unterlappen
V.	Vena
Vv.	Venae
WK	Wirbelkörper
WS	Wirbelsäule
ZWR	Zwischenwirbelraum

Thieme

Röntgennormalbefunde

Torsten B. Möller

6., unveränderte Auflage
191 Abbildungen

Georg Thieme Verlag
Stuttgart · New York

Dr. med. Torsten B. Möller
xcare Gruppe Radiologie und
Nuklearmedizin und Strahlentherapie
Werkstraße 1

66763 Dillingen

Bibliographische Information der Deutschen Bibliothek

Die Deutsche Bibliothek verzeichnet diese Publikation in der Deutschen Nationalbibliographie; detaillierte bibliographische Daten sind im Internet über http://dnb.d-nb.de abrufbar.

1. Auflage 1987
2. Auflage 1996
3. Auflage 2001
4. Auflage 2003
5. Auflage 2015

1. spanische Auflage 1990
1. italienische Auflage 1992
1. japanische Auflage 1998
2. spanische Auflage 1998
1. englische Auflage 1999
1. portugiesische Auflage 2002
1. türkische Auflage 2003
2. türkische Auflage 2004
1. chinesische Auflage 2008
1. russische Auflage 2009

Wichtiger Hinweis: Wie jede Wissenschaft ist die Medizin ständigen Entwicklungen unterworfen. Forschung und klinische Erfahrung erweitern unsere Erkenntnisse, insbesondere was Behandlung und medikamentöse Therapie anbelangt. Soweit in diesem Werk eine Dosierung oder eine Applikation erwähnt wird, darf der Leser zwar darauf vertrauen, daß Autoren, Herausgeber und Verlag große Sorgfalt darauf verwandt haben, daß diese Angabe **dem Wissensstand bei Fertigstellung des Werkes entspricht.**

Für Angaben über Dosierungsanweisungen und Applikationsformen kann vom Verlag jedoch keine Gewähr übernommen werden. **Jeder Benutzer ist angehalten**, durch sorgfältige Prüfung der Beipackzettel der verwendeten Präparate und gegebenenfalls nach Konsultation eines Spezialisten festzustellen, ob die dort gegebene Empfehlung für Dosierungen oder die Beachtung von Kontraindikationen gegenüber der Angabe in diesem Buch abweicht. Eine solche Prüfung ist besonders wichtig bei selten verwendeten Präparaten oder solchen, die neu auf den Markt gebracht worden sind. **Jede Dosierung oder Applikation erfolgt auf eigene Gefahr des Benutzers**. Autoren und Verlag appellieren an jeden Benutzer, ihm etwa auffallende Ungenauigkeiten dem Verlag mitzuteilen.

© 1987, 2019 Georg Thieme Verlag,
Rüdigerstraße 14, D-70469 Stuttgart
Telefon: +49/0711/8931-0

www.thieme.de

Printed in Italy

Umschlaggestaltung: Thieme Gruppe
Satz: primustype Robert Hurler GmbH,
D-73274 Notzingen
gesetzt mit Textline
Druck: L.E.G.O. S.p.A. Lavis

ISBN 978-3-13-242828-7
Auch erhältlich als E-Book:
eISBN (PDF) 978-3-13-242829-4

Geschützte Warennamen (Warenzeichen) werden **nicht** besonders kenntlich gemacht. Aus dem Fehlen eines solchen Hinweises kann also nicht geschlossen werden, daß es sich um einen freien Warennamen handele.

Das Werk, einschließlich aller seiner Teile, ist urheberrechtlich geschützt. Jede Verwertung außerhalb der engen Grenzen des Urheberrechtsgesetzes ist ohne Zustimmung des Verlages unzulässig und strafbar. Das gilt insbesondere für Vervielfältigungen, Übersetzungen, Mikroverfilmungen und die Einspeicherung und Verarbeitung in elektronischen Systemen.

Vorwort

Obwohl sich das Erscheinungsbild der konventionellen Röntgendiagnostik mit Einführung des digitalen Röntgens und dem fast vollständigen Ersatz der konventionellen durch die digitale Angiografie gewandelt und modernisiert hat, hat sich an der Beurteilung konventioneller Röntgenbilder nichts Grundsätzliches geändert. So sind die Änderungen an diesem Buch vorwiegend qualitativer Natur. Neben neuen Bildern wurden Textveränderungen dann vorgenommen, wenn sie zur Standardisierung dienten. So hat das American College of Radiology ein Befundungssystem (ACR BI-RADS) in der Mammografie erarbeitet, das Eingang in das entsprechende Kapitel dieser Ausgabe gefunden hat. Die Notwendigkeit der systematischen Bildbetrachtung und Befundung wird durch solche Bestrebungen noch deutlicher. Voraussetzung ist das Schaffen von „Checklisten“, mit denen ein Bild auf Normalität oder Pathologie geprüft werden kann.

Die systematische Bildbetrachtung hat deshalb eher noch an Bedeutung gewonnen. Deshalb wurde auch der strenge Aufbau dieses Buchs unverändert beibehalten. Die optische Gliederung unterstützt das Bemühen nach noch mehr Übersichtlichkeit und Vereinfachung.

So systematisch unsere Gedanken bei der Befundung, so übersichtlich sollen auch unsere Befunde sein. Man soll auf einen Blick erkennen können, was wir aussagen wollen. Dies ist nur durch eine klare Aufteilung und präzise Sprache möglich.

Dies bedeutet auch, dass die angebotenen Textbeispiele, die Normalbefunde, nur ein Anhalt sein können. Je nach Bedarf – ausführliches Gutachten oder kurzer Befund – muss variiert werden. Die Grundeigenschaften eines guten Befunds sollten aber immer beachtet werden: einfach, übersichtlich, präzise.

Dillingen Torsten B. Möller

Vorwort zur 1. Auflage

Dieses Buch befaßt sich mit einer scheinbaren Banalität: dem Röntgennormalbefund. Doch das Normale ist auch das Häufige, aber nicht immer das Einfache. Denn jeder radiologisch Tätige hat im Verlauf seiner Ausbildung mehr oder weniger große Probleme mit der Systematik der Befunderhebung und der Formulierung des Befundes. Dieses Buch soll drei Fragen beantworten:

- Wie formuliere ich einen Befund?
- Mit welchem Schema (welcher Systematik) betrachte ich ein Bild; wie kann ich es auf Normalität „abchecken"?
- Welche Meßwerte gibt es, mit denen ich die Normalität untermauern kann, und wo lege ich die Meßstrecken an?

Die „Röntgennormalbefunde" sind streng gegliedert. Dem Befundtext steht eine Checkliste gegenüber, die dem Leser eine Systematik der Bilderschau anbietet. Diese Systematik wird auch im Befundtext eingehalten. Im Sinne der Textverarbeitung sind einzelne Passagen austauschbar, z. B. gegen angebotene Formulierungen in der Checkliste. Zu fast allen Normalbefunden gehört die Rubrik „Wichtige Daten", die den Leser schnell über die wichtigsten Meßwerte informieren soll. Die Meßstrecken sind auf den korrespondierenden Röntgenbildern eingetragen.
Selbstverständlich sollen Befundtexte und Checklisten nur Grundlage sein, Hilfe, einen eigenen Stil zu finden. Auch die Meßwerte können nur Anhaltspunkte geben. Trotzdem hoffe ich, daß dieses Buch dem radiologisch Tätigen vor allem zu Beginn seiner Ausbildung Anleitung und Hilfe bei der täglichen Befundung von Röntgenbildern gibt. Für die vielfältige Mithilfe bei der Fertigstellung des Buches bin ich Freunden und Kollegen unserer Abteilung sehr dankbar. Insbesondere sei dem Vorstand unserer Abteilung, Herrn Prof. Dr. R. W. Günther, und seinem Oberarzt Dr. K. Ch. Klose sowie auch Herrn Dr. J. Hollmann für die Durchsicht des Buches und die bis ins Detail gehenden anregenden Diskussionen gedankt. Herzlicher Dank gebührt auch Herrn Prof. Dr. H. Zeumer (Abt. Neurologie des Klinikums Aachen), Herrn Prof. Dr. E. D. Voy (Abt. ZMK des Klinikums Aachen) und meinem Freund Dr. Hartmut Brückmann für die Durchsicht und Korrektur bei Spezialverfahren.

Im Sommer 1987 Torsten B. Möller

Inhaltsverzeichnis

Skelettdiagnostik Schädel 1
Schädel in 2 Ebenen 2
Hinterhauptsaufnahme 6
Nasennebenhöhlen 8
Orbita-p.-a.-Aufnahme 10
Orbitaschrägaufnahme nach Rhese 12
Oberkiefer 14
Unterkiefer nach Clementschitsch 16
Unterkieferast 18
Orthopantomogramm des Kiefer- und Gesichtsschädels 20
Nasenskelett seitlich 22
Jochbogen 24
Schädelbasisaufnahme 26
Pyramidenvergleichsaufnahme nach Altschul 28
Felsenbein nach Schüller 30
Felsenbein nach Stenvers 32
Sellaspezialaufnahme 34

Wirbelsäule 36
Ganzaufnahme der Wirbelsäule a.-p. 36
Halswirbelsäule in 2 Ebenen 40
Schrägaufnahme der Halswirbelsäule 42
Funktionsaufnahme der Halswirbelsäule 44
Brustwirbelsäule in 2 Ebenen 46
Lendenwirbelsäule in 2 Ebenen 50
Schrägaufnahme der Lendenwirbelsäule 52
Funktionsaufnahmen der Lendenwirbelsäule 54
Becken a.-p. (im Stand) 56
Beckenaufnahme nach Martius 60
Beckenaufnahme nach Guthmann 62
Ala- und Obturatoraufnahme 64
Iliosakralgelenk a.-p. 66
Kreuzbein in 2 Ebenen 68
Steißbein in 2 Ebenen 70

Obere Extremitäten 72

Knöcherner Hemithorax 72
Sternum in 2 Ebenen 74
Beide Schultergelenke a.-p. unter Belastung 76
Klavikulaaufnahme 78
Akromioklavikulargelenk 80
Skapula in 2 Ebenen 82
Schultergelenk in 2 Ebenen 84
Schulter axial 86
Schulter tangential (Bizepssehnenkanal) 88
Oberarm in 2 Ebenen 90
Oberarm transthorakal 92
Ellbogengelenk in 2 Ebenen 94
Axialaufnahme des Ellbogens 96
Unterarm in 2 Ebenen 98
Hand in 2 Ebenen 100
Handgelenk in 2 Ebenen 102
Karpaltunnelaufnahme 106
Skaphoidaufnahme 108
Spezialaufnahme des Os pisiforme 110
Finger in 2 Ebenen 112

Untere Extremitäten 114

Ganzbeinaufnahme im Stand 114
Hüfte in 2 Ebenen 118
Konturaufnahmen des Femurkopfes 120
Oberschenkel in 2 Ebenen 122
Kniegelenk in 2 Ebenen 124
Tunnelaufnahme des Kniegelenkes 126
Patella 30°, 60° und 90° 128
Unterschenkel in 2 Ebenen 130
Oberes Sprunggelenk in 2 Ebenen 132
Fuß in 2 Ebenen 134
Kalkaneus in 2 Ebenen 138
Mittelfuß in 2 Ebenen 140
Vorfuß in 2 Ebenen 142
Zehe in 2 Ebenen 144

Gehaltene Aufnahmen 146

Gehaltene Aufnahme des Knies 146
Gehaltene Aufnahmen des oberen Sprunggelenks 148
Übrige Nativdiagnostik, Übersichten 150
Thorax in 2 Ebenen 150
Thorax schräg RAO (1. Schrägdurchmesser, Fechterstellung) 154
Thorax schräg LAO (2. Schrägdurchmesser, Boxerstellung) 156
Abdomen im Stand 158
Abdomen im Liegen 162

Zielaufnahmen 166

Mammographie in 2 Ebenen 166
Trachea-Ziel-Aufnahme 168

Tomographien 170

Tomographie des Lungenhilus 170
Tomographie der Iliosakralgelenke a.-p. 174

Kontrastmitteluntersuchungen
Darmuntersuchungen 176

Ösophagusbreischluck 176
Magen-Duodenum-Darstellung 178
Magen-Darm-Passage 182
Dünndarmeinlauf 184
Doppelkontrastuntersuchung des Kolons 186
Defäkographie 190

Intravenöse Organuntersuchungen 192

Intravenöses Urogramm 192
Intravenöses Cholezysto-Cholangiogramm 196
Endoskopisch-retrograde Cholangiopankretikographie 198

Arthrographien 200

Arthrographie des Handgelenkes 200
Schulterarthrographie 202
Kniearthrographie 204
Arthrographie des oberen Sprunggelenkes 208

Arterielle Angiographien 210
Angiographie der Arteria carotis interna 210
Angiographie der Arteria vertebralis 214
Angiographie des Aortenbogen 218
Pulmonalisangiographie 220
Angiographie des Truncus coeliacus 224
Angiographie der Arteria mesenterica superior 228
Angiographie der Nieren 232
Periphere Beinangiographie 236

Venöse Angiographien 240
Untere Kavographie 240
Armphlebographie 242
Beinphlebographie 244

Spezialuntersuchungen 247
Thorakale Myelographie 248
Lumbale Myelographie 250
Bipedale Lymphangio-, Lymphadenographie 252
Bronchographie 256
Sialographie der Glandula parotis 258
Hysterosalpingographie 260
Galaktographie 262

Literaturverzeichnis 264

Sachverzeichnis 266

Skelettdiagnostik Schädel

Schädel in 2 Ebenen

Die Schädelkalotte ist nach Form, Dicke und Größe normal. Mineralgehalt und Knochenstruktur sind regelrecht. Die Kalottenkonturen stellen sich glatt und scharf dar. Keine pathologische Konturunterbrechung. Altersentsprechende Darstellung der Schädelnähte. Kein Nachweis pathologischer Verkalkungen.
Anatomisch normal konfigurierte, glatt abgrenzbare Schädelbasis mit unauffälliger Darstellung von Planum sphenoidale, Sella und hinterer Schädelgrube. Regelrecht geformte, glatt und scharf begrenzte Konturen im Bereich des mitdargestellten Gesichtsschädels und der oberen HWS. Die beurteilbaren NNH sind unauffällig.
Kein pathologischer Befund in den abgebildeten Weichteilen.

Beurteilung

Unauffälliger Befund des Schädels.

Checkliste

Form, Größe	– annähernd Halbkugel – Abmessung (s. u.)
Dicke	– normale Knochendicke (s. u.) – Dreischichtung (Tabula interna, Diploe, Tabula externa)
Struktur	– Mineralgehalt – keine umschriebenen Verdichtungen (scharf – unscharf, wolkig, streifig, fleckförmig) – keine umschriebenen Entkalkungen, Erosionen (rundlich, länglich, mit Sklerose?, Frakturlinien?, scharf – unscharf) – Impressiones digitatae nicht verstärkt, regelmäßig
Gefäßkanäle	– Arterien, Diploevenen, Emissarien: Verlauf, Form, Dicke, Kaliber, Lokalisation
Kontur	– Lamina externa und interna glatt und scharf – keine Stufen, Konturunterbrechungen – keine Exostosen, Appositionen, Spiculae
Schädelnähte	– Verlauf – offen – geschlossen? (s. u.)
Intrakranium	– Verkalkungen? (wenn ja: Lokalisation – z. B. Corpus pineale: mittelständig – keine Verlagerung)
Schädelbasis	– Konfiguration normal (s. u.) – vordere, mittlere und hintere Schädelgrube – Sella nicht aufgeweitet
Gesichtsschädel	– Stirnhöhlen (Anlage, Pneumatisation) – Nasenkavum (Weite, Belüftung, Septum mittelständig) – Orbitadach und -seiten intakt
HWS	– Stellung – Densspitze (s. u.)
Weichteile	– Deckung intakt – keine Schwellung oder Fremdkörper

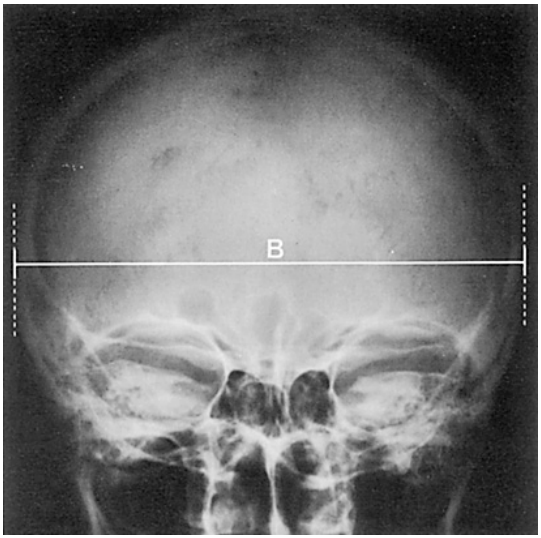
B

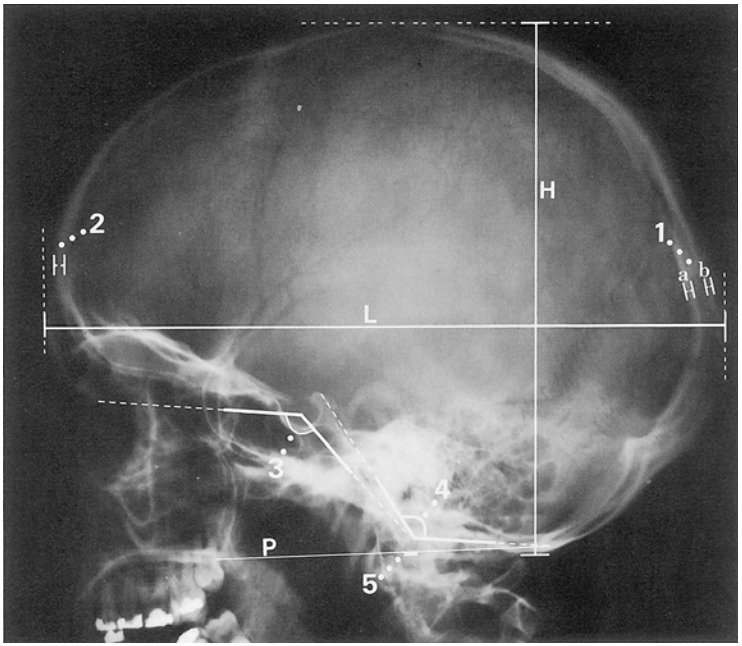
H
2
H
1
a
b
H
H
L
3
4
P
5

Wichtige Daten

Schädelabmessung:

$$\frac{\text{Länge (L)} + \text{Breite (B)} + \text{Höhe (H) (in cm)}}{3}$$

= 16,3–19,5 (15,7–19,5 bei Frauen).

Normwerte: Länge 21,2 cm, Breite 16,8 cm, Höhe 15,6 cm (bei Frauen: L 20,1 cm, B 16,2 cm, H 15,1 cm).

1. *Knochendicke der Schädelkalotte:*

a) Tabula interna = ca. 0,5 mm, b) Tabula externa = ca. 1,5 mm

2. Kortikalis insges. = frontal: ca. 5 mm
   (Nur ungefähre Richtwerte wegen starker inter- und intraindividueller Varianz: z. B. dünnste Stellen Orbitaldach, Schläfenbeinschuppe, Kiefergelenkgrube; dickste Stelle Tuber parietale mit 3–8 mm.)

Schädelnähte: ab 20 J. alle geschlossen, als eine der ersten Sutura frontalis bis zum 3. J., als letzte Synchondrosis sphenooccipitalis bis zum 20 J., Verknöcherung ab ca. 40 J.

Schädelbasis:

3. Basiswinkel (Nasion – Tuberculum sellae – Basion) = 123°–152°
4. Boogard-Winkel (Foramen magnum zu Klivus) = 119°–135°
5. Stellung der HWS zur Schädelbasis: Die Densspitze überschreitet Palatookzipitallinie (P) nicht mehr als 5 mm.

Hinterhauptsaufnahme

Die abgebildeten Anteile der Schädelkalotte sind nach Form, Dicke und Symmetrie normal. Regelrechter Verlauf und altersentsprechende Darstellung der Lambdanaht und der übrigen abgebildeten Schädelnähte. Knochenstruktur und Mineralgehalt sind regulär. Die Schädelkalotte ist glatt und scharf konturiert ohne pathologische Konturunterbrechung oder Frakturlinien. Das Foramen magnum ist nach Form, Weite und Begrenzung normal. Das Intrakranium ist unauffällig. Regelrechte Abbildung der Weichteile.

Beurteilung

Regelrechte Darstellung des Hinterhauptes und des Foramen magnum.

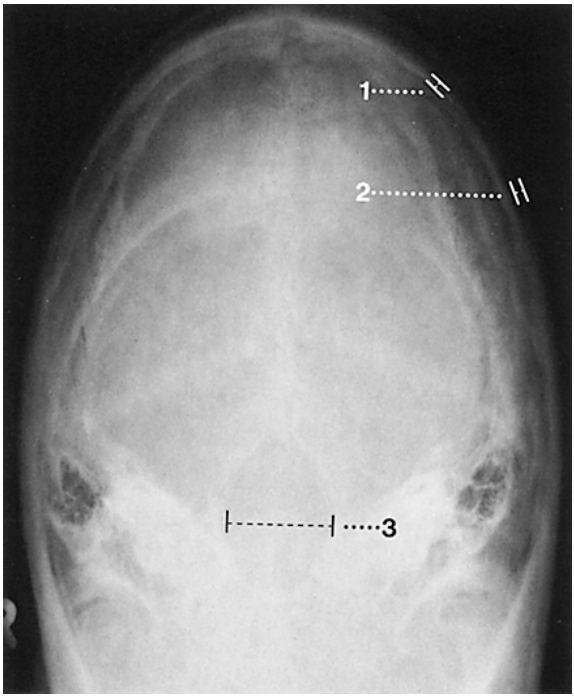

Checkliste

Form	– Symmetrie
Nähte	– Lambdanaht und Teile der Sagittalnaht: offen –geschlossen (ab 18 J.)
	– regelrechter Verlauf
	– keine vermehrte Sklerosierung
	– Schaltknochen? (z. B. Inkabein)
Struktur	– Mineralgehalt
	– scharfe Abgrenzbarkeit der Knochenstrukturen
	– keine umschriebenen Aufhellungen oder Verdichtungen (mit oder ohne Sklerose)
	– keine Frakturlinien
	– Gefäßkanäle: Arterien, Diploe- und Emissarvenen (Verlauf variabel, nicht unbedingt seitengleich, etwa gleiche Größenordnung)
Kontur	– Lamina externa und interna glatt und scharf
	– Breite (s. u.)
	– keine Konturunterbrechung, keine Stufe
	– keine Exostosen oder knöchernen Appositionen
	– keine Periostabhebung
Foramen magnum	– Form (oval, symmetrisch)
	– Weite (s. u.)
	– glatte, scharfe Innenkonturen
	– keine Stufenbildung
Intrakranium	– Verkalkungen (wenn ja: Lokalisation)
Weichteile	– intakt
	– keine Schwellung
	– Verkalkungen? (Lokalisation)
	– keine Fremdkörper

Wichtige Daten

1. Breite der Lamina interna: ca. 0,5 mm
2. Breite der Lamina externa: ca. 1,5 mm
3. Breite des Foramen magnum: ca. 3,5 mm
   (Cave: Projektionsfehler!)

Nasennebenhöhlen

Die Nasennebenhöhlen und die Nasenhaupthöhle sind bei mittelständigem Nasenseptum regelrecht geformt und symmetrisch angelegt. Sie weisen eine normale Pneumatisation und Strahlentransparenz auf. Die Konturen sind glatt und scharf abgrenzbar.
Das mitdargestellte Schädelskelett ist unauffällig. Keine röntgenschattengebenden Fremdkörper.

Beurteilung

Regelrechte Darstellung der Nasenhaupthöhlen und Nasennebenhöhlen.

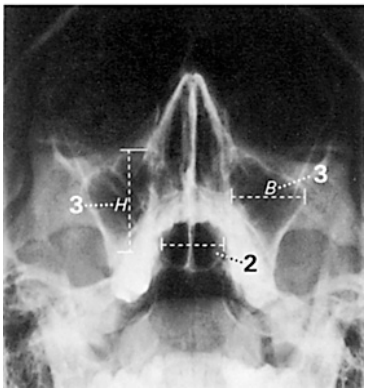

Checkliste

Form, Größe	– Stirnhöhle (s. u.) – Siebbeinzellen – Keilbeinhöhle – Kieferhöhlen (s. u.) – Nasenhaupthöhle: Symmetrie, Nasenseptum mittelständig
Pneumatisation	– Strahlentransparenz (bis auf Stirnhöhlen seitengleich) – keine Verschattung – kein Spiegel
Kontur	– scharf, glatt – keine Konturunterbrechung – keine umschriebene Kortikalisverdünnung oder -verdickung – keine Auftreibung
Übriges Skelett	– Gesichtsschädel, Orbita, Pyramidenoberkanten: – – Form (Symmetrie) – – Struktur – – Kontur (Aufhellungslinien)
Weichteile	– keine Fremdkörper oder Verkalkungen – keine Schwellung

Wichtige Daten

1. Stirnhöhle: Höhe = ca. 1,5–2 cm
2. Keilbeinhöhle: Breite = 0,9–1,4 cm
3. Kieferhöhlen: Breite u. Höhe = ca. 2 cm

Orbita-p.-a.-Aufnahme

Weitgehend symmetrische, anatomisch regelrechte Ausbildung des dargestellten Gesichtsschädels. Mineralgehalt und Knochenstruktur sind regelrecht. Glatte und scharfe Kontur der knöchernen Orbitabegrenzungen. Normale Konfiguration der Fissura orbitalis superior.
Die Nasennebenhöhlen zeigen – soweit abgebildet – keine Pathologie.
Die Pyramidenoberkanten sind nach Form und Kontur unauffällig.
Keine Weichteilschwellung oder röntgenschattengebende Fremdkörper.

Beurteilung

Regelrechte Darstellung beider Orbitae.

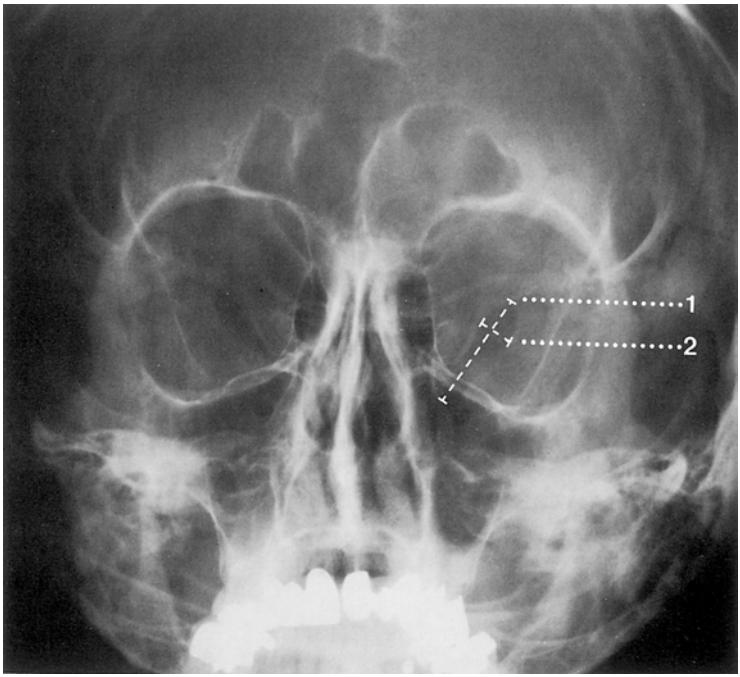

Checkliste

Form	– Symmetrie
Fissura orbitalis superior	– Verlauf – Länge – Breite (s. u.) – Begrenzung (keine umschriebene Auftreibung)
Kontur	– Kortikalis glatt und scharf (Orbitaboden, -seitenwände und -dach) – keine Konturunterbrechung oder Stufe – keine Sklerosierung – keine umschriebene Auftreibung
Struktur	– Mineralgehalt – keine umschriebenen Aufhellungen oder Auftreibungen – keine Verdichtungen
NNH	Stirnhöhle, Siebbeinzellen, oberer Anteil der Kieferhöhlen: – – Form – – Pneumatisation – – Strahlentransparenz: Verschattung, Spiegel – – glatte, intakte Knochenkonturen
Pyramiden	– Oberkanten: – – Form – – Symmetrie – – glatte, scharfe Konturen
Weichteile	– keine intraokulären Fremdkörper (Form, Lage) – keine Schwellung – keine Verkalkungen

Wichtige Daten

Fissura orbitalis superior:
1. Länge = 15 mm
2. größte Breite = 5 mm

Orbitaschrägaufnahme nach Rhese

Die knöchernen Begrenzungen der Orbita kommen normal geformt und scharf abgrenzbar ohne Konturunterbrechung zur Darstellung. Nach Lage und Durchmesser normales Foramen opticum.
Die übrigen abgebildeten Skelettanteile sind nach Form, Knochenstruktur und Mineralgehalt unauffällig.
Regelrechte Abbildung der mitdargestellten Nasennebenhöhlen.
Keine schattengebenden Fremdkörper.

Beurteilung

Regelrechte Darstellung der Orbita mit normalem Foramen opticum.

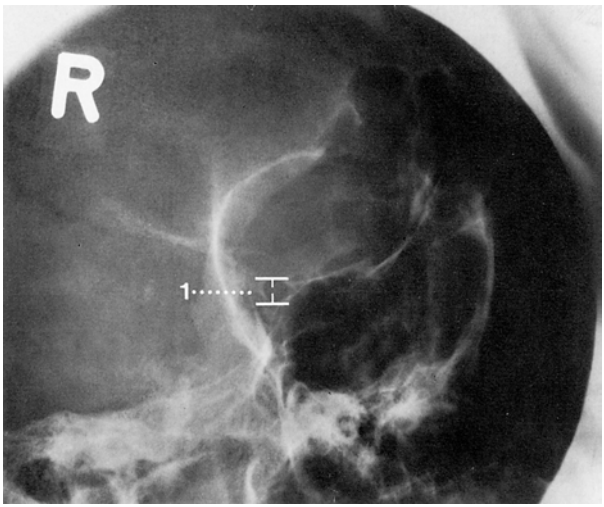

Checkliste

Form	– Orbitadach
	– laterale Seitenwand
	– Orbitaboden
	– Foramen opticum (s. u.)
Kontur	– Kortikalis glatt und scharf
	– keine Konturunterbrechung oder Stufe
	– keine Sklerosierung
Struktur	– Mineralgehalt
	– keine umschriebenen Aufhellungen oder Auftreibungen
	– keine Verdichtungen
NNH	– hintere Siebbeinzellen, Anteile der Stirn- und Kieferhöhle, Keilbeinhöhle:
	– – gute Pneumatisation
	– – keine Verschattung
	– – kein Spiegel
	– – glatte, intakte Knochenkonturen
Übrige Skelettanteile	– Keilbeinflügel
	– Planum sphenoidale
	– evtl. Jochbein
Weichteile	– intraokuläre Fremdkörper
	– keine Schwellung
	– keine Verkalkungen

Wichtige Daten

1. Foramen opticum: Durchmesser = ca. 4–5 mm

Oberkiefer

Der Oberkiefer ist nach Form, Symmetrie und Größe normal. Mineralgehalt und Knochenstruktur sind regelrecht. Die äußere Knochenstruktur ist erhalten ohne pathologische Konturunterbrechungen oder Aufhellungslinien. Ordnungsgemäßer, sanierter Zahnstatus.
Die dargestellten Anteile des Gesichtsschädels sind insbesondere im Bereich der Nase und Nasennebenhöhlen unauffällig.
Reguläre Weichteile ohne Hinweis auf Schwellung oder röntgenschattengebende Fremdkörper.

Beurteilung

Regelrechte Darstellung des Oberkiefers und der beurteilbaren Gesichtsschädelanteile.

Checkliste

Form	– oval
	– Symmetrie, Breite (Atrophie?) (eingeschränkte Beurteilbarkeit der lateralen Oberkieferanteile durch Überprojektion)
Struktur	– Mineralgehalt (Spongiosa meist nicht abgrenzbar)
	– keine Verdichtungen
	– keine Aufhellungen oder Frakturlinien
Kontur	– intakt ohne Stufe
	– glatt und scharf begrenzt
Zahnstatus	– normale Anzahl (s. u.)
	– keine überzähligen, retinierten Zähne
	– keine persistierenden Milchzähne
	– Sanierungszustand (Kronen, Brücken)
Übriger Gesichtsschädel	– Orbita
	– NNH (je nach Einblendung Stirnhöhle und Orbitadach mit dargestellt)
	– Nasenkavum
	– Jochbein und -bogen
	– evtl. Gelenkanteile des Unterkiefers:
	– – Form
	– – Struktur
	– – Kontur (glatt, intakt, keine Stufe)
	– – Belüftung (Schleimhautschwellung, RF?)
Weichteile	– intakt
	– keine Schwellung
	– keine Verkalkungen (Speicheldrüsen)
	– keine Fremdkörper
	– kein Hautemphysem

Wichtige Daten

Zahnstatus (bleibendes Gebiss) (wenn beurteilbar): 14 Zähne + 2 Weisheitszähne

Unterkiefer nach Clementschitsch

Der Unterkiefer ist nach Form, Größe und Symmetrie normal. Reguläre, seitengleiche Form und Stellung der Kieferköpfchen. Mineralgehalt und Knochenstruktur sind regelrecht. Glatte und scharfe Kontur der normal breiten Kortikalis. Reguläre Gelenkkonturen. Ordnungsgemäßer Zahnstatus.
Die dargestellten Anteile des Oberkiefers und des Gesichtsschädels sind – soweit beurteilbar – unauffällig.
Normale Weichteile ohne Hinweis auf Schwellung, röntgenschattengebende Fremdkörper oder Verkalkungen.

Beurteilung
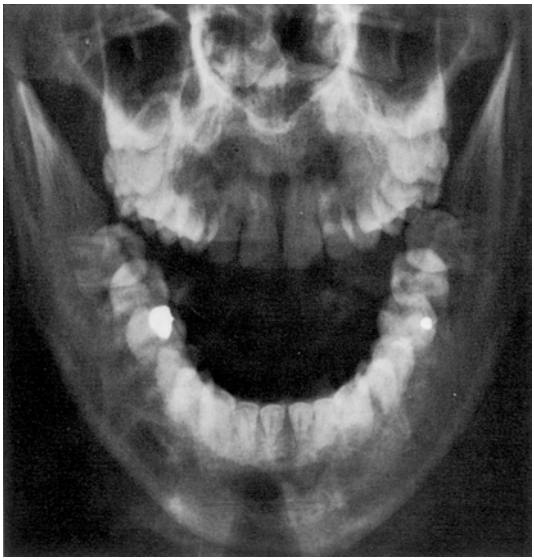
Regelrechte Darstellung des Unterkiefers bei unauffälligem Zahnstatus. Normale Abbildung der beurteilbaren Anteile des Oberkiefers und des Gesichtsschädels.