Bildgebende Diagnostik des Fußes und Sprunggelenks

Online-Version in der eRef

Herausgegeben von
Ulrike Szeimies
Axel Stäbler
Markus Walther

2., vollständig überarbeitete und erweiterte Auflage



Thieme

Thieme

Bildgebende Diagnostik des Fußes und Sprunggelenks

Herausgegeben von
Ulrike Szeimies
Axel Stäbler
Markus Walther

Mit Beiträgen von
Rüdiger Degwert †
Hartmut Gaulrapp
Axel Stäbler
Ulrike Szeimies
Sigurd Kessler
Alexander Mehlhorn
Anke Röser
Andreas Toepfer
Markus Walther

2., vollständig überarbeitete und erweiterte Auflage

2370 Abbildungen

Georg Thieme Verlag
Stuttgart • New York

Bibliografische Information der Deutschen Nationalbibliothek
Die Deutsche Nationalbibliothek verzeichnet diese Publikation in der Deutschen Nationalbibliografie; detaillierte bibliografische Daten sind im Internet über http://dnb.d-nb.de abrufbar.

Ihre Meinung ist uns wichtig! Bitte schreiben Sie uns unter:
www.thieme.de/service/feedback.html

1. deutsche Auflage 2012
1. englische Auflage 2014
1. chinesische Auflage 2018

Wichtiger Hinweis: Wie jede Wissenschaft ist die Medizin ständigen Entwicklungen unterworfen. Forschung und klinische Erfahrung erweitern unsere Erkenntnisse, insbesondere was Behandlung und medikamentöse Therapie anbelangt. Soweit in diesem Werk eine Dosierung oder eine Applikation erwähnt wird, darf der Leser zwar darauf vertrauen, dass Autoren, Herausgeber und Verlag große Sorgfalt darauf verwandt haben, dass diese Angabe **dem Wissensstand bei Fertigstellung des Werkes** entspricht.
Für Angaben über Dosierungsanweisungen und Applikationsformen kann vom Verlag jedoch keine Gewähr übernommen werden. **Jeder Benutzer ist angehalten**, durch sorgfältige Prüfung der Beipackzettel der verwendeten Präparate und gegebenenfalls nach Konsultation eines Spezialisten festzustellen, ob die dort gegebene Empfehlung für Dosierungen oder die Beachtung von Kontraindikationen gegenüber der Angabe in diesem Buch abweicht. Eine solche Prüfung ist besonders wichtig bei selten verwendeten Präparaten oder solchen, die neu auf den Markt gebracht worden sind. **Jede Dosierung oder Applikation erfolgt auf eigene Gefahr des Benutzers.** Autoren und Verlag appellieren an jeden Benutzer, ihm etwa auffallende Ungenauigkeiten dem Verlag mitzuteilen.

© 2021. Thieme. All rights reserved.
Georg Thieme Verlag KG
Rüdigerstraße 14, 70469 Stuttgart, Germany
www.thieme.de

Printed in Germany

Redaktion: Dr. Doris Kliem, Urbach
Zeichnungen: Karin Baum, Zypern; Martin Hoffmann, Neu-Ulm;
Markus Voll, München; Karl Wesker, Berlin
Schünke M, Schulte E, Schumacher U et al. Prometheus LernAtals – Allgemeine Anatomie und Bewegungssystem. 4. Aufl. Stuttgart, 2014
Umschlaggestaltung: Thieme
Umschlaggrafik: Martina Berge; verwendetes Bildmaterial von Dr. med. Ulrike Szeimies
Satz: Druckhaus Götz GmbH, 71636 Ludwigsburg; gesetzt in 3B2, Version 9.1, Unicode
Druck: Aumüller Druck GmbH & Co.KG, Regensburg

DOI 10.1055/b-006-149434

ISBN 978-3-13-240800-5 1 2 3 4 5 6

Auch erhältlich als E-Book:
eISBN (PDF) 978-3-13-240801-2
eISBN (epub) 978-3-13-240802-9

Geschützte Warennamen (Warenzeichen ®) werden nicht immer besonders kenntlich gemacht. Aus dem Fehlen eines solchen Hinweises kann also nicht geschlossen werden, dass es sich um einen freien Warennamen handelt.
Das Werk, einschließlich aller seiner Teile, ist urheberrechtlich geschützt. Jede Verwendung außerhalb der engen Grenzen des Urheberrechtsgesetzes ist ohne Zustimmung des Verlages unzulässig und strafbar. Das gilt insbesondere für Vervielfältigungen, Übersetzungen, Mikroverfilmungen oder die Einspeicherung und Verarbeitung in elektronischen Systemen.

Vorwort zur 2. Auflage

„Was für ein Wälzer über Füße, braucht's denn das?“ Ja, das braucht's, finden wir. Dieses distale Körperteil hat längst den Weg aus dem Nischendasein herausgefunden, neue Fachabteilungen und immer mehr Fortbildungen zu diesem Themenkomplex belegen das. Was Sie in den Händen halten ist kein normales Lehrbuch, sondern eine Kombination aus Wissensvermittlung der Pathologien im Fuß- und Sprunggelenkbereich und einer ausgewählten radiologischen Sammlung von Fallbeispielen über das gesamte Spektrum einer großen Abteilung für Fuß- und Sprunggelenkschirurgie.

Die 2. Auflage wurde vollständig überarbeitet mit besonderen Schwerpunkten, wie z. B. die häufig vorkommende Kapselbandverletzung des oberen Sprunggelenks, Sehnenpathologien, aber auch Erkrankungen der Nerven, Tumoren und tumorähnlichen Läsionen und vieles mehr. Wobei hier die Praxisroutine im Vordergrund steht – aus der Praxis für die Praxis – mit einem gewissen Sinn für qualitativen Pragmatismus.

Der Schwerpunkt wurde auf die Darstellung der Entitäten überwiegend im MRT gelegt, wobei folgendes Grundgerüst vorherrscht:

- Darstellung der Anatomie
- Normalbefund
- Pathologie in aufsteigender Schwere der Ausprägung
- Differenzialdiagnosen

Ausführliche Bildunterschriften mit erklärenden Hinweisen und Tipps und Tricks zur Bildinterpretation veranschaulichen die einzelnen Fälle, wobei man diese Auflage auch als „Bilderbuch“ benutzen kann – sich einfach durch die Fälle schmökern. Die Darstellung von mehreren ähnlichen Kasuistiken einzelner wichtiger Entitäten, die häufig in der täglichen Routine vorkommen, war trotz des Risikos der Redundanz beabsichtigt.

Unser Mitautor, Freund und geschätzter Kollege Dr. Rüdiger Degwert hätte die Fertigstellung des Buchs gerne noch erlebt, sein Wirken als Sportmediziner, der vielen Patientinnen und Patienten und Profisportlerinnen und Profisportlern wieder auf die Füße geholfen hat, bleibt unvergessen. Sein Andenken als Arzt und Mensch werden wir in Ehren halten.

Die Herausgeber danken allen Mitwirkenden für ihr Engagement, ihre Zeit und Energie. Gerade die Verbindung von Bildgebung und Klinik ist das zentrale Element dieser 2. Auflage. Wir würden uns freuen, wenn Ihnen dieses Buch beim Lesen Freude macht und Sie die eine oder andere Hilfestellung für die Herausforderungen im klinischen Alltag finden.

München, im Herbst 2020

Ulrike Szeimies
Axel Stäbler
Markus Walther

Merke

Wichtige Anmerkung zur MRT-Abbildung der Vorfüße im Buch

Üblicherweise werden die Vorfüße mit den Zehen nach unten in der MRT dargestellt, mit der Ansicht, dass der Arzt vor dem Patienten steht. Also sind rechts und links über Kreuz. Das Röntgenbild des Vorfußes zeigt mit den Zehen nach oben. Dabei steht der Patienten Fuß also parallel zum Arzt, das heißt nicht über Kreuz. Zur einheitlichen Darstellung wurde entschieden, die MRT-Aufnahmen mit den Zehen nach oben abzubilden. Zur Beibehaltung der korrekten Seite wurden dazu die Bilder entlang der vertikalen Achse gespiegelt. Bei einer Gegenüberstellung von Röntgen- und MRT-Bild wurde aus Gründen der besseren Vergleichbarkeit auf diesen Spiegelungsvorgang verzichtet. Bei einer zusätzlich axialen Darstellung wurde die korrekte Orientierung beibehalten.

Entstehung der Titelbilder

Ulrike Szeimies

Titelbild der 1. Auflage und Titelbild der 2. Auflage.

Die Darstellung des Fußes in seinem alltäglichen Umfeld, in einem Schuh, erschien uns auch in der 2. Auflage als passendes Titelbild für die Fuß-und Sprunggelenkdiagnostik. In der 1. Auflage entschieden wir uns, auf dem Titelbild 4 Aufnahmen zu zeigen, davon 2 eingefärbte Röntgenaufnahmen, einmal in einem mit Strasssteinen besetzten Damenpumps und einmal in einem Wanderschuh. Als Fußmodels stellten sich dazu freundlicherweise unsere Autorinnen und Autoren zur Verfügung. Die blau-transparent dargestellten Patientenfälle zeigten eine Talusfraktur und eine rupturierte plantare Platte mit Luxation des 2. Metatarsophalangealgelenks.

In der 2. Auflage wollten wir den Fuß im Schuh kernspintomografisch darstellen. Die MRT-Bildgebung eines hochhackigen Damenschuhs erwies sich als eine Herausforderung: Mit dem Innenleben eines hohen Damenschuhs nicht vertraut, war die Überraschung groß, wie viel Metall ein solcher Schuh enthält. Deshalb musste zunächst die Metallverstärkung in Sohle und Absatz extrahiert werden. Dabei half unsere orthopädische Werkstatt, die auch eine Absatzprothese anfertigte.

Eine große Schwierigkeit war es, die unsichtbaren Hohlräume zwischen Fuß und Schuhmaterial im MRT darzustellen. Unser langjähriger MRT-Techniker hatte die Idee, diese Hohlräume mit Vaseline aufzufüllen. Die schmierige Angelegenheit stellt die Abbildung des Pumps voll Vaseline dar.

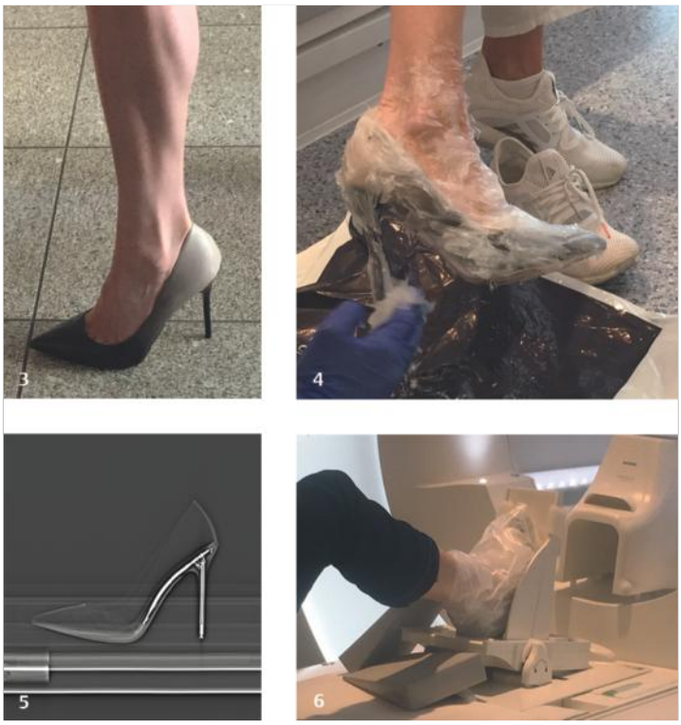

Ungeahnte Herausforderungen:
3 Bein in hochhackigem Damenschuh.
4 Pump voll Vaseline.
5 Metallisches Innenleben eines hochhackigen Damenschuhs.
6 Lagerung in der Spule.

Die Lagerung und Untersuchung erfolgte in Rückenlage in einer Spule, bei der im Liegen auch ein erhöhter Anpressdruck möglich war, der das Tragen des Schuhes im Stehen simulieren sollte. Zumindest waren die Druckschmerzen im Fuß während der Untersuchung ähnlich wie beim Probelaufen und Stehen.

Weniger Druckstellen nach der Untersuchung hatte unser Autor in einem Prototyp eines Fußballschuhs. Eindrucksvoll im Bild zu sehen sind die signalfreien Stollen an der Sohle in Abb. 7.

Die Aufnahmen zeigen unseres Wissens erstmals die Fußanatomie in einem Schuh mit simulierter Gewichtsbelastung in einem 3-T-MRT. Auch wenn diese Aufnahmen keinen wissenschaftlichen Anspruch haben, kann man doch gut die bekannten Risiken des Tragens zu hoher Schuhe über längeren Zeitraum erkennen wie z. B. die fokale Beanspruchung der Sesambeine und der plantaren Platte sowie den zu engen Zehenraum bei spitz zulaufenden Schuhen. Vielleicht überzeugen diese Bilder ja den einen oder anderen Patienten bzw. die eine oder andere Patientin/Patienten, in Zukunft mehr auf seine bzw. ihre Füße zu achten.

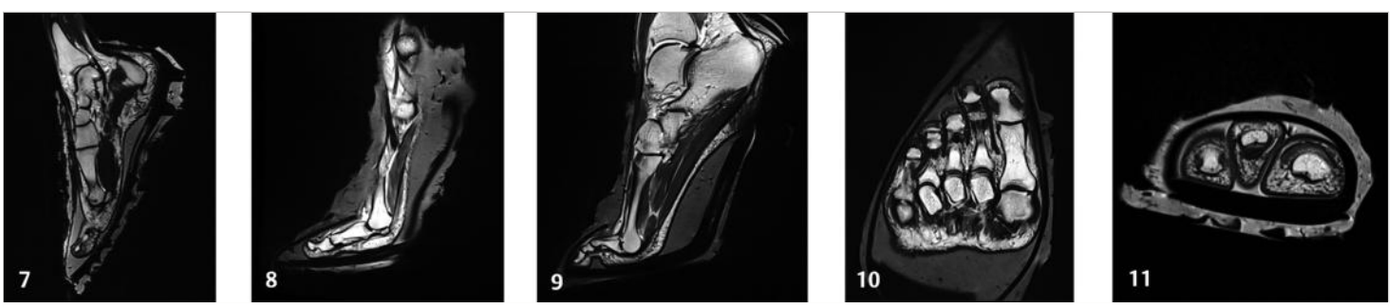

Beanspruchung des Fußes in einem hochhackigen Schuh:
7 Fuß im Fußballschuh mit ausreichend Platz für die Zehen.
8 Zu enger Zehenraum in einem spitz zulaufenden Schuh.
9 Beanspruchung der Sesambeine in einem hochhackigen Schuh.
10 und 11 Zu enger Zehenraum bei spitz zulaufenden Schuhen.

Abkürzungen

2-D/3-D	zwei-/dreidimensional
ACR	American College of Rheumatology
AIDS	Acquired Immune Deficiency Syndrome (erworbenes Immundefizienzsyndrom)
AO	Arbeitsgemeinschaft für Osteosynthese
AOFAS	American Orthopedic Foot and Ankle Society
a.-p.	anteroposterior
AWMF	Arbeitsgemeinschaft der Wissenschaftlichen Medizinischen Fachgesellschaften e. V.
BPOP	bizarre periostale osteochondromatöse Proliferation
CCP	Cyclic citrullinated Peptide (zyklisch zitrulliniertes Peptid)
CRMO	chronisch-rezidivierende multifokale Osteomyelitis
CRPS	Complex regional Pain Syndrome (komplexes regionales Schmerzsyndrom)
CT	Computertomografie
DEGUM	Deutsche Gesellschaft für Ultraschall
DESS	Dual Echo Steady State
dGMERIC	Delayed Gadolinium-enhanced MRI of Cartilage
DMAA	Distal metatarsal articular Angle
DMARD	Disease-modifying anti-rheumatic Drug (krankheitsmodifizierendes antirheumatisches Medikaments)
d.-p.	dorsoplantar
DRG	Deutsche Röntgengesellschaft
DVT	digitale Volumentomografie
fatsat	fettgesättigt
FLASH	Fast low Angle Shot
Gadolinium-DTPA	Gadopentetat-Dimeglumin
GRE	Gradienten-Echo
HE	Hounsfield-Einheiten
HLA	humanes Leukozytenantigen
HU	Hounsfield Units
ICI	Integral Classification of Injuries
ICRS	International Cartilage Research Society
i. v.	intravenös
MEDIC	Multi-Echo Data Image Combination
MESE	Multiecho-Spin-Echo
MRT	Magnetresonanztomografie
MTRA	medizinisch-technische Radiologieassistentin bzw. medizinisch-technischer Radiologieassistent
OTA	Orthopaedic Trauma Association
p.-a.	posteroanterior
PASA	Proximal articular Set Angle
p.-d.	plantodorsal
PDw	protonendichtegewichtet
PET	Positronenemissionstomografie
PNET	primitiver neuroektodermaler Tumor
PVNS	pigmentierte villonoduläre Synovitis
SAPHO-Syndrom	Syndrom aus Synovitis, Akne, Pustulosis, Hyperostosis und Osteitis
SNR	Signal-Noise-Ratio
SPAIR	Spectral attenuated Inversion Recovery
SPECT	Single-Photon-Emissionscomputertomografie
SPIR	Spectral Presaturation with Inversion Recovery
STIR	Short-Tau Inversion-Recovery
T	Tesla
T 1w/T 2w	T 1-/T 2-gewichtet
TEP	Totalendoprothese
TNF	Tumornekrosefaktor
VAT	View Angle Tilting
WHO	World Health Organisation

Inhaltsverzeichnis

1 Techniken der Bildgebung ... 16

1.1 Magnetresonanztomografie ... 16
Ulrike Szeimies

1.1.1 Gerätesystem ... 16
1.1.2 Spule, Lagerung, Magic Angle und Markierung ... 17
1.1.3 Standardsequenzen ... 21
1.1.4 Kontrastmittel ... 22
1.1.5 Spezialsequenzen ... 25
1.1.6 Artefakte ... 31
1.1.7 Magnetresonanztomografie unter Belastung ... 34
1.1.8 Zusammenfassung ... 35

1.2 Mehrzeilen-Spiral-Computertomografie ... 35
Ulrike Szeimies

1.2.1 Gerätesystem ... 35
1.2.2 Lagerung ... 35
1.2.3 Untersuchungsprotokoll ... 35
1.2.4 Indikationen ... 36
1.2.5 Besondere Techniken ... 37

1.3 Röntgen ... 38
Markus Walther

1.3.1 Vorfuß ... 38
1.3.2 Rückfuß ... 40

1.4 Digitale Volumentomografie ... 44
Markus Walther

1.4.1 Vor- und Nachteile ... 44
1.4.2 Technik ... 45

1.5 Ultraschall ... 45
Hartmut Gaulrapp

1.5.1 Untersuchung ... 45
1.5.2 Vor- und Nachteile ... 46

2 Klinische Diagnostik ... 50
Rüdiger Degwert, Markus Walther

2.1 Untersuchungsalgorithmus ... 50

2.1.1 Klinische Untersuchung ... 50
2.1.2 Apparative Diagnostik ... 50
2.1.3 Weiterführende, konsiliarische Untersuchung ... 50

2.2 Anamnese ... 50

2.2.1 Relevante Fragen ... 50
2.2.2 Schmerzspezifische Anamnese ... 51

2.3 Inspektion ... 51

2.4 Palpation ... 51

2.5 Bewegungstests ... 53

2.5.1 Bewegungsachsen am Fuß ... 54
2.5.2 Funktionelle Etagen am Fuß ... 55
2.5.3 Neutral-Null-Methode ... 55
2.5.4 Translationstest ... 56
2.5.5 Muskelfunktionstest ... 57

2.6 Bewegungsüberprüfung der artikulären Strukturen ... 68

2.7 Untersuchung der Sensibilität ... 71

2.8 Untersuchung der Durchblutung ... 71

2.9 Spezielle Tests am Fuß ... 71

2.9.1 Rückfußinversion im Zehenstand ... 71
2.9.2 Too-many-Toes-Zeichen ... 72
2.9.3 Thompson-Drucktest ... 72
2.9.4 Fersendrucktest ... 72
2.9.5 Single-Heel-Rise-Test ... 72
2.9.6 Silfverskjöld-Test ... 73
2.9.7 Coleman-Blocktest ... 74
2.9.8 Lateraler bzw. medialer Sprunggelenkstabilitätstest ... 75
2.9.9 Schubladentest ... 75
2.9.10 Pronations- bzw. Abduktionstest ... 76
2.9.11 Squeeze-Test ... 76
2.9.12 Stabilitätstest des Tarsometatarsalgelenks I ... 76
2.9.13 Nervenirritationstests ... 77
2.9.14 Gaenslen-Handgriff ... 78
2.9.15 Push-up-Test ... 78

2.10 Belastungs- bzw. Provokationstest ... 78

2.11 Weitere diagnostische Optionen ... 78

2.12 Sonderfall: Schmerzsyndrom „ohne“ Befundkorrelat in der Bildgebung ... 78

2.13 Zusammenfassung ... 79

3 Pathologien am Sprunggelenk und Rückfuß ... 82

3.1 Trauma ... 82

3.1.1 Verletzungen des Kapsel-Band-Apparats ... 82
Markus Walther, Ulrike Szeimies

3.1.2 Frakturen ... 134
Axel Stäbler, Markus Walther

3.2 Chronische, posttraumatische und degenerative Veränderungen ... 172

3.2.1 Achsfehlstellungen des Rückfußes ... 172
Markus Walther, Axel Stäbler

3.2.2 Impingement ... 178
Ulrike Szeimies

3.2.3 Instabilität ... 188
Ulrike Szeimies

3.2.4 Chronische Pathologien des Knorpels und Knochens ... 199
Ulrike Szeimies

3.3 Erkrankungen der Sehnen ... 238

3.3.1 Pathologien der Achillessehne ... 238
Markus Walther, Ulrike Szeimies

3.3.2 Pathologien der Flexor-hallucis-longus-Sehne ... 270
Ulrike Szeimies

3.3.3 Pathologien der Peronealsehnen ... 275
Ulrike Szeimies

3.3.4 Pathologien der Tibialis-posterior-Sehne ... 297
Ulrike Szeimies

3.3.5 Pathologien der Extensorensehnen ... 314
Ulrike Szeimies

3.3.6 Sinus-tarsi-Syndrom des Subtalargelenks ... 324
Ulrike Szeimies

3.3.7 Differenzialdiagnosen des chronischen Rückfußschmerzes ... 328
Ulrike Szeimies

4 Pathologien am Mittelfuß ... 346

4.1 Trauma ... 346
Ulrike Szeimies, Rüdiger Degwert

4.1.1 Frakturen der tarsometatarsalen Gelenklinie (Lisfranc-Fraktur) ... 346
4.1.2 Lisfranc-Ligamentverletzung ... 353
4.1.3 Os-naviculare-Fraktur ... 360
4.1.4 Os-cuboideum-Fraktur und -Luxation ... 363
4.1.5 Os-cuneiforme-Fraktur ... 367

4.2 Chronische, posttraumatische und degenerative Veränderungen ... 369
Ulrike Szeimies

4.2.1 Arthrose ... 369
4.2.2 Instabilität ... 378

5 Pathologien am Vorfuß ... 388

5.1 Trauma ... 388
Ulrike Szeimies, Markus Walther, Rüdiger Degwert

5.1.1 Frakturen der Ossa metatarsalia ... 388
5.1.2 Kapsel-Band-Verletzungen des Großzehengrundgelenks und Ruptur der plantaren Platte ... 395
5.1.3 Frakturen der Phalangen ... 400
5.1.4 Sonstige Weichteiltraumen ... 403

5.2 Chronische, posttraumatische und degenerative Veränderungen ... 404
Markus Walther, Ulrike Szeimies

5.2.1 Hallux valgus ... 404
5.2.2 Hallux rigidus ... 407
5.2.3 Krallen-, Klauen- und Hammerzehen, Insuffizienz und chronische Ruptur der plantaren Platte ... 410
5.2.4 Osteonekrose (Morbus Köhler II) ... 419
5.2.5 Sesambeinpathologie ... 424
5.2.6 Gängige Operationen am Vorfuß ... 432

6 Pathologien der plantaren Weichteile ... 442
Anke Röser, Ulrike Szeimies

6.1 Plantarfasziitis und Ruptur der Plantarfaszie ... 442

6.1.1 Definition ... 442
6.1.2 Symptome ... 442
6.1.3 Prädisponierende Faktoren ... 442
6.1.4 Anatomie/Pathologie ... 442
6.1.5 Bildgebung ... 442
6.1.6 Differenzialdiagnose ... 444
6.1.7 Therapie ... 444
6.1.8 Prognose/Komplikationen ... 446

6.2 Plantarer Fersensporn ... 447

6.2.1 Definition ... 447
6.2.2 Symptome ... 447
6.2.3 Prädisponierende Faktoren ... 447

6.2.4 Anatomie/Pathologie ... 447
6.2.5 Bildgebung ... 447
6.2.6 Differenzialdiagnose ... 448
6.2.7 Therapie ... 449
6.2.8 Prognose/Komplikationen ... 449

6.3 Morbus Ledderhose (plantare Fibromatose) ... 449

6.3.1 Definition ... 449
6.3.2 Symptome ... 449
6.3.3 Prädisponierende Faktoren ... 449
6.3.4 Anatomie/Pathologie ... 449
6.3.5 Bildgebung ... 449
6.3.6 Differenzialdiagnose ... 451
6.3.7 Therapie ... 451
6.3.8 Prognose/Komplikationen ... 451

6.4 Atrophie des plantaren Fettpolsters und traumatisch bedingte Veränderungen ... 453

6.4.1 Definition ... 453
6.4.2 Symptome ... 453
6.4.3 Prädisponierende Faktoren ... 453
6.4.4 Anatomie/Pathologie ... 453
6.4.5 Bildgebung ... 454
6.4.6 Differenzialdiagnose ... 455
6.4.7 Therapie ... 455
6.4.8 Prognose/Komplikationen ... 456

6.5 Plantarvenenthrombose ... 457

6.5.1 Definition ... 457
6.5.2 Symptome ... 457
6.5.3 Prädisponierende Faktoren ... 457
6.5.4 Anatomie/Pathologie ... 457
6.5.5 Bildgebung ... 457
6.5.6 Differenzialdiagnose ... 461
6.5.7 Therapie ... 461
6.5.8 Prognose/Komplikationen ... 461

6.6 Überkreuzungsphänomen Chiasma-plantare-Syndrom ... 464

6.6.1 Definition ... 464
6.6.2 Symptome ... 464
6.6.3 Prädisponierende Faktoren ... 464
6.6.4 Anatomie/Pathologie ... 464
6.6.5 Bildgebung ... 464
6.6.6 Differenzialdiagnose ... 465
6.6.7 Therapie ... 465
6.6.8 Prognose/Komplikationen ... 465

6.7 Metatarsalgie ... 465

6.7.1 Definition ... 465
6.7.2 Symptome ... 465
6.7.3 Prädisponierende Faktoren ... 466
6.7.4 Anatomie/Pathologie ... 466
6.7.5 Bildgebung ... 466
6.7.6 Differenzialdiagnose ... 468
6.7.7 Therapie ... 469
6.7.8 Prognose/Komplikationen ... 469

6.8 Dornwarze ... 470

6.8.1 Definition ... 470
6.8.2 Symptome ... 470
6.8.3 Prädisponierende Faktoren ... 470
6.8.4 Anatomie/Pathologie ... 470
6.8.5 Bildgebung ... 470
6.8.6 Differenzialdiagnose ... 470
6.8.7 Therapie ... 470
6.8.8 Prognose/Komplikationen ... 470

6.9 Kompartment-Syndrom der Musculi interossei ... 471

6.9.1 Definition ... 471
6.9.2 Symptome ... 471
6.9.3 Prädisponierende Faktoren ... 471
6.9.4 Anatomie/Pathologie ... 471
6.9.5 Bildgebung ... 471
6.9.6 Differenzialdiagnose ... 471
6.9.7 Therapie ... 471
6.9.8 Prognose/Komplikationen ... 471

7 Erkrankungen der Nerven ... 476

Markus Walther, Ulrike Szeimies

7.1 Morton-Neurom ... 476

7.1.1 Definition ... 476
7.1.2 Symptome ... 476
7.1.3 Prädisponierende Faktoren ... 476
7.1.4 Anatomie/Pathologie ... 476
7.1.5 Bildgebung ... 476
7.1.6 Differenzialdiagnose ... 481
7.1.7 Therapie ... 481
7.1.8 Prognose/Komplikationen ... 481

7.2 Weitere Nervenkompressionssyndrome ... 483

7.2.1 Allgemeine Grundlagen ... 483
7.2.2 Baxter-Neuropathie ... 491
7.2.3 Vorderes Tarsaltunnelsyndrom ... 498
7.2.4 Tarsaltunnelsyndrom ... 500
7.2.5 Kompression des Nervus suralis ... 505

7.3 Polyneuropathie ... 507

7.3.1 Definition ... 507
7.3.2 Symptome ... 507

7.3.3 Prädisponierende Faktoren ... 507
7.3.4 Anatomie/Pathologie ... 508
7.3.5 Bildgebung ... 508
7.3.6 Differenzialdiagnose ... 511
7.3.7 Therapie ... 511
7.3.8 Prognose/Komplikationen ... 512

8 Knochenödeme am Fuß und Sprunggelenk ... 516
Ulrike Szeimies

8.1 Chronisch-regionales Schmerzsyndrom ... 516
8.1.1 Definition ... 516
8.1.2 Symptome ... 516
8.1.3 Prädisponierende Faktoren ... 516
8.1.4 Anatomie/Pathologie ... 517
8.1.5 Bildgebung ... 517
8.1.6 Differenzialdiagnose ... 520
8.1.7 Therapie ... 520
8.1.8 Prognose/Komplikationen ... 521

8.2 Transientes Knochenmarksödem ... 522
8.2.1 Definition ... 522
8.2.2 Symptome ... 522
8.2.3 Prädisponierende Faktoren ... 522
8.2.4 Anatomie/Pathologie ... 522
8.2.5 Bildgebung ... 522
8.2.6 Differenzialdiagnose ... 525
8.2.7 Therapie ... 525
8.2.8 Prognose/Komplikationen ... 525

8.3 Überlastungsödem ... 525
8.3.1 Definition ... 525
8.3.2 Symptome ... 525
8.3.3 Prädisponierende Faktoren ... 525
8.3.4 Anatomie/Pathologie ... 526
8.3.5 Bildgebung ... 526
8.3.6 Differenzialdiagnose ... 528
8.3.7 Therapie ... 528
8.3.8 Prognose/Komplikationen ... 528

8.4 Stressfraktur und Insuffizienzfraktur ... 528
8.4.1 Definition ... 528
8.4.2 Symptome ... 528
8.4.3 Prädisponierende Faktoren ... 528
8.4.4 Anatomie/Pathologie ... 528
8.4.5 Bildgebung ... 528
8.4.6 Differenzialdiagnose ... 530
8.4.7 Therapie ... 530
8.4.8 Prognose/Komplikationen ... 532

8.5 Kindliches Knochenmarksignal ... 534
8.5.1 Definition ... 534
8.5.2 Symptome ... 534
8.5.3 Prädisponierende Faktoren für kindliche Reflexdystrophie ... 534
8.5.4 Anatomie/Pathologie ... 534
8.5.5 Bildgebung ... 534
8.5.6 Differenzialdiagnose ... 536
8.5.7 Therapie ... 536
8.5.8 Prognose/Komplikationen ... 536

9 Systemerkrankungen mit Beteiligung des Fußes und Sprunggelenks ... 542

9.1 Entzündliche Gelenkerkrankungen ... 542
Anke Röser, Axel Stäbler
9.1.1 Rheumatoide Arthritis ... 542
9.1.2 Seronegative Spondylarthropathien ... 552

9.2 Gichtarthropathie ... 560
Axel Stäbler
9.2.1 Definition ... 560
9.2.2 Symptome ... 560
9.2.3 Prädisponierende Faktoren ... 560
9.2.4 Anatomie/Pathologie ... 560
9.2.5 Bildgebung ... 560
9.2.6 Differenzialdiagnose ... 562
9.2.7 Therapie ... 563
9.2.8 Prognose/Komplikationen ... 563

9.3 Charcot-Fuß (Neuroosteoarthropathie) ... 565
Alexander T. Mehlhorn, Ulrike Szeimies, Sigurd Kessler, Axel Stäbler
9.3.1 Definition ... 565
9.3.2 Symptome ... 565
9.3.3 Prädisponierende Faktoren ... 565
9.3.4 Anatomie/Pathologie ... 565
9.3.5 Bildgebung ... 567
9.3.6 Differenzialdiagnose ... 573
9.3.7 Therapie ... 573

9.4 Osteitis und Osteomyelitis ... 583
Axel Stäbler
9.4.1 Definition ... 583
9.4.2 Symptome ... 583
9.4.3 Prädisponierende Faktoren ... 583
9.4.4 Anatomie/Pathologie ... 583
9.4.5 Bildgebung ... 584
9.4.6 Differenzialdiagnose ... 588
9.4.7 Therapie ... 588
9.4.8 Prognose/Komplikationen ... 589

9.5 Chronisch-rezidivierende multifokale Osteomyelitis 589
Ulrike Szeimies

9.5.1 Definition 589
9.5.2 Symptome 589
9.5.3 Prädisponierende Faktoren 589
9.5.4 Anatomie/Pathologie 589
9.5.5 Bildgebung 589
9.5.6 Differenzialdiagnose 590
9.5.7 Therapie 590
9.5.8 Prognose/Komplikationen 590

10 Tumoren und tumorähnliche Läsionen am Fuß und Sprunggelenk 596
Andreas Toepfer, Axel Stäbler

10.1 Diagnostische Verfahren in der Tumordiagnostik 598

10.1.1 Sonografie 598
10.1.2 Konventionelles Röntgen 598
10.1.3 Computertomografie 600
10.1.4 Magnetresonanztomografie 601
10.1.5 Nuklearmedizinische Verfahren 601
10.1.6 Biopsie 602

10.2 Benigne Knochentumoren 603

10.2.1 Simple bzw. juvenile Knochenzyste 603
10.2.2 Enchondrom 608
10.2.3 Osteochondrom 616
10.2.4 Aneurysmatische Knochenzyste 619
10.2.5 Osteoidosteom 627
10.2.6 Riesenzelltumor 629

10.3 Maligne Knochentumoren 634

10.3.1 Chondrosarkom 634
10.3.2 Osteosarkom 638
10.3.3 Ewing-Sarkom 641

10.4 Benigne Weichteiltumoren 644

10.4.1 Hämangiom 644
10.4.2 Pigmentierte villonoduläre Synovitis 648
10.4.3 Lipom 651

10.5 Maligne Weichteiltumoren 654

10.5.1 Synovialsarkom 654

10.6 Pseudotumoren 657

10.6.1 Ganglion 657

10.7 Weitere Tumorentitäten 659

10.7.1 Bildbeispiele 659

10.8 Zusammenfassung 662

11 Normvarianten am Fuß und Sprunggelenk 670
Ulrike Szeimies

11.1 Akzessorische Muskeln und tiefe Muskel-Sehnen-Übergänge 670

11.1.1 Musculus peroneus quartus 670
11.1.2 Musculus flexor digitorum accessorius longus 670
11.1.3 Musculus soleus accessorius 671
11.1.4 Musculus extensor hallucis capsularis 671
11.1.5 Musculus peroneocalcaneus internus 671
11.1.6 Abnormer muskulotendinöser Übergang 673

11.2 Akzessorische Knochen 673

11.2.1 Symptome 674
11.2.2 Prädisponierende Faktoren 674
11.2.3 Anatomie/Pathologie 674
11.2.4 Bildgebung 674
11.2.5 Differenzialdiagnose 675
11.2.6 Therapie 676
11.2.7 Prognose/Komplikationen 676

Alle sonografischen Inhalte und Abbildungen von Hartmut Gaulrapp

Sachverzeichnis 679

Anschriften

Herausgeber

Dr. med. Ulrike **Szeimies**
Radiologie in München-Harlaching
Grünwalder Str. 72
81547 München

Prof. Dr. med. Axel **Stäbler**
Radiologie in München-Harlaching
Grünwalder Str. 72
81547 München

Prof. Dr. med. Markus **Walther**
Schön-Klinik München-Harlaching – FIFA Medical Centre
Zentrum für Fuß- und Sprunggelenkchirurgie
Harlachinger Str. 51
81547 München

Mitarbeiter

Dr. med. Rüdiger **Degwert †**

Dr. med. Hartmut **Gaulrapp**
Facharztpraxis für Orthopädie
und Kinder-Orthopädie
Leopoldstr. 25
80802 München

Prof. Dr. med. Sigurd **Kessler**
ORTHOEVO, Orthopädische Praxis
Martiusstraße 3
80802 München

Prof. Dr. med. Alexander **Mehlhorn**
Schön-Klinik München-Harlaching
Zentrum für Fuß- und Sprunggelenkchirurgie
Sektion für diabetische und neuropathische Fußerkrankungen
Harlachinger Str. 51
81547 München

Dr. med. Anke **Röser**
Schön-Klinik München-Harlaching –
FIFA Medical Centre
Zentrum für Fuß- und Sprunggelenkchirurgie
Harlachinger Str. 51
81547 München

PD Dr. med. Andreas **Toepfer**
Kantonsspital St. Gallen
Klinik für Orthopädische Chirurgie und
Traumatologie des Bewegungsapparates
Rorschacher Str. 95
9007 St. Gallen
Schweiz

Kapitel 1

Techniken der Bildgebung

1.1 Magnetresonanztomografie *16*

1.2 Mehrzeilen-Spiral-Computertomografie *35*

1.3 Röntgen *38*

1.4 Digitale Volumentomografie *44*

1.5 Ultraschall *45*

1

1 Techniken der Bildgebung

1.1 Magnetresonanztomografie

Ulrike Szeimies

Wichtige Anmerkung zur MRT-Abbildung der Vorfüße im Buch: Üblicherweise werden die Vorfüße mit den Zehen nach unten in der MRT dargestellt, mit der Ansicht, dass der Arzt vor dem Patienten steht. Also sind Rechts und Links über Kreuz. Das Röntgenbild des Vorfußes d.-p. zeigt mit den Zehen nach oben. Dabei steht der Patientenfuß also parallel zum Arzt, d. h. nicht über Kreuz. Zur einheitlichen Darstellung wurde entschieden, die MRT-Aufnahmen mit den Zehen nach oben abzubilden. Zur Beibehaltung der korrekten Seite wurden dazu die Bilder entlang der vertikalen Achse gespiegelt. Bei einer Gegenüberstellung von Röntgen- und MRT-Bild wurde aus Gründen der besseren Vergleichbarkeit auf diesen Spiegelungsvorgang verzichtet. Bei einer zusätzlichen axialen Darstellung wurde die korrekte Orientierung beibehalten (s. z. B. ▶ Abb. 4.16).

1.1.1 Gerätesystem

Die Faustregel, dass eine hohe Feldstärke auch eine hohe Auflösung und damit eine hohe Bildqualität liefert, besitzt noch ihre Gültigkeit. Wählt man entsprechende Sequenzparameter, ist ein MRT-System (System zur Magnetresonanztomografie) mit einer Feldstärke von 3,0 T gegenüber Geräten mit niedrigerer Feldstärke (1,0 T und weniger) von Vorteil: Man erreicht eine Detailerkennbarkeit, die immer wieder aufs Neue fasziniert. Die Visualisierung von nervalen Strukturen sowie feinsten Faszikeln der Ligamente und insbesondere die Darstellung des hyalinen Gelenkknorpels vergrößern die Sicherheit in der Erkennbarkeit der Pathologie. Aber auch mit modernen 1,5-T-MRT-Systemen, entsprechender Mehrkanalspulentechnologie und ausgewählten Sequenzprotokollen kann eine gute diagnostische Qualität erzielt werden. Allerdings ist dies nur mit einem erhöhten zusätzlichen Zeitaufwand möglich.

Man unterscheidet Hochfeldsysteme (High Field, 1,5–3,0 T) von Niedrigfeldsystemen (Low Field, 0,2–1,0 T). Derzeit befinden sich Ultrahochfeldsysteme mit 7,0 T in Erprobung. Offene Systeme sind in aller Regel Niedrigfeldsysteme, die hauptsächlich bei Klaustrophobie und extremer Adipositas zum Einsatz kommen. Da der Patient mit den Füßen voran gelagert wird, tolerieren viele klaustrophobe Patienten die Untersuchung auch gut in einem Hochfeldsystem ohne entsprechende Sedierung (▶ Abb. 1.1).

Grundsätzlich muss man sich entscheiden zwischen einer hohen Bildqualität (höhere Auflösung bedeutet längere Messzeit) und einer geringeren Bildqualität (schlechtere Auflösung bedeutet kürzere Untersuchungszeit). Ein übertrieben anschaulicher Vergleich ist in ▶ Abb. 1.2 zu sehen.

Merke

Ein 3-T-MRT-System bietet durch den Vorteil der parallelen Bildgebung die Möglichkeit, in einer vertretbaren Messzeit eine höhere Auflösung mit dünneren Schichten bei weniger Bildrauschen zu erzielen.

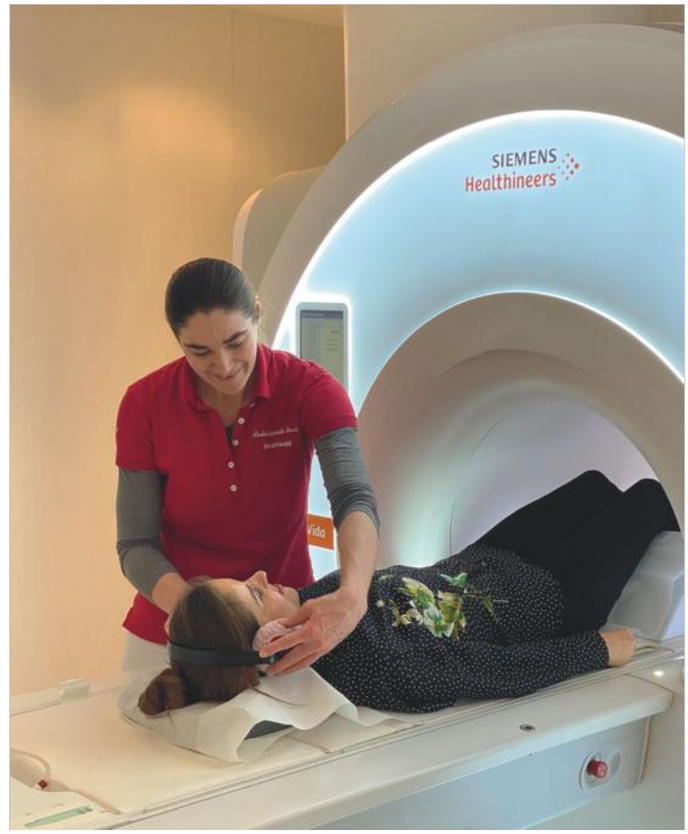

Abb. 1.1 MRT-Gerätesystem: Lagerung für die Untersuchung des Fußes. Lagerung auf dem Rücken auf der Liege des 3,0-T-MRT-Systems für eine Untersuchung des Vorfußes. Anlage der Kopfhörer für den Gehörschutz. Da die Patienten nicht vollständig in der MRT-Röhre liegen und sie sich jederzeit selbstständig befreien können, tolerieren auch klaustrophobe Patienten in aller Regel diese Untersuchungssituation gut.

Aufgrund der Akquisition von 3-D-Datensätzen (dreidimensionalen Datensätzen) mit Schichtdicken im Submillimeterbereich ist eine Volumenbildgebung möglich, mit sekundären Rekonstruktionen in jeglicher Angulierung. Die neuen 3-T-Systeme zeigen auch Verbesserungen in der Artefaktanfälligkeit und Sequenzstabilität, die bei den früheren Systemen noch problematisch waren. Ein erheblicher Nachteil im Vergleich zu Systemen mit niedriger Feldstärke ist jedoch die Kostensituation (Anschaffung, Wartung, Spulensysteme, Software usw.) Die Vergütung durch gesetzliche und private Krankenkassen ist für alle MRT-Systeme gleich. Deshalb bildet sich ein 3-T-System mit hochauflösender teurer Spulentechnologie und zeitaufwendigen hochauflösenden Sequenzen und somit einem geringeren Patientendurchsatz wirtschaftlich nicht ab.

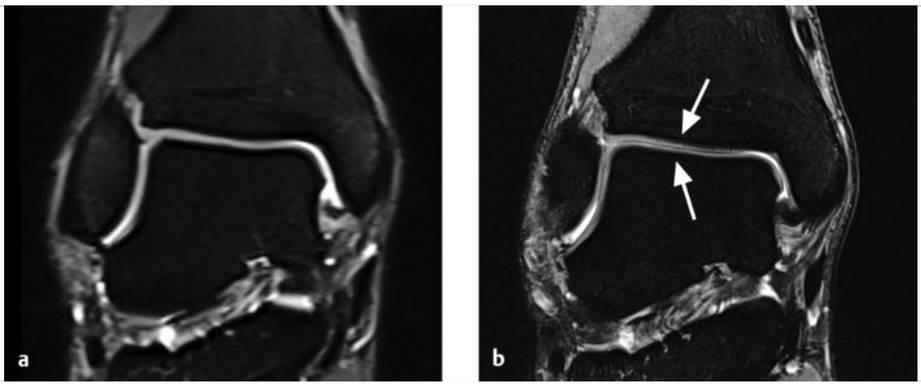

Abb. 1.2 MRT-Gerätesystem: Auswirkung unterschiedlicher Messzeiten auf die Bildqualität. Übertriebene Darstellung der unterschiedlichen Messzeit mit einem 3-T-System am Beispiel einer PDw (protonendichtegewichteten) fatsat (fettgesättigten) Sequenz mit Schichtdicke von 2 mm. Gezeigt ist der tibiale und talare Knorpel eines oberen Sprunggelenks (Pfeile) desselben Patienten mit einer schnellen Messung (Messzeit: 1 min) und einer hochauflösenden Sequenz mit einer Messzeit von 5 min und 50 s. Deutlich zu sehen die bessere Bildqualität in **b**: Die für hochauflösende Sequenzen erforderlichen Parameter (Schichtdicke, Bildmatrix) schlagen sich unmittelbar in der Untersuchungszeit nieder.
a Messzeit: 1,03 min.
b Messzeit: 5,52 min.

1.1.2 Spule, Lagerung, Magic Angle und Markierung

Spule

Neben der Feldstärke eines MRT-Geräts ist ein weiterer entscheidender Faktor für eine optimale Bildqualität die richtige Wahl der Spule. Eine MRT-Spule empfängt das vom Körper ausgegebene Signal, das während der Untersuchung vom Magneten in den Patienten gesendet wird. Für eine hohes Verhältnis von Signal zu Bildrauschen (SNR [Signal-Noise-Ratio]) und ein homogenes Feld des eigentlich ungünstig geformten Fußes sind spezielle Mehrkanalempfangsspulen wichtig. Je mehr Kanäle eine Spule besitzt, desto höher sind die Detailauflösung und die Ortsgenauigkeit. Eine optimale Variante ist die Mehrkanal-Phased-Array-Spule, mit der man die Vorteile der parallelen Bildgebung nutzen kann. Durch ein paralleles Aufzeichnen des Signals von zusammenschaltbaren Empfangskanälen kann man bei gleichbleibend hoher Ortsauflösung die Messzeit verkürzen (▶ Abb. 1.3).

Abb. 1.3 MRT: Untersuchung in einer hochauflösenden 16-Kanal-Spule (Fa. Siemens). Patientenlagerung in Rückenlage, die sich für Vorfußpathologien und die Darstellung der Achilles- und Plantarsehne gut eignet.

Lagerung

Die Lagerung des Patienten erfolgt in Abhängigkeit von der Fragestellung und vom körperlichen Allgemeinzustand des Patienten (▶ Abb. 1.4).

Für die Beurteilung der Rückfußsehnen ist am besten eine Lagerung in Bauchlage und Plantarflexion (▶ Abb. 1.5) zur Vermeidung des sog. Magic-Angle-Artefakts (s. u.) geeignet. Die Bauchlage ist verglichen mit der Rückenlage etwas unbequemer und kann über eine Dauer von 20 min Schmerzpatienten oder hochbetagten Patienten mit Wirbelsäulenbeschwerden nicht immer zugemutet werden. Bei zunehmenden Schmerzen unter der Lagerung besteht die Gefahr von Bewegungsartefakten. Auch frisch operierte oder akut verunfallte Patienten ertragen schmerzbedingt die Lagerung auf dem Bauch kaum.

Die Rückenlagerung ist gut geeignet für Vorfußpathologien, da bei diesen das Magic-Angle-Artefakt kaum eine Rolle spielt. Eine Ausnahme stellt jedoch die Fragestellung nach einem Morton-Neurom dar, das sich aufgrund der Plantarflexion nach plantar durchdrückt (▶ Abb. 1.6).

Merke

Kleinere Morton-Neurome können sich in Rückenlage im Interdigitalraum „verstecken". Falls keine Bauchlage möglich ist, ist die Anwendung von hochaufgelösten Sequenzen in diesem Fall besonders indiziert.

Abb. 1.4 MRT: Untersuchung eines Sprunggelenks in Rückenlage. Zur Vermeidung von Bewegungsartefakten Abpolsterung des Sprung- und des Kniegelenks mit Sandsäcken sowie seitliche Stabilisierung mit Sandsäcken.

Abb. 1.5 MRT: Untersuchung eines Sprunggelenks in Bauchlage. Verwendung einer 18-Kanal-Phased-Array-Spule zur Vermeidung eines Magic-Angle-Effekts an den Sehnen.

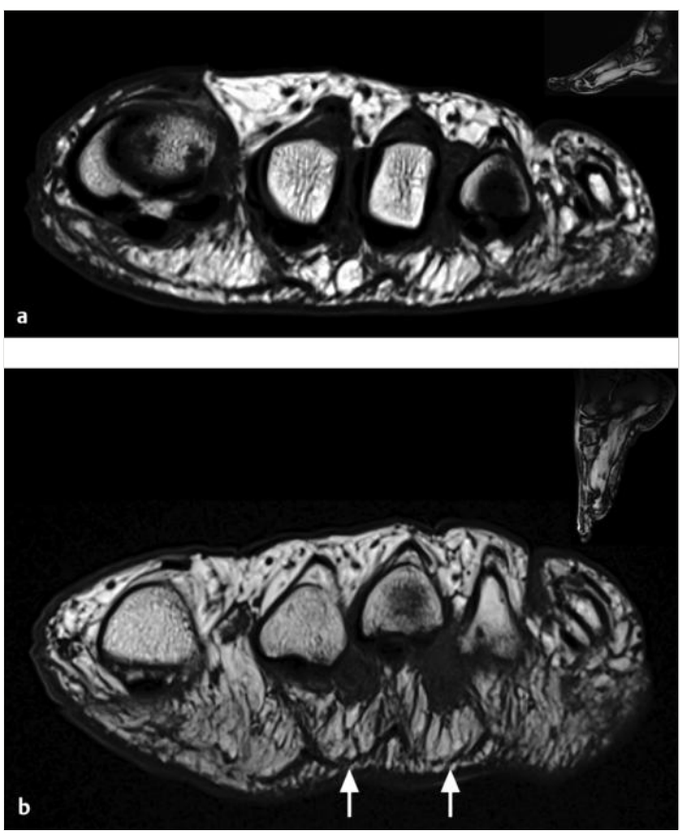

Abb. 1.6 MRT: Effekte unterschiedlicher Lagerung bei Morton-Neurom. Axiale T 1w (T 1-gewichtete) MRT-Sequenzen. Die Inserts zeigen jeweils die Planungssequenzen.

a Untersuchung in Rückenlage. Darstellung von 2 Morton-Neuromen im Interdigitalraum II/III und III/IV zwischen den Metatarsophalangealgelenken. Insbesondere das Neurom im Interdigitalraum II/III ist in Rückenlage schwierig zu erkennen.

b Untersuchung in Bauchlage und Plantarflexion. Nach plantar verschobene signalarme Morton-Neurome (Pfeile).

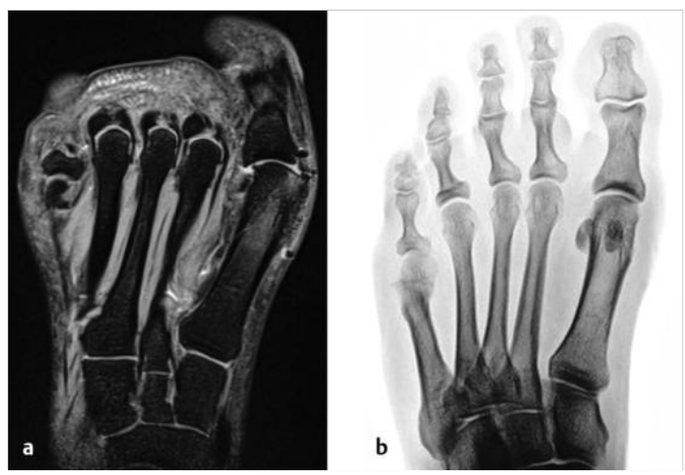

Abb. 1.7 MRT: Verdacht auf Hallux valgus durch Lagerung. Patientin mit Metatarsalgie.

a Durch extremes Anlegen von Lagerungspolstern wird die Großzehe nach lateral verlagert. Dadurch entsteht im MRT-Bild der fälschliche Aspekt eines Hallux valgus.

b Röntgenaufnahme des Vorfußes im Stehen d.-p. (dorsoplantar; Methode der Wahl) unmittelbar vor der MRT-Aufnahme. Die Patientin zeigt keinen pathologischen Hallux-valgus-Winkel.

Bei der Positionierung des Fußes in der Spule ist auf eine gute Polsterung zu achten, zum einen, um schmerzhafte Druckstellen zu vermeiden, zum anderen, um Bewegungsartefakte zu verhindern (s. ▶ Abb. 1.4). Jedoch sollten die Sandsäcke und Schaumgummikeile keinen zu starken Druck auf die Zehen ausüben. Dadurch können Fehlstellungen vorgetäuscht werden (▶ Abb. 1.7).

Praxistipp

Winkelmessungen sind grundsätzlich nur konventionell-radiologisch unter Belastung vorzunehmen.

Magic Angle

Die Kenntnis des sog. Magic-Angle-Artefakts in der Fußdiagnostik ist sehr wichtig. Mit ihm wird eine erhöhte Signalgebung der Sehne vorgetäuscht (▶ Abb. 1.8 und ▶ Abb. 1.9). Das birgt die Gefahr der Fehlinterpretation als z. B. Tendinose oder Ruptur. Dieses Artefakt entsteht in Geweben mit hohem Kollagenanteil (Sehnen, Bändern, peripheren Nerven) bei Anwendung von Sequenzen mit kurzen Echozeiten (T 1w, PDw Sequenzen). In einer bestimmten Angulierung des äußeren Magnetfelds kommt es zu einer Dipol-Dipol-Interaktion zwischen den Kollagenstrukturen und den Wasser-Spins. Am ausgeprägtesten findet man dieses Artefakt im 54,7°-Winkel des B0-Magnetfelds zur Sehne. Es wird das Bild einer helleren Binnenstruktur mit abschnittsweisem Verschwinden der Sehne erzeugt (▶ Abb. 1.10**a** und ▶ Abb. 1.11).

Abb. 1.8 MRT: Magic-Angle-Artefakt an der Achillessehne. Junger männlicher Patient mit Schmerzen nach Verletzung beim Fußballspielen. Sagittale PDw fatsat Sequenz. Spongiosaödem im Kalkaneus nach Kontusion (kurze Pfeile). Die Signalanhebung in der angrenzenden Achillessehne entspricht einem typischen Magic-Angle-Artefakt (langer Pfeil).

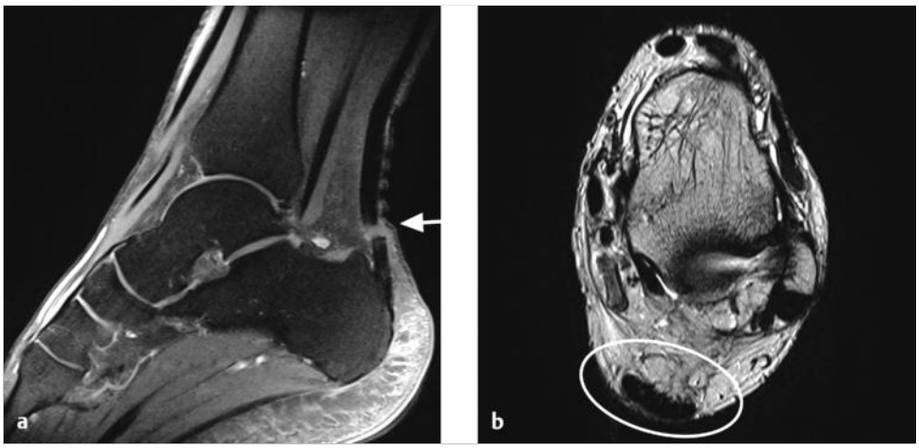

Abb. 1.9 MRT: Magic-Angle-Artefakt an der Achillessehne.
a Sagittale PDw fatsat Sequenz. Typisches Magic-Angle-Artefakt (Pfeil) angrenzend an eine nicht aktivierte Haglund-Exostose.
b Axiale T 2w Sequenz desselben Patienten durch das signalreiche Areal oberhalb des Achillessehnenansatzes. Normale Sehnentextur ohne Nachweis einer Läsion im markierten Bereich.

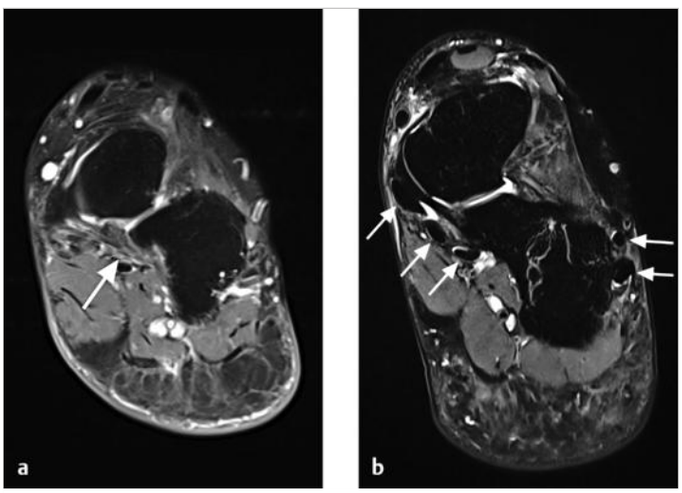

Abb. 1.10 MRT: Magic-Angle-Artefakt in Höhe des Chopart-Gelenks.
a 49-jährige Patientin, Untersuchung in Rückenlage. Schräg axiale T 1w fatsat Sequenz nach Kontrastmittelgabe (Sehnenkippung). Die Peronealsehnen in Höhe des Tuberculum peroneale sind aufgrund des Magic-Angle-Artefakts nicht nachvollziehbar, die Flexorensehnen (Tibialis-posterior- und Flexor-digitorum-longus-Sehne) stellen sich nicht dar, lediglich die Flexor-hallucis-longus-Sehne scheint noch durch (Pfeil).
b 30-jähriger Mann, Untersuchung in Bauchlage in Plantarflexion. Schräg axiale PDw fatsat Sequenz (Sehnenkippung). Darstellung sämtlicher Peronealsehnen und der Flexorensehnen (Pfeile), da kein Magic-Angle-Artefakt.

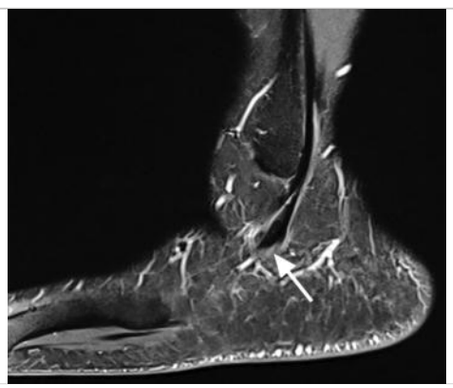

Abb. 1.11 MRT: Magic-Angle-Artefakt in Höhe des Chopart-Gelenks. 49-jährige Patientin, Untersuchung in Rückenlage. Sagittale T 1w fatsat Sequenz nach Kontrastmittelgabe. Plötzlicher Abbruch der langen und kurzen Peronealsehne (Pfeil).

Praxistipp

Bei der Plantarflexion verlaufen die Sehnen überwiegend senkrecht zum Hauptmagnetfeld und das Magic-Angle-Artefakt kann vermieden werden. Bei PDw Sequenzen sollte zusätzlich eine Echozeit von mehr als 40 ms zur Vermeidung des Magic-Angle-Artefakts gewählt werden.

Besteht Unsicherheit, sollte eine ergänzende T 2w (T 2-gewichtete) Sequenz rechtwinklig auf die Sehnen angewendet werden. Bei Interpretation von Fremdaufnahmen kann man auch zur Unterscheidung der Lagerung in Bauch-oder Rückenlage und zur Identifikation des Magic-Angle-Artefakts die Planungsbilder (sog. Localizer, Scouts) analysieren oder man fragt den Patienten, wie er gelagert wurde (▶ Abb. 1.12).

Merke

Bei einer Sehnenpathologie sollte aufgrund der dann fehlenden Magic-Angle-Artefakte die Bauchlage angestrebt werden (▶ Abb. 1.10**b** und ▶ Abb. 1.13), in den übrigen Fällen ist die Entscheidung bezüglich Spule und Lagerung individuell zu treffen.

Markierung

Geben Patienten einen punktförmigen Schmerz an oder liegt eine umschriebene Raumforderung vor, kann die Markierung mit einer Fischölkapsel hilfreich sein (▶ Abb. 1.14). Die auf die Haut aufgeklebte Kapsel stellt sich aufgrund der enthaltenen Emulsion aus Wasser und Fett in allen Sequenzen signalreich dar.

Cave

Es ist darauf zu achten, dass die Markierungskapsel neben und nicht auf den Befund geklebt wird, um diesen nicht zu komprimieren (▶ Abb. 1.15).

Abb. 1.12 MRT: Beurteilung und Identifikation von Magic-Angle-Artefakten mithilfe der Planungsbilder. Zur Unterscheidung, ob der Patient in Bauch- oder in Rückenlage gelagert wurde, und zur Identifikation des Magic-Angle-Artefakts helfen die Planungsbilder (Localizer, Scouts).
a Bauchlage mit Plantarflexion.
b Rückenlage.

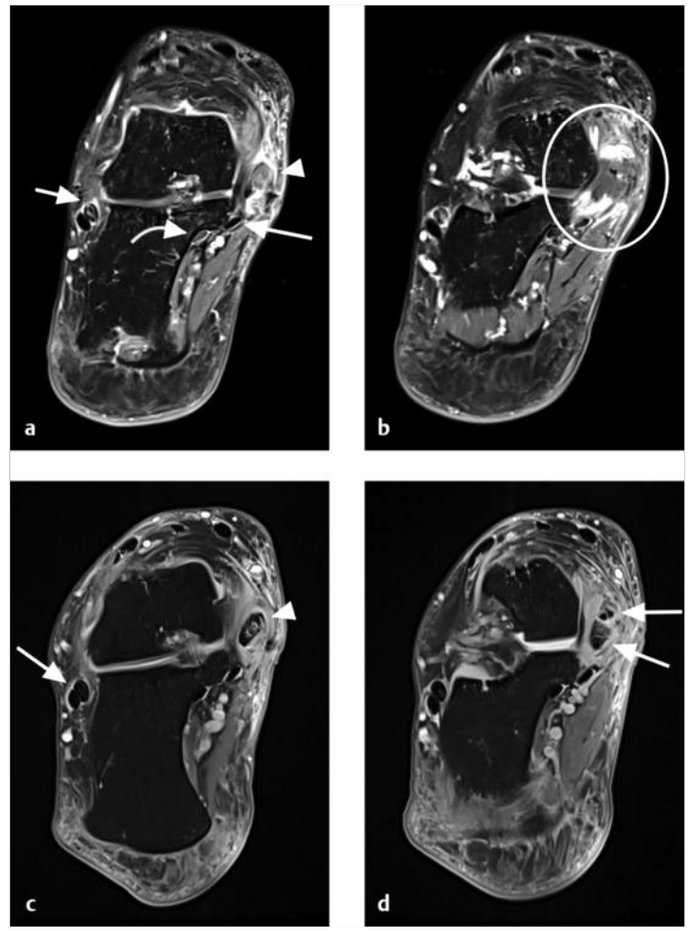

Abb. 1.13 MRT: Kein Magic-Angle-Artefakt in Bauchlage. Bei Zustand nach Refixierung der Tibialis-posterior-Sehne.
a Rückenlage ohne Plantarflexion. Schräg axiale T 1w fatsat Sequenz nach Kontrastmittelgabe (Sehnenkippung). Die operierte Tibialis-posterior-Sehne ist deutlich aufgetrieben und schlecht abgrenzbar mit vermehrter Kontrastmittelanreicherung (Pfeilspitze). Zusätzlich Partialläsion (?) der kurzen Peronealsehne (kurzer Pfeil).
Anmerkung: Obwohl das Magic-Angle-Artefakt ein lang bekanntes und bei entsprechender Lagerung nicht vermeidbares Phänomen ist, entstehen immer wieder Fehlinterpretationen mit erheblichen Konsequenzen. Die Kenntnis dieses Artefakts ist wichtig, unter Umständen muss der Patient neu positioniert werden. In diesem Fall erkennt man als typisches Zeichen des Magic-Angle-Artefakts das Nebeneinander der signalreichen Flexor-hallucis-longus-Sehne (gebogener Pfeil) neben der signalarmen Flexor-digitorum-longus-Sehne (langer Pfeil).
b Rückenlage ohne Plantarflexion. Schräg axiale T 1w fatsat Sequenz nach Kontrastmittelgabe (Sehnenkippung), Schichtung weiter distal unmittelbar vor der Refixierung der Tibialis-posterior-Sehne. Diese lässt sich in einem Bereich von intensiver Aktivierung und Kontrastmittelaufnahme mit flächigem Weichgewebe (Kreis) nicht mehr nachvollziehen. Dieses Bild kann als fortgeschrittene Auffaserung mit fehlender Abgrenzbarkeit der Sehne im Sinne einer Reruptur fehlinterpretiert werden.
c Umlagerung in Bauchlage mit Plantarflexion. Schräg axiale T 1w fatsat Sequenz nach Kontrastmittelgabe (Sehnenkippung). Wesentlich besser abgrenzbare Tibialis-posterior-Sehne mit im Randbereich erhaltenen Sehnenfasern, zentrale degenerative Sehnenvaskularisation (Pfeilspitze), keine Partialläsion der kurzen Peronealsehne (Pfeil).
d Umlagerung in Bauchlage mit Plantarflexion. Schräg axiale T 1w fatsat Sequenz nach Kontrastmittelgabe (Sehnenkippung). In dem Bereich der fibrovaskulären Aktivierung deutlich nachvollziehbare Tibialis-posterior-Sehnenanteile ohne Nachweis einer Reruptur (Pfeile).
Anmerkung: Neben der Plantarflexion verbessert auch die Verteilung des Kontrastmittels die Sehnenbeurteilbarkeit.

Abb. 1.14 MRT: Fischölkapsel zur Markierung von umschriebenen Raumforderungen oder Schmerzpunkten.

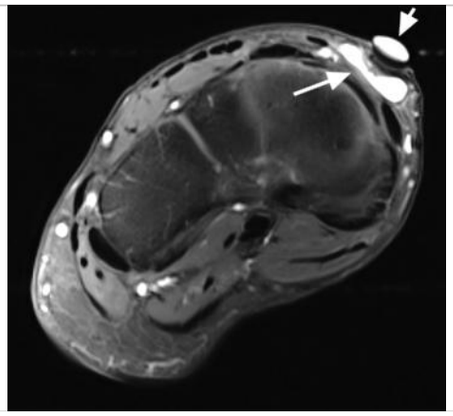

Abb. 1.15 MRT: Fischölkapsel zur Markierung eines Tumors. 48-jähriger Patient mit Schwellung am Fußrücken und Schuhkonflikt. Axiale T 1w fatsat MRT-Sequenz nach Kontrastmittelgabe. Intensiv homogen kontrastmittelaufnehmender Gefäßtumor (langer Pfeil, histologisch Hämangioperizytom). Die angrenzende Fischölkapsel (kurzer Pfeil) sollte optimalerweise neben den Befund geklebt werden, um bei der zusätzlichen Abpolsterung des Fußes in der Spule nicht den Tumor zu komprimieren.

1.1.3 Standardsequenzen

Es gibt für die Diagnostik am Fuß Standardsequenzen und zusätzliche Spezialsequenzen bei besonderen Fragestellungen (S. 34), z. B. zur Beurteilung der vorderen Syndesmose. Das Sequenzprotokoll setzt sich zusammen aus einer Kombination von Sequenzen mit Darstellung der Anatomie (T 1w, T 2w Sequenzen) und Suchsequenzen, die durch ihre Wassersensitivität die Pathologie leichter erkennen lassen:

Die native T 1w Sequenz (Repetitions- und Echozeit jeweils kurz, d. h. Repetitionszeit < 900 ms, Echozeit < 100 ms) mit entsprechender Wahl von Schichtdicke und Matrixgröße liefert die besten anatomischen Informationen insbesondere zum Knochen (subchondrale Erosionen, Osteonekrosen, signalarme Frakturlinien).

Fettunterdrückte, wassersensitive Sequenzen (z. B. PDw fatsat, STIR [Short-Tau Inversion-Recovery]) ermöglichen mit ihrer Wassersensitivität eine zuverlässige Erkennung der Pathologie. Die PDw fatsat Sequenz (Repetitionszeit > 1500 ms, Echozeit < 100 ms) ist mit ihrer spektralen Fettsättigung eine hervorragende Suchsequenz für Pathologien sowohl der Knochen als auch der Weichteile, d. h. von Muskeln, Bandapparat, Kapselstrukturen und Sehnen. Aufgrund ihrer sehr guten Detailauflösung ist sie in der Fußdiagnostik eine Standardsequenz und für die Beurteilung bei akuten Traumen unverzichtbar. Wählt man die PDw fatsat Sequenz mit einer dünnen Schichtung und hohen Bildmatrix, ist sie hervorragend geeignet für die Evaluierung von Knorpelläsionen.

Die STIR-Sequenz ist sehr wassersensitiv bei einer geringeren anatomischen Auflösung im Vergleich zur PDw fatsat Sequenz. Die Sequenz hat ihre Vorteile in der Stabilität und geringeren Artefaktanfälligkeit im Vergleich zu anderen fettunterdrückten Sequenzen. Sie wird überwiegend zusätzlich zum Erkennen von Spongiosaödemen eingesetzt, beispielsweise bei Spongiosafrakturen oder entzündlichen Ödemen (▶ Abb. 1.16).

Praxistipp

Standardsequenzen:
- T 1w koronar
- PDw fatsat sagittal und koronar
- T 2w streng axial (zum oberen Sprunggelenk, parallel gekippt zum Lig. fibulotalare anterius)
- T 1w fatsat axial und sagittal nach i. v. (intravenöser) Kontrastmittelgabe

Abb. 1.16 MRT: Bildschirmansicht der Workstation bei Standardprotokoll für ein Trauma des oberen Sprunggelenks. 17-jähriger Junge nach Distorsionstrauma beim Fußballspielen und Verdacht auf Außenbandverletzung mit Schmerzen am Außenknöchel. Oben links: sagittale PDw fatsat Aufnahme, oben rechts: axiale T 2w Aufnahme, unten rechts: koronare T 1w Aufnahme, unten links: koronare PDw fatsat Aufnahme.
In diesem Fall intakter Außenbandapparat. Darstellung eines subperiostalen Hämatoms in Höhe der distalen Fibuladiaphyse und -metaphyse (Pfeile) mit leichter Spongiosakontusion um die lateralseitige distale Fibulaepiphyse.
Anmerkung: Die Auswertung der Sequenzen erfolgt am besten auf einer Workstation im Einzelbildmodus mit Scrollen durch den Datensatz. Optimal ist die Analyse an 2 Bildschirmen, auf denen mittels Referenzlinien die Pathologie in der jeweiligen Sequenz gleichzeitig dargestellt werden kann.

Weitere wichtige Sequenzparameter:

- *Matrix:* Für die hochauflösende Darstellung am Fuß empfiehlt sich grundsätzlich eine hochauflösende, quadratische Matrix ohne Interpolierung. Die häufig verwendete Standardmatrix von 256 × 256 liefert für viele Fragestellungen in der Fußchirurgie keine ausreichende Bildqualität. Empfehlenswert für eine bessere Bildqualität ist eine Bildmatrix von mindestens 384 × 384, optimal wäre eine Auflösung von 448 × 448 bzw. eine noch höhere von 512 × 512. Eine erhöhte Matrix mit hoher Detailauflösung lässt sich jedoch nur mit einer längeren Untersuchungszeit erkaufen.
- *Größe der Untersuchungsregion (Field of View):* Je kleiner die Untersuchungsregion gewählt wird, eine desto größere Signalausbeute und dadurch bessere Auflösung steht für die Bildgebung zur Verfügung. Eine große Untersuchungsregion mit Abdeckung des gesamten Fußes reduziert die Bildqualität. Bei hochauflösenden Mehrkanalspulen liegt die maximale Signalabdeckung bei 16 × 16 cm. Es empfiehlt sich, die Untersuchungsregion je nach Fragestellung möglichst eng einzugrenzen. Üblicherweise werden die Untersuchungsregionen nach Sprunggelenk mit Rückfuß und Mittelfuß mit Vorfuß eingeteilt. Bei speziellen Fragestellungen die Zehen betreffend kann die Untersuchungsregion noch enger eingegrenzt werden. Wichtig für die Planung der Untersuchung sind die begleitenden Informationen des Fußchirurgen mit genauer klinischer Angabe.
- *Schichtdicke:* Eine dünne Schichtführung von maximal 2,0–2,5 mm ist anzustreben. Insbesondere sehr kleine Untersuchungsobjekte (z. B. Sesambeine) erfordern eine hochauflösende Schichtdicke. Bei den üblichen MRT-Systemen bis 1,5 T verstärkt sich bei dünner Schichtdicke das Bildrauschen. Diese Problematik tritt bei höherer Feldstärke der MRT-Systeme (3,0 oder 7,0 T) eher weniger auf. Es gilt, den optimalen Kompromiss zwischen dünner Schichtdicke und Bildrauschen zu finden.

Um die Untersuchungsregion in dünnen Schichten in einer patientenverträglichen Zeit abzudecken, erhöht man den Zwischenschichtabstand (Gap). Die Gefahr, dass man dabei eine Pathologie zwischen den Schichten übersieht, wird durch die Anwendung von mehreren Ebenen minimiert.

Cave

Diese dünnen Schichten mit erweiterten Zwischenschichtabständen dürfen nicht für alle Patienten (Privatpatienten und gesetzlich versicherte Patienten) gleichermaßen verwendet werden. Denn der erhöhte Abstand zwischen den einzelnen Schichten entspricht nicht den Vorgaben für Untersuchungen bei gesetzlich versicherten Patienten.

Eine ähnliche Empfehlung für das Sprunggelenk spricht die Arbeitsgemeinschaft Bildgebende Verfahren des Bewegungsapparats der DRG (der Deutschen Röntgengesellschaft) aus (▶ Tab. 1.1). Eine Protokollempfehlung zum Vorfuß s. in ▶ Tab. 1.2.

1.1.4 Kontrastmittel

Das gadoliniumhaltige Kontrastmittel verkürzt in den angrenzenden Protonen die T 1-Relaxationszeiten. Diese Veränderung der Gewebeprotonen kann man in T 1w Sequenzen anhand der Steigerung der Signalintensität im Vergleich zu den nativen Sequenzen nachvollziehen. Noch besser lässt sich diese Signalsteigerung abbilden, indem man eine zusätzliche Fettunterdrückung anwendet, bei der das ebenso signalreiche Fettgewebe dunkel dargestellt wird.

Das MRT-Kontrastmittel enthält in einem Komplex gebundenes Gadolinium (z. B. Gadobutrol, Gadodiamid oder Gadopentetsäure bzw. Gadolinium-DTPA [Gadopentetat-Dimeglumin]). Freie Gadoliniumionen sind hoch toxisch und verhalten sich im Gewebe

Tab. 1.1 Protokollempfehlungen der Arbeitsgemeinschaft Bildgebende Verfahren des Bewegungsapparates der DRG für das Sprunggelenk (Quelle: [8]).

Sequenzen	Planung	Kommentare
axial PDw (fatsat)	in beiden Ebenen senkrecht auf die Tibia; oberhalb der Syndesmose beginnen bis Ende Kalkaneus	mit axial beginnen und koronar und sagittal auf den axialen Schichten planen
koronar T 1w	exakt koronar zum oberen Sprunggelenk planen, parallel zur Tibia	unten den Kalkaneus einschließlich Plantarfaszie im FOV
koronar PDw (fatsat)	–	–
sagittal PDw fatsat	senkrecht zu koronar, parallel zum Tibiaschaft	unten den Kalkaneus einschließlich Plantarfaszie im FOV
Innenband		
ggf. schräg axial PDw (fatsat)	axial schräg im Verlauf der Syndesmose planen	höchstens 9 Schichten
ggf. schräg koronar PDw fatsat	Verlauf etwa Innenkurve Rist bis zur Kalkaneusspitze	gut für die Beurteilung der Peroneal- und Fußbeugersehnen
ggf. i. v. Kontrastmittelgabe	–	bei chronischen Schmerzen, Verdacht auf entzündliche Veränderungen
axial T 1w fatsat	–	–
koronar oder sagittal T 1w fatsat	–	–

FOV = Field of View
i. v. = intravenös
PDw = protonendichtegewichtet
T 1w = T 1-gewichtet

Tab. 1.2 Protokollempfehlungen der Arbeitsgemeinschaft Bildgebende Verfahren des Bewegungsapparates der DRG für den Vorfuß (Quelle: [7]).

Sequenzen	Planung	Kommentare
sagittal PDw/T 2w fatsat	an der Längsachse des II. Os metatarsale ausrichten	–
koronar PDw/T 2w fatsat	senkrecht zur sagittalen Ebene entlang des II. oder III. Os metatarsale planen	Stressreaktion bzw. Fraktur Metatarsalia
koronar T 1w	–	Frakturausschluss Metatarsalia und Luxationen
axial PDw/T 2w fatsat	entlang des II. oder III. Os metatarsale planen	–
ggf. axial T 1w	–	bei Frage nach Morton-Neurom
ggf. Kontrastmittel	–	bei Tumor bzw. Entzündung
axial T 1w fatsat mit Kontrastmittel	–	–
koronar T 1w mit Kontrastmittel und Subtraktion	–	–
sagittal T 1w fatsat mit Kontrastmittel	–	3. Ebene sehr hilfreich bei der Orientierung

PDw = protonendichtegewichtet
T 1w/T 2w = T 1-/T 2-gewichtet

ähnlich wie Kalziumionen, können also zu Funktionsstörungen an Muskelgewebe und in der Gerinnung führen. Fest in einen chemischen Komplex gebundene Gadoliniumionen sind nach dem derzeitigen Wissensstand jedoch ungefährlich. In letzter Zeit trat die Diskussion über eine Ablagerung von Gadolinium im Gehirn nach multiplen Verabreichungen von Kontrastmittel auf, verbunden mit der Frage, ob diese Ablagerungen gesundheitsschädlich sind. Derzeit findet eine umfassende internationale Risikobewertung statt. Zum Zeitpunkt der Drucklegung gibt es keine Hinweise darauf, dass im Gehirn abgelagertes lineares Gadolinium tatsächlich zu Symptomen oder Nebenwirkungen führt. Trotzdem folgte das Bundesinstitut für Arzneimittel und Medizinprodukte aus Sicherheitsgründen einer Empfehlung der EMA (European Medicines Agency) im Gegensatz zur US-Arzneimittelbehörde Food and Drug Administration. Die EMA hat die i. v. Zulassung von Gadodiamid, Gadopentetsäure und Gadoversetamid (lineare MRT-Kontrastmittel), bei denen in Studien Ablagerungen im Zentralnervensystem nachgewiesen wurden, Anfang 2018 ruhen zu lassen. Die makrozyklischen Kontrastmittel Gadobutrol, Gadotersäure und Gadoteridol können weiterhin verwendet werden.

Die Planung der Untersuchung und Kontrastmittelgabe wird durch den Radiologen individuell entsprechend der Fragestellung und des Risikoprofils festgelegt.

Merke

Allgemein gilt, dass für akute Verletzungen keine Kontrastmittelgabe nötig ist.

Auch für die genaue Untersuchung einer Arthrose mit Beurteilung der Knorpeldecke und Aktivierung sowie für die Darstellung von Stressfrakturen oder sonstigen Knochenmarködemen reicht die Anwendung von fettunterdrückten, wassersensitiven Sequenzen in mindestens 2 Ebenen.

Es empfiehlt sich jedoch die i. v. Kontrastmittelgabe bei chronischen Beschwerden, insbesondere bei Instabilitäten, Kapsel-Band-Insuffizienzen, Impingement-Syndromen und Tendinopathien. Das Korrelat dafür ist fibrovaskuläres Granulationsgewebe, das aufgrund seiner Hyperämie eine vermehrte Gadoliniumanreicherung zeigt. Wichtig ist die Verwendung von fettunterdrückten T 1w Sequenzen, um das signalreiche pathologische Gewebe besser von der Umgebung abzugrenzen. Es gibt Entitäten, bei denen durch die Gabe von i. v. Kontrastmittel die Pathologie erst sichtbar gemacht werden kann (▶ Abb. 1.17 und ▶ Abb. 1.18).

Häufig findet man auch bei unklarer diffuser Beschwerdesymptomatik insbesondere bei älteren Patienten in den fettunterdrückten, wassersensitiven Sequenzen mehrere signalintensive Bereiche unterschiedlicher Lokalisation (z. B. Gelenkergüsse, Flüssigkeitsansammlungen in Sehnenscheiden, ödematisierte Kapsel-Band-Komplexe). In dieser Situation ist es schwierig, trotz exakter klinischer Korrelation den eigentlichen pathologischen Befund zu erkennen, da die anatomischen Strukturen räumlich eng beieinander liegen. Erst nach der Kontrastmittelgabe „leuchtet" die eigentliche Pathologie „heraus" (▶ Abb. 1.19).

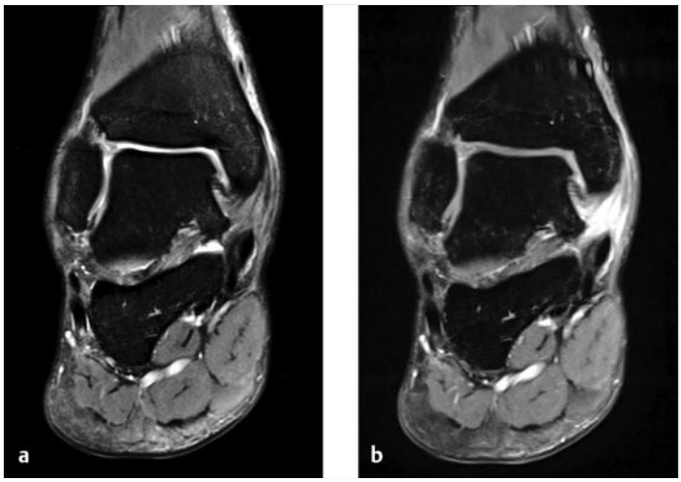

Abb. 1.17 MRT: Effekt der i. v. Kontrastmittelgabe. Patient mit persistierenden Schmerzen nach Distorsionstrauma am Innenknöchel.
a Koronare PDw fatsat MRT-Sequenz. Nachvollziehbare Bandstruktur, keine wesentliche Ödematisierung oder Flüssigkeitseinlagerung im Schmerzbereich erkennbar.
b Koronare T 1w fatsat MRT-Sequenz nach Kontrastmittelgabe. Im Verlauf der tiefen und oberflächlichen Innenbandanteile intensive fibrovaskuläre Aktivierung bei nicht ausgeheilter Innenbandverletzung.

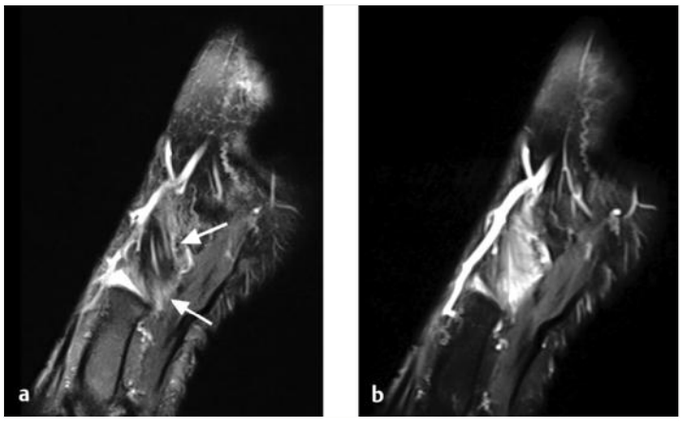

Abb. 1.18 MRT: Effekt der i. v. Kontrastmittelgabe. Patientin mit persistierenden Schmerzen am Mittelfuß.
a Sagittale PDw fatsat MRT-Sequenz in Höhe der Tarsalia und mit angeschnittenem Metatarsale. Darstellung der Tibialis-anterior Sehne (Pfeile) im Ansatzbereich.
b Sagittale T 1w fatsat MRT-Sequenz nach Kontrastmittelgabe. Intensive Kontrastmittelanreicherung bei florider Ansatztendinitis der Tibialis-anterior-Sehne.

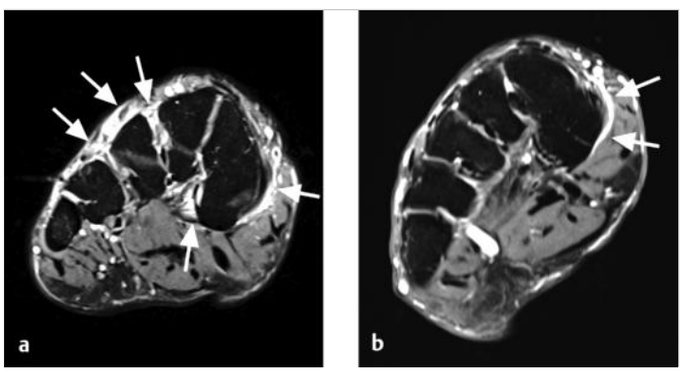

Abb. 1.19 MRT: Effekt der i. v. Kontrastmittelgabe. 65-jährige Patientin mit unklaren, eher medialen Mittelfußschmerzen.
a Axiale PDw fatsat MRT-Sequenz durch den Mittelfuß. Signalintensive Areale am Fußrücken im Verlauf der Extensorensehnen und der Kapsel-Band-Strukturen sowie im Ansatzbereich der langen Peronealsehne und der Tibialis-anterior-Sehne (Pfeile).
b Schräg axiale T 1w fatsat MRT-Sequenz (Sehnenkippung) nach Kontrastmittelgabe. Kontrastierung des Tibialis-anterior-Ansatzes (Pfeile). Die übrigen Flüssigkeitsansammlungen (Ödematisierung), die in der PDw fatsat Sequenz sichtbar waren, zeigen keine vermehrte Kontrastmittelanreicherung.

Eine erhöhte diagnostische Sicherheit bietet die Kontrastmittelgabe auch im umgekehrten Fall: Bei unklarer Symptomatik zeigen sich multilokuläre Signalintensitäten in der PDw fatsat Sequenz. Liegt nach Kontrastmittelgabe (T 1w fatsat Aufnahme nach Kontrastmittelgabe in 2 Ebenen) keine pathologische Kontrastmittelanreicherung vor, ist eine fibrovaskuläre Aktivierung unwahrscheinlich (z. B. Tendinitis, Kapsel-Band-Aktivierung usw.; ▶ Abb. 1.20). Eine Auflistung, in welchem Fall die Gabe von Kontrastmittel sinnvoll ist, findet sich in den einzelnen Kapiteln dieses Buches.

Eine fettunterdrückte, wassersensitive Sequenz kann die fettunterdrückte kontrastverstärkte T 1w Sequenz insbesondere bei

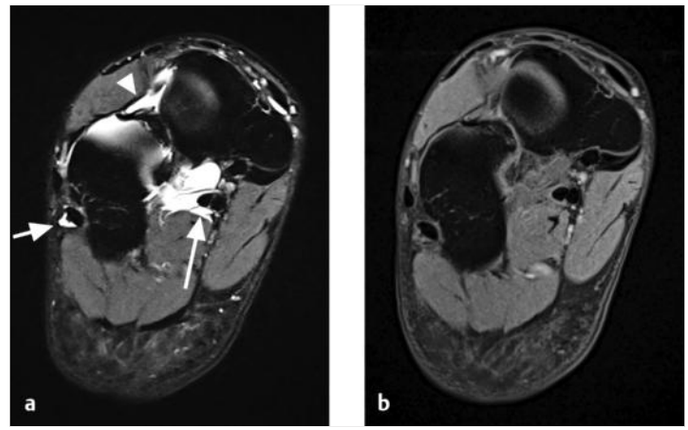

Abb. 1.20 MRT: Effekt der i. v. Kontrastmittelgabe. 30-jähriger Profisportler mit anatomisch nicht lokalisierbaren, unspezifischen Schmerzen im Rückfuß- bzw. Mittelfußbereich bei Zustand nach mehreren Injektionen.
a Schräg axiale PDw fatsat MRT-Sequenz mit Schichtung durch das Chopart-Gelenk. Unklare Flüssigkeitsansammlungen um die Flexor-hallucis-longus- und die Flexor-digitorum-longus-Sehne (langer Pfeil) sowie um die lange Peronealsehne (kurzer Pfeil) und um die Gelenkkapsel (Pfeilspitze).
b Schräg axiale T 1w fatsat MRT-Sequenz (Sehnenkippung) nach Kontrastmittelgabe. Keine pathologische Kontrastmittelanreicherung, kein Nachweis einer fibrovaskulären Aktivierung im Sinne einer Kapsel-Band- oder Sehnenläsion.

chronischen Beschwerden nicht ersetzen. Bei unklarer Klinik und ubiquitären Signalanhebungen in wassersensitiven Sequenzen führt die Kontrastmittelgabe zu einer verbesserten diagnostischen Sicherheit auch bei Ausschlussdiagnosen.

Merke

Die Kontrastmittelgabe bietet eine sinnvolle und extrem hilfreiche Möglichkeit, insbesondere unklare und chronische Beschwerden zu diagnostizieren, vor allem, wenn schon native Voraufnahmen ohne eindeutigen Befund vorhanden sind.

Für die i. v. Applikation von gadoliniumhaltigem Kontrastmittel ist die Überprüfung der Nierenfunktion anhand der Kreatinin-Clearance nötig. Damit soll einer extrem seltenen Komplikation, der nephrogenen systemischen Fibrose, vorgebeugt werden. Diese trat bei Patienten mit terminaler Niereninsuffizienz nach Gabe von gadoliniumhaltigen Kontrastmitteln auf. Weltweit sind bislang insgesamt 315 solcher Fälle bekannt. Die nephrogene systemische Fibrose ist eine sklerosierende Erkrankung der Kutis, der Muskulatur und der inneren Organe bei Patienten mit terminaler Niereninsuffizienz. Das klinische Bild bietet u. a. eine brettharte Verdickung der Haut und der Muskulatur an Extremitäten und Rumpf, Beugekontrakturen, brennende Schmerzen und Juckreiz. Erhöhte Nierenretentionswerte (Kreatininkonzentration > 1,2 mg/dl und glomeruläre Filtrationsrate < 60 ml/min) stellen eine Kontraindikation für die Kontrastmittelgabe dar. Grundsätzlich sollte die Gabe von gadotersäurehaltigen Kontrastmitteln (Komplex aus Gadoliniumion und Tetraxetan) bevorzugt werden. Darunter wurde das Auftreten der nephrogenen systemischen Fibrose nicht beschrieben. Falls keine aktuellen Blutwerte vorlie-

gen, kann der Kreatininwert auch unmittelbar vor der Untersuchung mit einem Test-Kit mit Blut aus der Fingerbeere bzw. dem Ohrläppchen bestimmt werden.

Eine weitere Kontraindikation ist das Vorliegen einer Schwangerschaft und auch bei stillenden Müttern darf kein Kontrastmittel gegeben werden. Bei einer bekannten allergischen Diathese muss der Radiologe individuell und je nach Fragestellung über die Kontrastmittelgabe oder eine etwaige antiallergische Prämedikation entscheiden. Grundsätzlich ist das MRT-Kontrastmittel bezüglich allergischer Reaktionen sehr gut verträglich; allergische Nebenwirkungen liegen im Promillebereich.

1.1.5 Spezialsequenzen

In der Diagnostik von Pathologien am Sprunggelenk und Fuß gibt es einige wenige Spezialsequenzen oder spezielle Kippungen entlang anatomischer Strukturen, die, je nach Fragestellung, vom Routineprotokoll abweichen.

Syndesmosesequenz

Die Fasern der vorderen Syndesmose verlaufen schräg von der distalen Tibia nach kaudal lateral zur Fibula (▶ Abb. 1.21a). Die Fragestellung nach einer Ruptur der vorderen Syndesmose sollte sicher beantwortet werden – lediglich eine Verdachtsdiagnose zu stellen, ist für den Fußchirurgen nicht sonderlich hilfreich. Dazu ist es nötig, die Fasern der vorderen Syndesmose in der vollen Kontinuität abzubilden. Die streng axiale Schichtführung des oberen Sprunggelenks deckt immer nur einen Teilabschnitt der vorderen Syndesmose ab. Es zeigen sich in der T 2w Sequenz signalintensive Unterbrechungen von angeschnittenen Fasern mit teilweise eingelagerten Fettanteilen (▶ Abb. 1.22). Mithilfe der schrägen Angulierung in einer fettunterdrückten Sequenz (PDw fatsat schräg axial, Syndesmosenkippung) erreicht man die durchgehende Darstellung von der Tibia bis zur Fibula (▶ Abb. 1.23). Die sichere Festlegung einer Ruptur oder Intaktheit gelingt somit leichter (▶ Abb. 1.24 und ▶ Abb. 1.25).

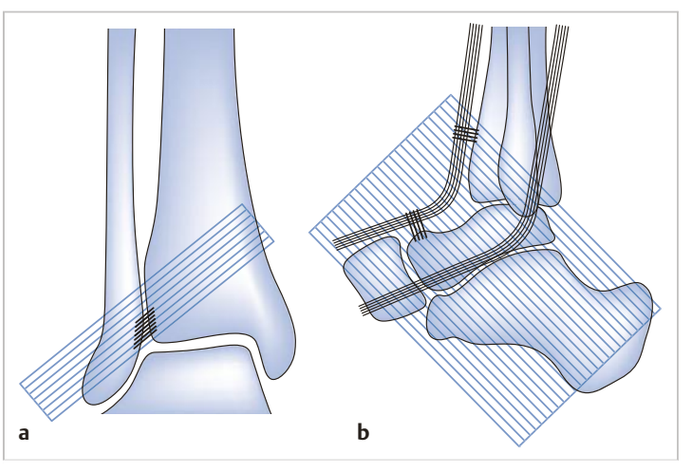

Abb. 1.21 MRT: Schichtführung bei Spezialsequenzen der Bildgebung des Fußes.
a Vordere Syndesmose: Schichtführung schräg sagittal.
b Sehnenpathologie: Schichtführung schräg axial.

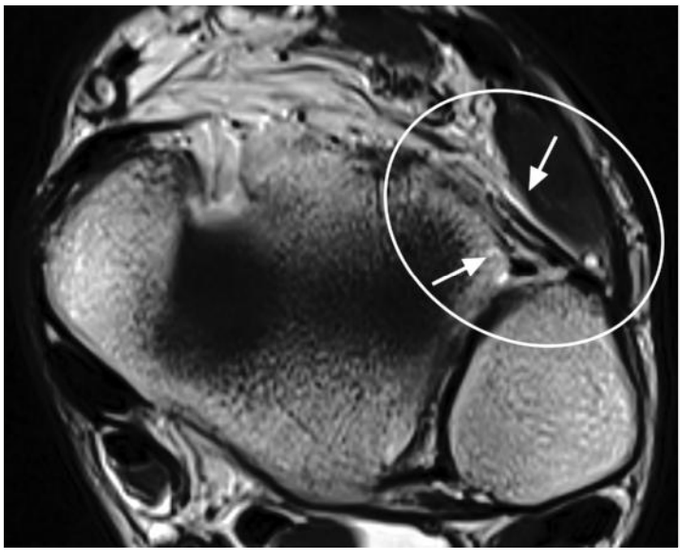

Abb. 1.22 MRT: Streng axiale Schichtführung zur Darstellung des oberen Sprunggelenks. Axiale T 2w Aufnahme. Normale vordere Syndesmose (Kreis) mit signalintensiven Unterbrechungen. Aufgrund der schräg verlaufenden Fasern der vorderen Syndesmose zeigt eine streng axiale Schichtung, die sinnvoll für die Beurteilung des Außenbandapparats ist, immer wieder Signalunterbrechungen (Pfeile). Diese entsprechen Fetteinlagerungen.

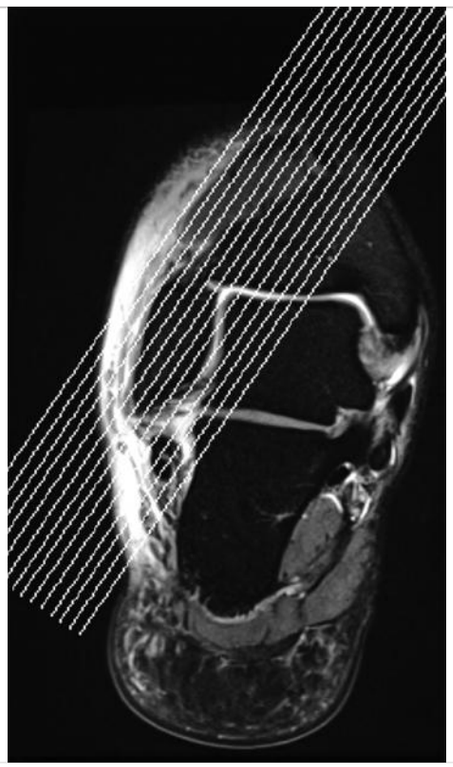

Abb. 1.23 MRT: Syndesmosenkippung zur Darstellung der vorderen Syndesmose. Planungsschichten (Scout) für die vordere Syndesmose auf einer koronaren Schicht. Die Planung der schräg axialen Schichtung sollte doppelt anguliert an einem koronaren und sagittalen Bild erfolgen.

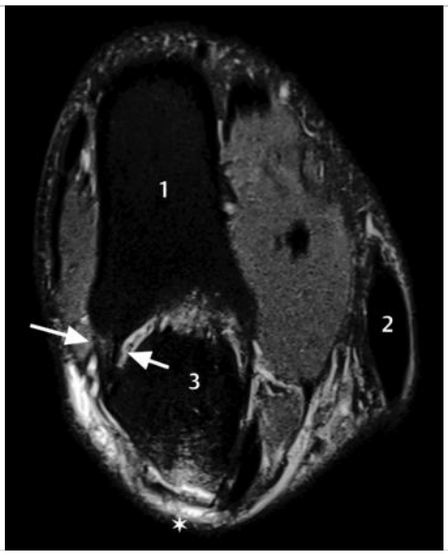

Abb. 1.24 MRT: Syndesmosenkippung zur Darstellung der vorderen Syndesmose. Schräg axiale PDw fatsat MRT-Sequenz (Syndesmosenkippung). Beispiel einer intakten vorderen Syndesmose mit Darstellung der unterschiedlichen Faseranteile von der oberflächlichen äußeren (langer Pfeil) bis zur tiefer gelegenen Schicht Richtung Membrana interossea (kurzer Pfeil) sowie von Fibula, Tibia und Achillessehne. Des Weiteren Darstellung eines knöchernen Ausrisses des Lig. fibulotalare anterius (Stern).
1 = Tibia
2 = Achillessehne
3 = Fibula

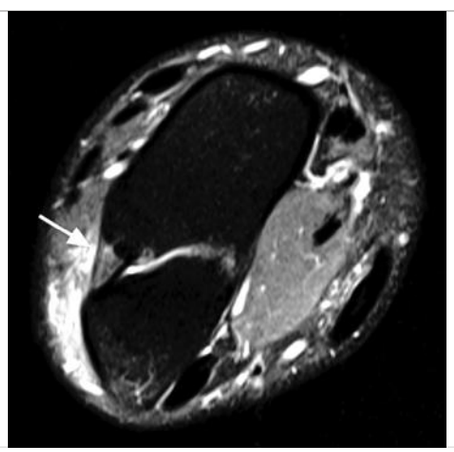

Abb. 1.25 MRT: Syndesmosenkippung zur Darstellung der vorderen Syndesmose. Schräg axiale PDw fatsat MRT-Sequenz (Syndesmosenkippung). Die Syndesmosenkippung ist insbesondere hilfreich, wenn ausgedehnte Einblutungen bei Rupturen des Lig. fibulotalare anterius bzw. des Lig. fibulocalcaneare bestehen und angrenzende Flüssigkeit bis an die vordere Syndesmose reicht. Dort gelingt die sichere Abgrenzung von intakten oberflächlichen Faseranteilen (Pfeil).

Sehnensequenz

Für die Sehnenpathologie am Rück- und Mittelfuß ist die Sequenz der Wahl die fettunterdrückte T 1w Sequenz nach Kontrastmittelgabe in einer schräg axialen Angulierung. Die 2. Ebene der T 1w Sequenz ist in aller Regel die sagittale Schichtführung.

Praxistipp

Sehnensequenzen:
- T 1w fatsat Sequenz nach Kontrastmittelgabe schräg axial (Sehnenkippung)
- T 1w fatsat Sequenz nach Kontrastmittelgabe sagittal

Die Sehnen am Rückfuß (Flexoren- und Extensorensehnen sowie Peronealsehnen) verlaufen im 45°-Winkel zum oberen Sprunggelenk. Die schräg axiale Schichtführung T 1w fatsat nach Kontrastmittelgabe wird deshalb im 90°-Winkel zum Sehnervenverlauf geplant, sodass die Sehnen und Sehnenscheiden optimal im Querschnitt getroffen werden (▶ Abb. 1.21b, ▶ Abb. 1.26 und ▶ Abb. 1.27). Eine vermehrte Kontrastmittelaufnahme der Sehnenscheiden, eine vermehrte Aufnahme innerhalb der Sehnen als Ausdruck der degenerativen Sehnenvaskularisation oder eine etwaige Teilruptur bzw. ein peroneales Splitting sind in dieser Schichtführung und Sequenztechnik gut zu diagnostizieren. Die Vermeidung eines Magic-Angle-Effekts (S. 19) erreicht man durch die Bauchlagerung des Patienten mit Plantarflexion des Sprunggelenks. Den Vorteil der Sehnenkippung in Kombination mit einer kontrastunterstützten fettunterdrückten T 1w Sequenz schräg axial und sagittal sollen ▶ Abb. 1.28 und ▶ Abb. 1.29 verdeutlichen. Eine T 2w Sequenz ist für die Beurteilung der Sehnen nicht ausreichend.

Abb. 1.26 MRT: Schichtführung bei der Sehnensequenz. Planungsschichten (Scout) der knöchelumgreifenden Sehnen für eine fettunterdrückte T 1w Sequenz nach Kontrastmittelgabe mit schräg axialer Angulierung im 90°-Winkel zum Sehnenverlauf.

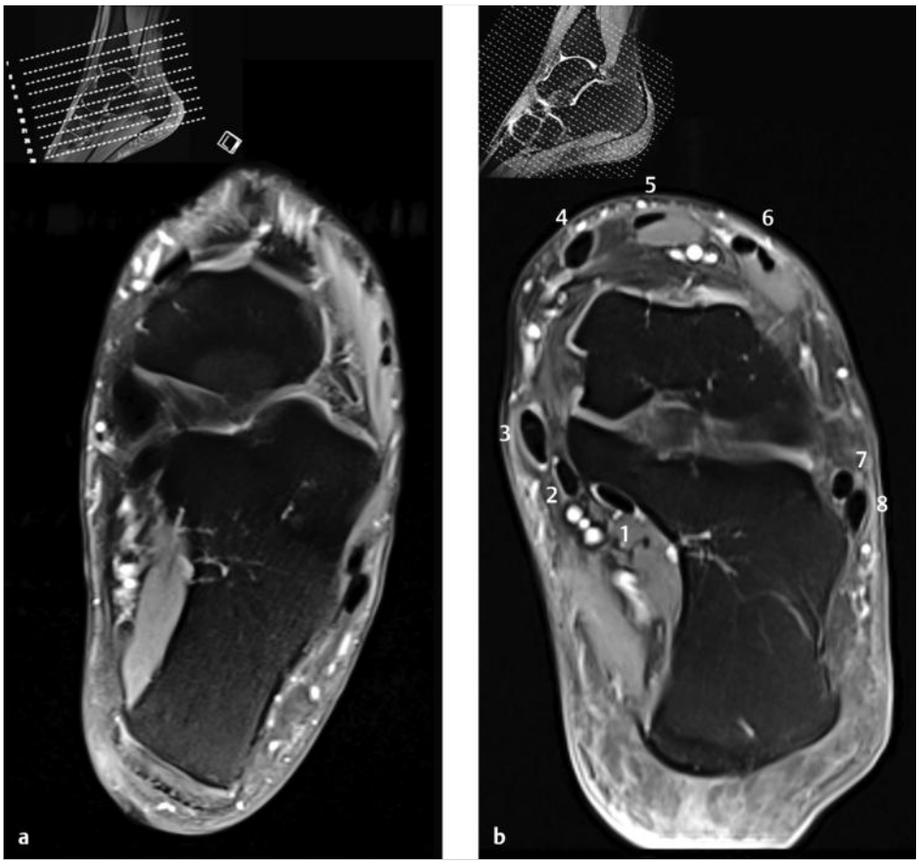

Abb. 1.27 MRT: Sehnenkippung bei der Darstellung der Sehnen des Fußes.
1 = Flexor-hallucis-longus-Sehne
2 = Flexor-digitorum-longus-Sehne
3 = Tibialis-posterior-Sehne
4 = Tibialis-anterior-Sehne
5 = Extensor-hallucis-longus-Sehne
6 = Extensor-digitorum-longus-Sehne
7 = kurze Peronealsehne
8 = lange Peronealsehne

a Axiale T 1w fatsat MRT-Sequenz nach Kontrastmittelgabe (nicht anguliert; s. Scout im Insert). Schräg angeschnittene Flexoren- und Extensorensehnen sowie Peronealsehnen mit erschwerter Beurteilbarkeit der Binnenstrukturen.

b Schräg axiale T 1w fatsat MRT-Sequenz nach Kontrastmittelgabe (Sehnenkippung, s. Scout im Insert). Regelrechte Darstellung der Rückfußsehnen mit guter Beurteilbarkeit der Binnenstrukturen der Sehnen.

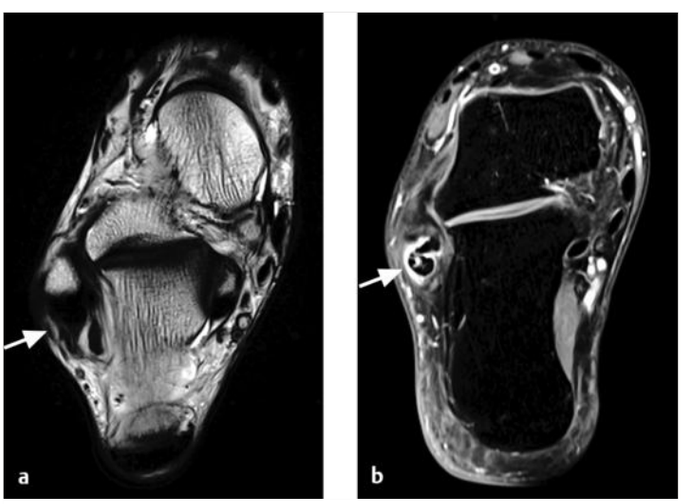

Abb. 1.28 MRT: Sehnenkippung bei der Darstellung der Sehnen des Fußes. Patientin mit chronischen lateralseitigen Sprunggelenkschmerzen.

a Axiale T 2w MRT-Sequenz (Sehnenkippung). Die lange und die kurze Peronealsehne sind nicht voneinander zu unterscheiden (Pfeil).

b Schräg axiale T 1w fatsat MRT-Sequenz nach Kontrastmittelgabe (Sehnenkippung). Subfibulare Peritendinitis der langen und kurzen Peronealsehne mit degenerativer Sehnenvaskularisation der langen Peronealsehne und mukoider, kontrastmittelaufnehmender intratendinöser Läsion (Pfeil).

Abb. 1.29 MRT: Sehnenkippung bei der Darstellung der Sehnen des Fußes. 57-jährige Patientin mit chronischen Schmerzen und Schwellung am Fußrücken.

a Schräg axiale T 2w MRT-Sequenz (Sehnenkippung). In diesem Fall wurde die T 2w Sequenz zur Sehnenachse anguliert. Die Tibialis-anterior-Sehne ist deutlich verdickt, die Binnenstruktur ist schlecht zu beurteilen (Pfeil). Schwierige Differenzierung auch der Peronealsehnen voneinander trotz der Sehnenkippung.

b Schräg axiale T1w fatsat MRT-Sequenz nach Kontrastmittelgabe (Sehnenkippung). Peritendinitis und deutliche Tendinose der Tibialis-anterior-Sehne mit fortgeschrittener Binnendegeneration bei intratendinöser Kontrastmittelaufnahme. Zeichen der Sehnenerweichung insbesondere in den dorsomedialen Abschnitten.

Morton-Neurom-Sequenz

Eine häufige Fragestellung bei Vorfußpathologien ist die Verdachts- oder Ausschlussdiagnose des Morton-Neuroms. Deshalb gehört die T 1w Sequenz axial und koronar zum Standardprogramm. Da der Nervenknoten einen großen Zellreichtum aufweist, stellt er sich in den nativen T 1w Sequenzen signalarm gegenüber dem signalreichen Fettgewebe dar und lässt sich bereits in den Nativsequenzen mit seiner kolben- bzw. spindelförmigen Konfiguration im Interdigitalraum gut abgrenzen (▶ Abb. 1.30). Mitunter kann die Kontrastmittelgabe keinen diagnostischen Zugewinn liefern, da das Morton-Neurom einen unterschiedlichen Vaskularisationsgrad aufweisen kann. Dieser reicht von der intensiven Kontrastmittelanreicherung bis zu einer nahezu fehlenden Kontrastmittelaufnahme (vgl. auch ▶ Abb. 1.31d). Auch die PDw fatsat Sequenz ist keine zuverlässige Suchsequenz bei einem schlechteren Weichteilkontrast um das Morton-Neurom (vgl. auch ▶ Abb. 1.31c). Entscheidend sind folgende Eigenschaften eines Morton-Neuroms (S. 476):

- *Lokalisation:* interdigital zwischen den Metatarsaleköpfchen D II/III und D III/IV mit einem Verlust des interdigitalen Fettdreiecks (fehlendes V-Fettzeichen)

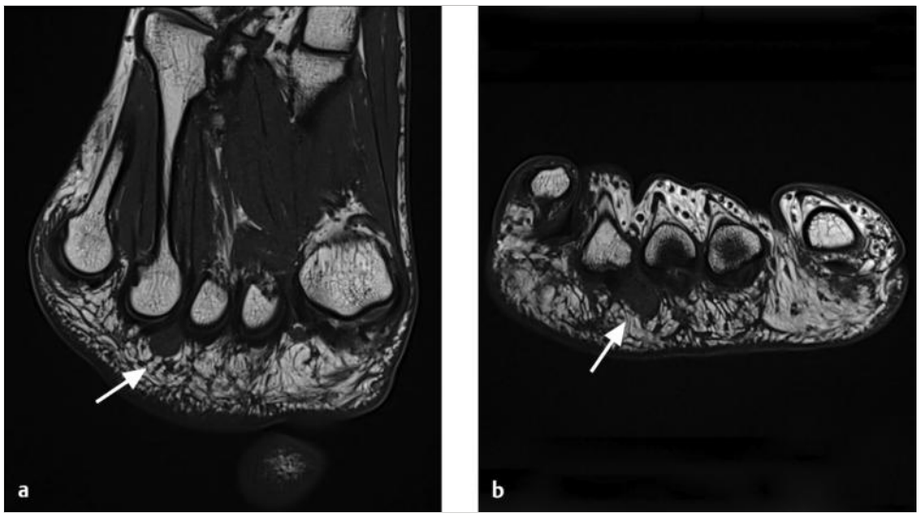

Abb. 1.30 MRT: Darstellung eines Morton-Neuroms. 36-jährige Patientin mit Metatarsalgie und Taubheit D III/IV, typischer Befund eines Morton-Neuroms D III/IV in der T 1w Sequenz. Untersuchung in Bauchlage mit Plantarflexion.

a Koronare T 1w Sequenz. Signalarme kolbenförmige Weichteilraumforderung (Pfeil) interdigital zwischen den Metatarsophalangealgelenken D III/IV.

b Axiale T 1w Sequenz. Nach plantar reichendes Morton-Neurom (Pfeil) im Interdigitalraum III/IV mit glatter Abgrenzbarkeit gegenüber dem plantaren Fettgewebe.

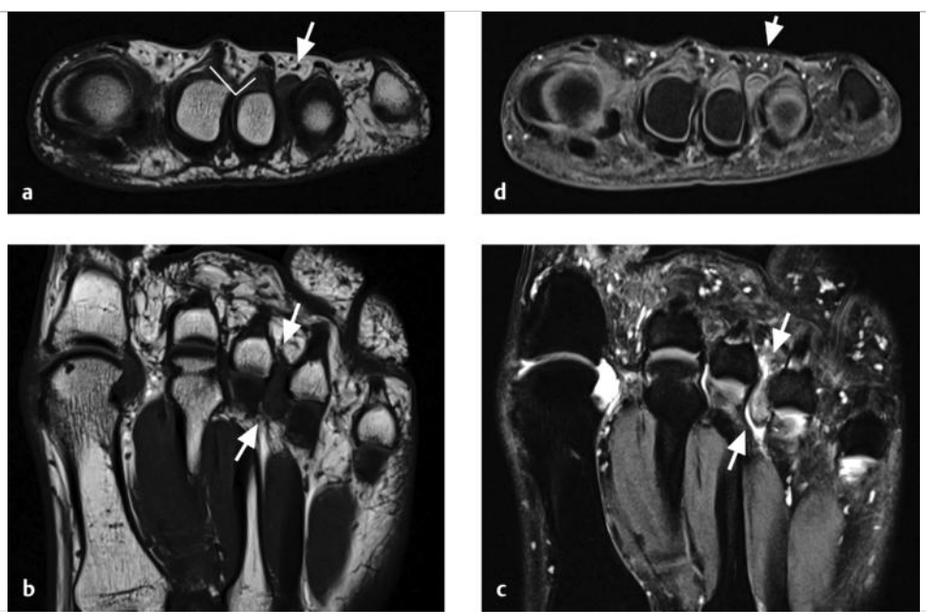

Abb. 1.31 MRT: Darstellung eines Morton-Neuroms. Patient mit positivem Klingelknopfzeichen (S. 77) und positivem Mulder-Klicktest (S. 77). Morton-Neurom in der T 1w Sequenz im Vergleich zu den übrigen Standardsequenzen, Untersuchung in Rückenlage.
Anmerkung: Nicht immer wird das Morton-Neurom in Bauchlage untersucht. Deswegen ist es wichtig, auch Bildmuster bei Untersuchungen in Rückenlage zu erkennen.

a Axiale T 1w MRT-Sequenz. Das Morton-Neurom D III/IV (Pfeil) reicht zwischen den Metatarsophalangealgelenken III/IV mehr in das dorsale Fettgewebe. Typisch ist das fehlende V-Fettzeichen im Vergleich zum Interdigitalraum II/III (V-förmige Markierung).

b Koronare T 1w MRT-Sequenz. Das signalarme Morton-Neurom D III/IV (Pfeile) grenzt sich auch bei Untersuchung in Rückenlage gut von dem hellen Fettgewebe ab.

c Koronare PDw fatsat MRT-Sequenz. Morton-Neurom D III/IV (Pfeile). Schlechtere Abgrenzbarkeit im Vergleich zu den T 1w Sequenzen aufgrund der inhomogenen, intermediär signalintensiven Signalgebung gegenüber angrenzenden Strukturen.

d Axiale T 1w fatsat Sequenz nach Kontrastmittelgabe. Nur mäßige Kontrastmittelanreicherung (Pfeil). Kaum vaskularisierte Neurome können ohne T 1w Sequenz nativ übersehen werden.

- *Konfiguration:* meist kolbenförmig in der axialen T 1w Sequenz und spindelförmig in der koronaren Sequenz in das plantare Weichgewebe reichend

Praxistipp

Das Morton-Neurom sollte in Bauchlage mit Plantarflexion untersucht werden, da sich in dieser Position die Raumforderung mehr nach plantar durchdrückt, wie bereits im Zusammenhang mit der Patientenlagerung (S. 17) beschrieben (s. auch ▶ Abb. 1.6).

Ist dies nicht möglich, z. B. bei hochbetagten, immobilen Patienten oder Zustand nach Rückenoperationen, sollten bei einem erhöhten Zeitaufwand hochaufgelöste Sequenzen mit erhöhter Bildmatrix angewendet werden. Darin zeigen sich die Morton-Neurome mehr zwischen den Metatarsaleköpfchen oder auch mehr dorsalseitig (▶ Abb. 1.31).

Praxistipp

Die T 1w Sequenz in 2 Ebenen (am besten koronar und axial) empfiehlt sich als eine der Standardsequenzen für eine unklare Vorfußproblematik und Metatarsalgie. Nicht nur Morton-Neurome grenzen sich vom Fettgewebe gut ab, auch Pathologien der plantaren Platte (S. 388) in Form eines halbmondförmigen signalarmen Ringes sowie signalarme Frakturlinien bei Stressfrakturen (S. 528) sind in dieser Sequenz gut erkennbar. Des Weiteren eignet sich die native T 1w Sequenz des Vorfußes koronar und axial hervorragend dazu, die Fußmuskulatur zu analysieren.

Unklare Vorfuß- bzw. Mittelfußbeschwerden können auch einer initialen Polyneuropathie (S. 507) zugrunde liegen. In diesem Zusammenhang sind Aussagen bezüglich eines Denervierungsödems oder einer lipomatösen Durchsetzung möglich.

Knorpelsequenzen

Für die Beurteilung von Knorpelläsionen gibt es eine Vielzahl von Sequenzen. Zugrunde liegt die Beurteilung von 2 Hauptbestandteilen des Knorpels, dem Kollagen- und dem Glykosaminoglykangehalt, deren Verminderung ursächlich für die Knorpeldegeneration ist. Gängige Knorpelsequenzen:

- *DESS-Sequenz (Dual-Echo-Steady-State-Sequenz):* Das ist eine häufig eingesetzte Sequenz, mit der die Differenzierung des Gelenkknorpels von der Gelenkflüssigkeit gelingt.
- *Water-Excitation-Sequenz:* Weitere Knorpelsequenzen mit gutem Knorpel-Wasser-Kontrast sind speziell wasserangeregte Sequenzen wie z. B. die wasserangeregte T 1w 3-D-FLASH-Sequenz (Fast-low-Angle-Shot-Sequenz; ▶ Abb. 1.32).
- *Kontrastunterstützte Sequenzen:* Auch dGEMRIC-Sequenzen (Delayed-Gadolinium-enhanced-MRI-of-Cartilage-Sequenzen) eignen sich für die hochauflösende Knorpeldarstellung mit Beurteilung des Glykosaminoglykangehalts. In dieser Technik kommt es zu einer Interaktion von negativ geladenen Kontrastmittel- und Glykosaminoglykanmolekülen. Diese Interaktion verhindert die Kontrastmitteldiffusion durch den Knorpel. Mit einem Verlust von Glykosaminoglykanen resultiert ein messbarer Anstieg der Konzentration von Gadoliniumionen (Gadolinium-DTPA) im Knorpelgewebe. Das Verfahren benötigt eine ca. 45-minütige Vorlaufzeit, in der das Kontrastmittel i. v. appliziert wird und der Patient das Sprunggelenk abwechselnd belasten und entlasten soll. Die Durchführung der eigentlichen Sequenz dauert derzeit ca. 9 min.
- *T 2-Mapping mit MESE-Sequenzen (Multiecho-Spin-Echo-Sequenzen)*: Dabei handelt es sich um eine Serie von T 2w Sequenzen mit ansteigender Echozeit mit einer Schichtdicke im Submillimeterbereich. Damit können Aussagen bezüglich des freien Wassergehalts und der Kollagenfaservernetzung getroffen werden. Dabei sprechen hohe T 2-Werte für einen substanziellen Knorpelschaden.
- *T 2*-Mapping mit Multi-GRE-Sequenzen (Multi-Gradienten-Echo-Sequenzen):* Damit können 3-D-Volumendatensätze in einer kürzeren Messzeit als im T 2w Mapping akquiriert werden, aber mit ähnlicher Aussagekraft bezüglich des Wasser- und Kollagenfasergehalts des Knorpels. Vorteile des T 2w-Mapping-Verfahrens sind der fehlende zeitaufwendige Untersuchungsvorlauf einschließlich Kontrastmittelgabe und die kürzere Messzeit im Vergleich zur dGEMRIC-Technik.

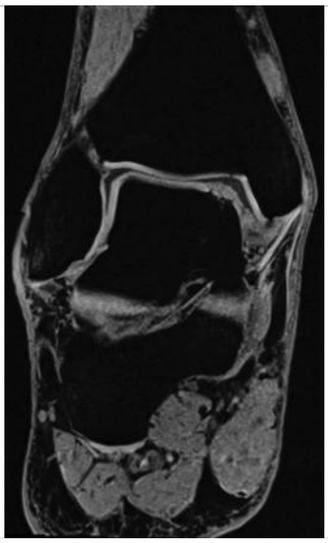

Abb. 1.32 MRT: Darstellung mit Knorpelsequenzen. 19-jähriger Patient mit Zustand nach Mikrofrakturierung vor 3 Jahren bei osteochondraler Läsion an der medialen Talusschulter, klinisch leichtes Instabilitätsgefühl. Wasserangeregte koronare T 1w 3-D-FLASH-MRT-Sequenz (Schichtdicke 1 mm). Durchgängig intakter Knorpelbelag mit leichten Signalabsenkungen und Fibrosierungen, geringe Abflachung der medialen Talusschulter. Bei wasserangeregten Knorpelsequenzen besteht ein guter Kontrast der Knorpeldecke zum Gelenkerguss.

Merke

Die Knorpelsequenzen sind aufgrund ihrer Schichtdicke im Submillimeterbereich bei einer relativ großen Volumenabdeckung des oberen Sprunggelenks im Rahmen einer Routineuntersuchung zeitintensiv.

Ein weiterer Nachteil von z. B. DESS- oder wasserangeregten Sequenzen ist die im Vergleich zur PDw fatsat Sequenz geringere Wassersensitivität (▶ Abb. 1.33). Das subchondrale Spongiosaödem und die zystischen Veränderungen unter einem Knorpelschaden sind ein wichtiges Kriterium zur Beurteilung der Aktivi-

tät. Deshalb kann auf diese Sequenz nicht verzichtet werden und die Knorpelsequenzen werden immer nur zusätzlich angewendet. Im Rahmen einer Routinediagnostik ist auch in einer hochaufgelösten PDw fatsat Sequenz (mit 2 mm Schichtdicke) mit hoher Bildmatrix koronar und sagittal die Knorpelstruktur des oberen Sprunggelenks gut erkennbar, und zwar in einer vertretbaren Untersuchungszeit (▶ Abb. 1.34 und ▶ Abb. 1.35). Möglicherweise entwickeln sich mit der Einführung der 7-T-Systeme zeit- und kostenneutralere Knorpelsequenztechniken für den Praxisalltag.

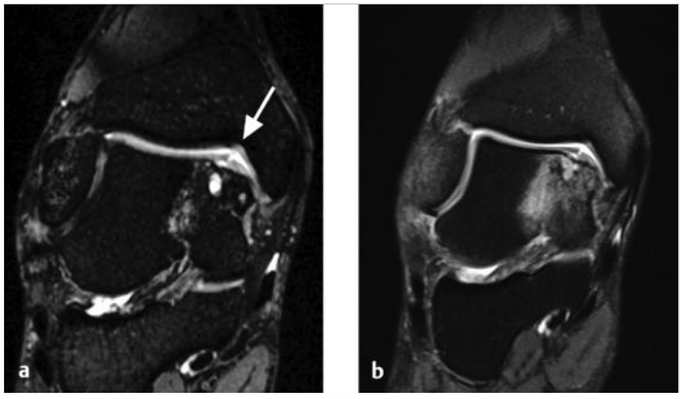

Abb. 1.33 MRT: Darstellung mit Knorpel- und PDw Sequenzen. Knorpelsequenz bei osteochondraler Läsion.
- **a** Koronare 3-D-DESS-MRT-Sequenz (1 mm Schichtdicke). Absenkung der medialen Talusschulter mit subchondralen Zysten sowie delaminierende Knorpelfissur (Pfeil).
- **b** Koronare PDw fatsat MRT-Sequenz (3 mm Schichtdicke). Ähnlich gute Darstellung der Knorpelablösung mit besserer Beurteilbarkeit des flächigen Spongiosaödems.

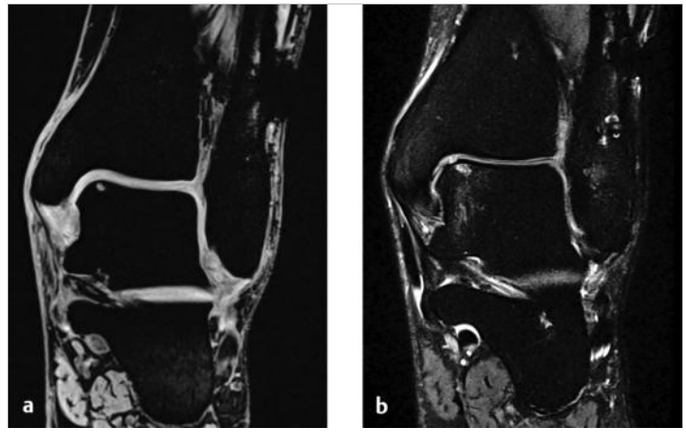

Abb. 1.34 MRT: Darstellung mit Knorpel- und hochauflösenden Sequenzen. 40-jährige Patientin mit Zustand nach Umknicktrauma. Kleine Knorpelfissur an der medialen Talusschulter.
- **a** Hochauflösende, wasserangeregte T 1w 3-D-MRT-Knorpelsequenz (1 mm Schichtdicke).
- **b** PDw fatsat MRT-Sequenz (2 mm Schichtdicke, Matrix 640 × 480), gleiche Schichtposition wie **a**. Die fokale Knorpelläsion ist in der PDw fatsat Sequenz besser zu sehen, die kleine subkortikale Zyste lässt sich in beiden Sequenzen erkennen. Ein Vorteil der hochauflösenden PDw fatsat Sequenz ist die gleichzeitig mögliche Beurteilung des angrenzenden Spongiosaödems im Talus.

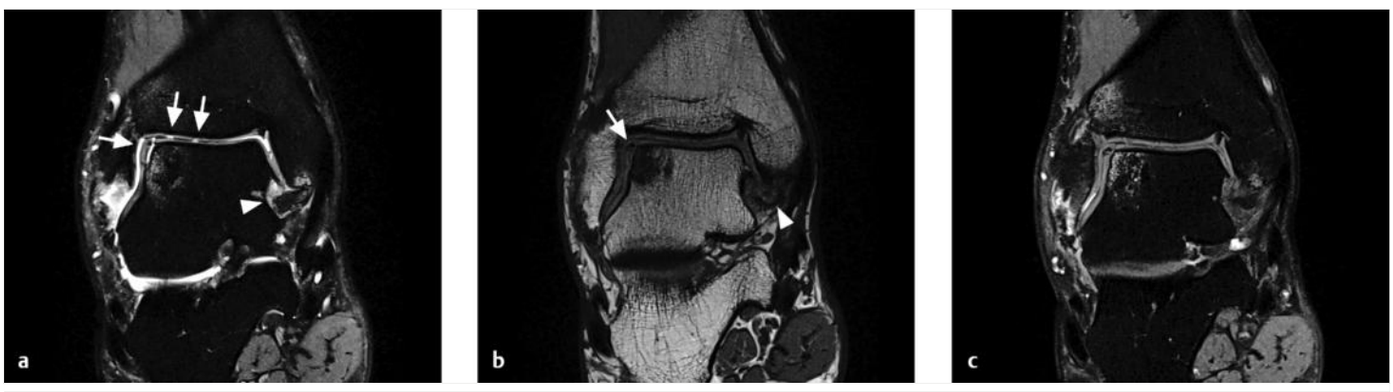

Abb. 1.35 MRT: Darstellung mit hochauflösenden Knorpelsequenzen. 46-jähriger Patient mit Zustand nach Sprunggelenktrauma vor 13 Jahren, seit 2 Monaten zunehmende Schmerzen. Routineuntersuchung mit Fragestellung „osteochondrale Läsion“.
Anmerkung: Die Knorpeldefekte sind in der T 1w Sequenz (**b**) nicht dargestellt. Die Beurteilung einer Knorpeloberfläche sollte immer in einer PDw fatsat Sequenz oder mit speziellen Knorpelsequenzen erfolgen. Vorteil einer hochaufgelösten PDw fatsat Sequenz ist die gleichzeitige Beurteilung der Spongiosaödeme, Nachteil ist der erhöhte Zeitaufwand (pro Sequenz ca. 4–5 min). Einen Kompromiss stellt die Verwendung lediglich einer hochauflösenden Sequenz (**a**) zur Beurteilung der Knorpeldecke bei osteochondralen Läsionen dar. Die Regularien der von der gesetzlichen Krankenversicherung vorgegebenen Protokolle sind dabei zu beachten.
- **a** Koronare hochauflösende PDw fatsat Sequenz (3 T, 18-Kanal-Spule, Schichtdicke 2 mm, erhöhte Bildmatrix). Darstellung einer Knorpeldelaminierung von der lateralen Talusschulter mit fokalen Knorpeldefekten auch an der horizontalen Gelenkfläche des oberen Sprunggelenks (Pfeile), angrenzend Spongiosaödem an der lateralen Talusrolle. Als Zeichen der stattgehabten Verletzungen Läsion der tiefen Innenbandfasern (Pfeilspitze).
- **b** Koronare T 1w Sequenz, korrespondierendes Bild zu **a**. Flächige Signalabsenkung an der lateralen Talusschulter. Zusätzlich demarkiert sich eine kleine, signalarme intrakartilaginäre Verkalkung (Pfeil). Ossikel in der Pars tibiotalaris anterior des Deltabandkomplexes bei Zustand nach knöchernem Bandausriss (Pfeilspitze).
- **c** Koronare T 1w fatsat Sequenz nach Kontrastmittelgabe. Kein Nachweis eines Nekroseareals an der lateralen Talusschulter, kein Dissekat.

Metallartefaktunterdrückende Sequenzen

Selbst bei MRT-kompatiblen Metallen war der operierte Fuß mit einliegendem Osteosynthesematerial lange Zeit einer MRT-Diagnostik nicht zugänglich. Die Metallartefakte verursachten eine erhebliche Bildverzerrung, sodass auch die angrenzenden Strukturen nicht beurteilbar waren. Mit der Einführung einer neuen Sequenztechnologie mit spezieller Metallartefaktunterdrückung vor einigen Jahren kann nun eine Vielzahl von Fragestellungen bei operierten Patienten beantwortet werden. Die Sequenzen stellen eine Kombination aus optimierten Protokollen für hohe Bandbreiten mit der VAT-Technik (View-Angle-Tilting-Technik) dar und reduzieren die Suszeptibilitätsartefakte der Metallimplantate. Somit gelingt nicht nur die Darstellung der Spongiosastruktur (Beurteilung von Knochenmarködemen, Pseudarthrosen, Lockerungen, Entzündungen usw.), sondern auch die Beurteilung von angrenzenden Gelenken, Kapsel-Band-Strukturen und übrigem Weichgewebe. Die Protokolle umfassen den T1w, T2w, Protonen- und STIR-Kontrast. Mittlerweile sind die Sequenzen auch auf 3-T-Systemen verfügbar, mit zunehmender Verbesserung der Auflösung (▶ Abb. 1.36, ▶ Abb. 1.37, ▶ Abb. 1.38 und ▶ Abb. 1.39).

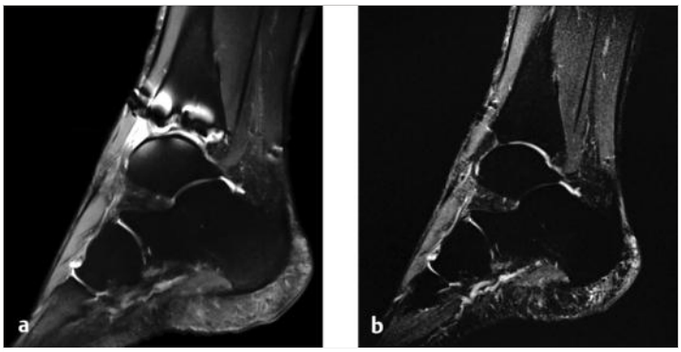

Abb. 1.36 MRT: Darstellung mit metallartefaktunterdrückenden Sequenzen. 61-jähriger Patient mit osteosynthetisch versorgter Fraktur des oberen Sprunggelenks vor 5 Jahren. Metallentfernung vor 3 Jahren, zunehmende Schmerzen im gesamten Sprunggelenk.
a Sagittale PDw fatsat MRT-Sequenz ohne Metallartefaktunterdrückung (1,5-T-System). Schräg horizontal verlaufendes Metallartefakt (Metallabrieb) durch die distale Tibia mit Verzerrungen. Keine ausreichende Beurteilung des oberen Sprunggelenks möglich.
b Sagittale STIR-WARP-Sequenz mit Metallartefaktunterdrückung (1,5-T-System). Einsehbarer Gelenkspalt des oberen Sprunggelenks mit Verschmälerung der anterioren Knorpeldecke ohne Nachweis von Spongiosaödemen oder einer sonstigen Pathologie. Kein Hinweis auf eine Aktivierung der anlaufenden Arthrose.

Merke

Auch winzige, im Röntgenbild nicht erkennbare Metallabriebpartikel können erhebliche Metallartefakte verursachen.

1.1.6 Artefakte

Verglichen mit der CT (Computertomografie) gibt es bei der MRT eine höhere Anfälligkeit gegenüber Bildstörungen. Das liegt an der Komplexität in der Gewinnung von Bildinformationen. Diese wird von vielen unterschiedlichen Parametern beeinflusst:

- *auf Geräteseite:* z. B. Sequenzparameter, Sequenztyp, Homogenität des Magnetfelds
- *auf Patientenseite:* z. B. Wassergehalt des Gewebes, Durchblutung, Relaxationszeiten

Die Kenntnis dieser Artefakte am Fuß und Sprunggelenk und Strategien zu deren Vermeidung sind wichtig, weil durch sie krankhafte Befunde vorgetäuscht oder maskiert werden können.

Bewegungsartefakte

Die häufigsten Artefakte treten bei willkürlichen oder unwillkürlichen Bewegungen des Patienten auf. Trotz einer optimalen Lagerung mit Keilkissen und Sandsäcken und der Aufforderung, möglichst bewegungslos auf dem MRT-Tisch zu liegen, kann es zu willkürlichen oder unwillkürlichen Bewegungen kommen. Eine starke Bewegung (Husten, Niesen) sowie Muskelzuckungen

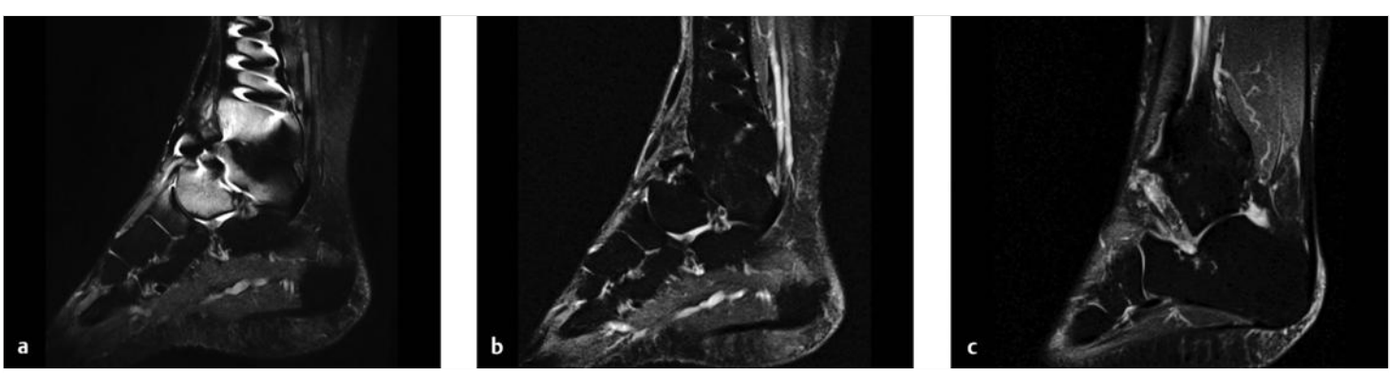

Abb. 1.37 MRT: Darstellung mit metallartefaktunterdrückenden Sequenzen. 47-jährige Patientin mit Zustand nach Fraktur des oberen Sprunggelenks vor 6 Jahren. Arthrodese des oberen Sprunggelenks, Pseudarthrose mit Rearthrodese vor einem Jahr, jetzt diffuse Schmerzen im Sprunggelenk medial und lateral.
a Sagittale PDw fatsat MRT-Sequenz ohne Metallartefaktunterdrückung (1,5-T-System). Die Beurteilung der Spongiosa der distalen Tibia und des Talus ist aufgrund der Metallartefakte nicht möglich.
b Sagittale STIR-WARP-Sequenz mit Metallartefaktunterdrückung (1,5-T-System). Gute Beurteilbarkeit der knöchernen Durchbauung der Arthrodese.
c Sagittale STIR-WARP-Sequenz mit Metallartefaktunterdrückung (1,5-T-System). Subtalare Gelenkspaltverschmälerung mit angrenzender Ergussbildung und Kapselödematisierung als Hinweis auf eine beginnende Subtalararthrose.

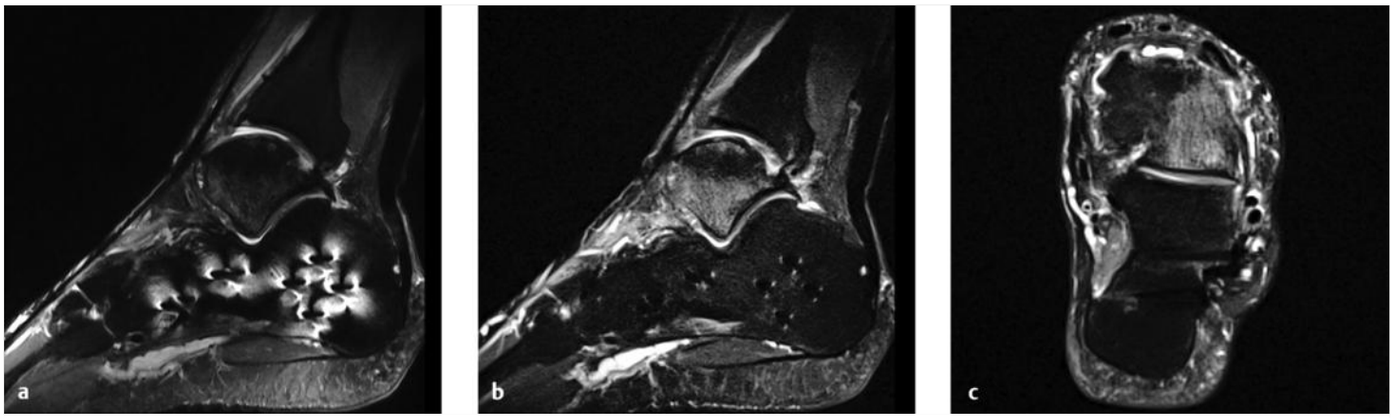

Abb. 1.38 MRT: Darstellung mit metallartefaktunterdrückenden Sequenzen. 70-jähriger Patient mit Pes planovalgus und Zustand nach Verlängerungsosteotomie des Kalkaneus vor 5 Jahren. Jetzt diffuser Sprunggelenkschmerz.

a Sagittale PDw fatsat MRT-Sequenz ohne Metallartefaktunterdrückung (1,5-T-System). Aufgrund der metallbedingten Verzerrungen im Kalkaneus und Kuboid ist eine Beurteilung des Rückfußes kaum möglich.

b Sagittale STIR-WARP-Sequenz mit Metallartefaktunterdrückung (1,5-T-System). Regelrechte knöcherne Durchbauung des Kalkaneus und des dargestellten Mittelfußes, flächiges Spongiosaödem im Talus.

c Schräg axiale STIR-WARP-Sequenz mit Metallartefaktunterdrückung (1,5-T-System). Gute Beurteilbarkeit der angrenzenden Weichteile und Kapsel-Band-Strukturen, Spongiosaödem im Talus möglicherweise im Rahmen einer Fehlbelastung.

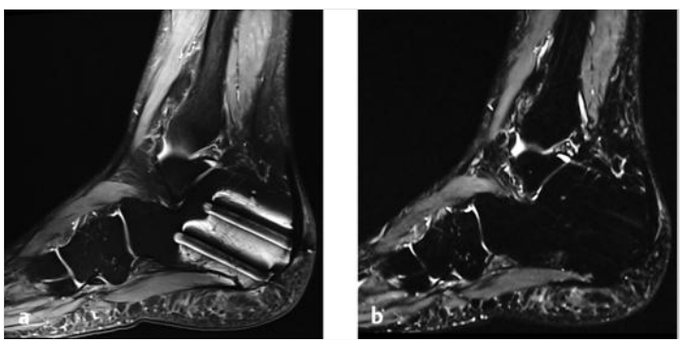

Abb. 1.39 MRT: Darstellung mit metallartefaktunterdrückenden Sequenzen. 55-jähriger Patient mit Zustand nach Kalkaneusverschiebeosteotomie. Unklarer Fersenschmerz, MRT zum Ausschluss einer knöchernen Stressreaktion.

a Sagittale PDw fatsat Sequenz (3-T-MRT, 16-Mehrkanal-Sprunggelenkspule). Ausgeprägte Metallartefakte im Kalkaneus.

b Sagittale STIR-Sequenz (3-T-MRT, 16-Mehrkanal-Sprunggelenkspule). Gute Beurteilbarkeit der Spongiosa im Kalkaneus und Ausschluss einer Stressfraktur.

führen zu einer mehr oder weniger unscharfen Bildqualität (sog. Blurring, Ghosting). Diese entspricht einer fehlerhaften Ortskodierung zwischen Anregungspuls und Auslesung. Das wird bereits von der MTRA (der medizinisch-technischen Radiologieassistentin) am Gerät bemerkt, die Untersuchung wird unterbrochen, der Patient wird neu gelagert und die Messung wird wiederholt. Schwierig wird es bei unwillkürlichen Muskelzuckungen oder bei Parkinson-Patienten. Ihnen ist ein bewegungsfreies Liegen nicht möglich. Trotzdem sollte selbstverständlich versucht werden, eine Diagnose zu stellen. Schnelle Sequenzen mit Abänderung des Protokolls können bei diesen Patienten hilfreich sein.

Artefakte durch inhomogene Fettsättigung

Fettunterdrückte, wassersensitive Sequenzen sind sowohl nativ (PDw fatsat, STIR) als auch nach Kontrastmittelgabe (T1w fatsat) die wichtigsten Standardsequenzen in der Fußdiagnostik. Entscheidend ist dabei eine homogene Absättigung des fetthaltigen Gewebes (Knochenmark, subkutanes Fettgewebe). Pathologien wie Flüssigkeitseinlagerungen und Entzündungen sowie die Kontrastmittelaufnahme grenzen sich signalreich gegenüber dem dunklen Fettsignal ab. Aufgrund der anatomischen Gegebenheiten des Fußes (optimal wäre ein Zylinder) und insbesondere bei sehr schlanken Patienten mit wenig subkutanem Fettgewebe kann es zu Signalinhomogenitäten im Randbereich kommen. Diese sind durch die inhomogene Resonanzfrequenz der Fettprotonen am Fußrand verursacht. Sie sollten bereits bei der Datenakquisition von der MTRA erkannt und durch entsprechende Umlagerung und Neupositionierung exakt im Isozentrum des Magnetfelds vermieden werden. Hilft das nicht, kann versucht werden, mit Wasserflaschen das Feld zu homogenisieren. In Ausnahmefällen müssen Änderungen an den Sequenzparametern vorgenommen werden.

Merke

Im Allgemeinen ist die STIR-Sequenz stabiler und weniger anfällig für Artefakte, hat jedoch nicht die hohe Ortsauflösung einer PDw fatsat Sequenz.

Die Kenntnis der Möglichkeit einer inhomogenen Fettsättigung ist wichtig, um echte Pathologien davon zu unterscheiden (▶ Abb. 1.40). Die Artefakte sind in der Regel sicher zu identifizieren, indem man das entsprechende T1w oder T2w Bild ohne Fettsättigung betrachtet, in dem die vermutete Pathologie kein Korrelat findet (▶ Abb. 1.41).

Abb. 1.40 MRT: Artefakt durch inhomogene Fettsättigung. Sagittale PDw fatsat MRT-Sequenz. Signalreiches Areal im Weichgewebe um die Ferse, das nicht als flächige Entzündung des Fersenfettgewebes fehlinterpretiert werden darf.

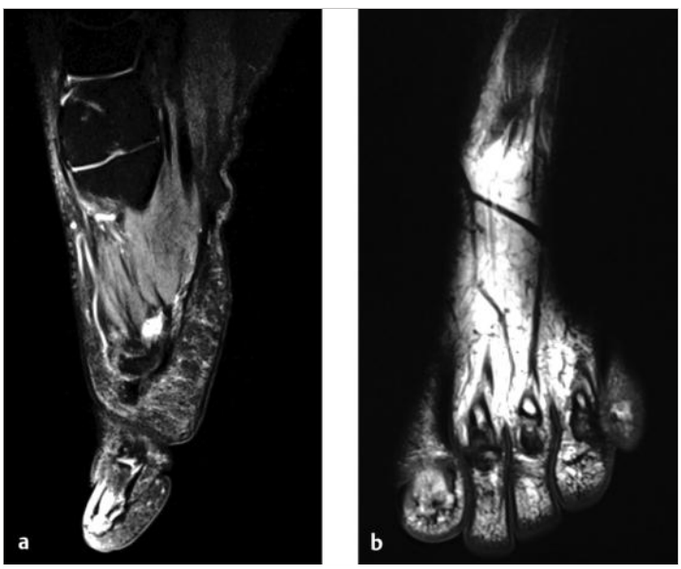

Abb. 1.41 MRT: Artefakt durch inhomogene Fettsättigung.
a Sagittale PDw fatsat MRT-Sequenz. Insbesondere in den Weichteilen der Zehenkuppen kann die Fettsättigung inhomogen sein. Hier „falsche" Ödembildung im Knochenmark der Endphalanx der Großzehe sowie in den angrenzenden Weichteilen.
b Hilfreich ist die Korrelation mit der T 1w Sequenz. Im Falle einer echten Pathologie müsste sich dieses Areal signalarm darstellen.

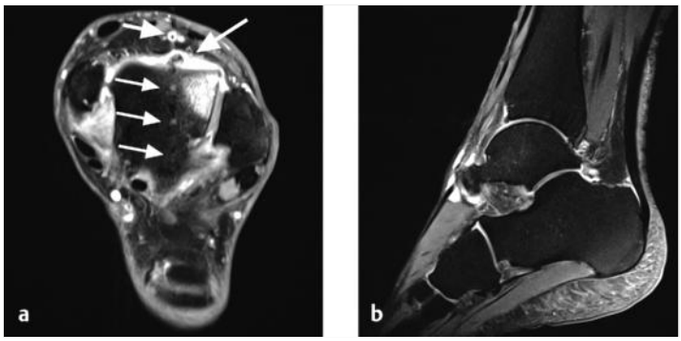

Abb. 1.42 MRT: Flussartefakt. Insbesondere 3,0-T-Systeme sind besonders anfällig für Flussartefakte hervorgerufen durch Arterien.
a Axiale T 1w fatsat MRT-Sequenz nach Kontrastmittelgabe. Darstellung einer signalarmen Struktur im anterioren Sprunggelenk (langer dicker Pfeil) mit Verdacht auf freien Gelenkkörper. Unmittelbar anterior daran angrenzend Darstellung der A. tibialis anterior (kurzer dicker Pfeil) sowie von flauen hellen, rundlichen Signalanhebungen (dünne Pfeile) im Talus exakt in einer Vertikalen zum Gefäß. Dieser Befund entspricht einem Pulsationsartefakt.
b Sagittale PDw fatsat MRT-Sequenz. Die Sequenz in einer anderen Orientierung, bei der die Gefäßpulsationen nicht durch das Bild laufen, zeigt in dieser Höhe kein Korrelat des vermuteten intraartikulären Gelenkkörpers im anterioren oberen Sprunggelenk.

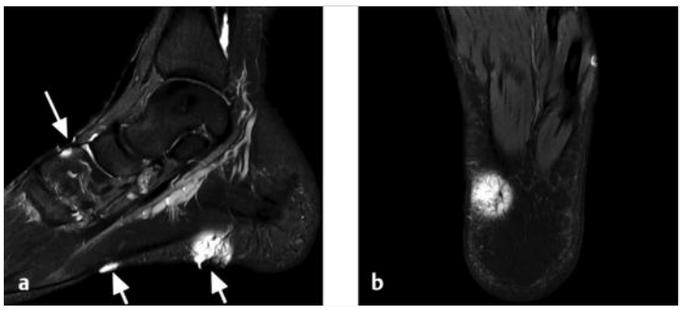

Abb. 1.43 MRT: Metallartefakt.
a Sagittale PDw fatsat MRT-Sequenz. Darstellung von 3 kleinen Metallspänen an der Fußsohle und am Fußrücken (Pfeile) als typischer Befund von Metallartefakten.
b Axial zum Mittelfuß ausgerichtete PDw fatsat MRT-Sequenz. Metallartefakt in der Fußsohle.

Flussartefakte

Insbesondere die Hochfeld-MRT (ab 3,0 T) ist anfällig für Flussartefakte. Die angeregten Spins, die sich in einem Blutgefäß befinden, werden aufgrund ihrer Bewegung zu einem jeweils unterschiedlichen Ortspunkt angeregt und dort ausgelesen. Aufgrund dieser örtlichen Unterschiede entsteht eine Fehlregistrierung, die in der Phasenkodierrichtung ein typisch lineares, pulsierendes Bildmuster zeigt. Am Sprunggelenk tritt das am häufigsten im oberen Sprunggelenk aufgrund der A. tibialis anterior auf (▶ Abb. 1.42). Die Anwendung eines Vorsättigungsimpulses (Anliegen einer Sättigungsschicht proximal des Untersuchungsvolumens) reduziert diese Artefakte. Gegebenenfalls wird die Sequenz mit Änderung der Phasenkodierrichtung wiederholt, sodass die Pulsationsartefakte in einer 90°-Ebene dazu entstehen (Änderung vertikal auf horizontal oder umgekehrt).

Metallartefakte (Suszeptibilitätsartefakte)

Auch kleinste Metallspäne und Metallabrieb (z. B. nach Materialentfernung) verursachen zusätzliche Magnetfelder im untersuchten Volumen und in der Folge eine erhebliche Feldverzerrung. Es kommt zu einer Verkürzung der T 2-Zeit, die sich insbesondere bei GRE-Sequenzen mit stark verkürzten T 2-Zeiten auswirkt. Metallartefakte sind besonders störend im Hochfeld-MRT und bei Sequenzen mit spektraler Fettsättigung. Diese Bildstörungen sind relativ typisch, mit ausgeprägt signalintensiven Arealen konzentrisch um die zentrale Signalauslöschung und erheblicher Verzerrung (▶ Abb. 1.43). Die Artefakte sind geringer bei Verwendung

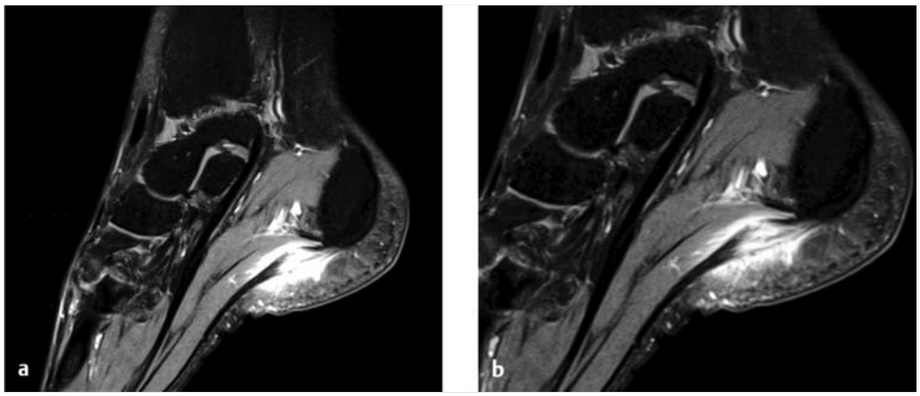

Abb. 1.44 MRT: Fensterung.
a Sagittale T 1w fatsat MRT-Sequenz nach Kontrastmittelgabe. Fraglich vollständige ansatznahe Ruptur der Plantaraponeurose.
b Sagittale T 1w fatsat MRT-Sequenz nach Kontrastmittelgabe; Wahl eines weiteren Fensters. Hier sind noch durchgängige Faseranteile erkennbar.

von Spin-Echo-Sequenzen mit kurzer Echozeit, bei Verwendung einer parallelen Bildgebung und bei Anwendung einer hohen Bildmatrix. Falls es sich um intrakorporale Metallbestandteile handelt, ist die optimale Lösung die Verwendung von metallartefaktreduzierenden Sequenzen.

Fensterung

Kein Artefakt, sondern eher einen Fallstrick in der Befundung stellt die Bildfensterung dar. Dies gilt hauptsächlich für die Zweitbefundung von Papierausdrucken. In den meisten Fällen werden diese Ausdrucke korrekt gefilmt. Denn ein standardisiertes Verfahren gewährleistet die optimierte Grauwertübertragung vom akquirierten Datensatz zum Papierdrucker im Rahmen von Qualitätskontrollen. In Einzelfällen kann es jedoch vorkommen, dass eine zu eng eingestellte Fensterung einen pathologischen Befund vortäuscht. So kann beispielsweise durch eine zu enge Wahl von Window und Level eine subtotale zu einer vollständigen Sehnenruptur und eine fokale Knorpelerweichung zu einem Knorpeldefekt werden (▶ Abb. 1.44 und ▶ Abb. 1.45). Im Zweifelsfall betrachtet man solche Läsionen auf einer beigefügten CD, falls vorhanden. In den meisten Fällen besitzen diese CDs eine integrierte Betrachtungs-Software.

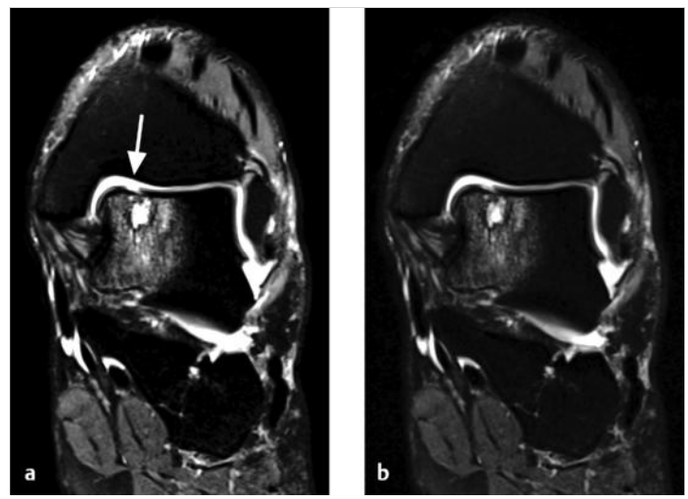

Abb. 1.45 MRT-Fensterung.
a Koronare PDw fatsat MRT-Sequenz einer osteochondralen Läsion. Darstellung eines Knorpelstanzdefekts an der medialen Talusschulter (Pfeil).
b Koronare PDw fatsat MRT-Sequenz; weitere Fenstereinstellung. Noch nachvollziehbarer signalintensiver Knorpelrest am Ulkusgrund.

1.1.7 Magnetresonanztomografie unter Belastung

Ein häufiges Problem bei Patienten mit Fußschmerzen ist das intermittierende Auftreten der Beschwerdesymptomatik unter Belastung. Oft wird dem Patienten bei Erstkontakt mit einem Fußorthopäden die Ruhigstellung empfohlen; eine daran anschließende MRT-Untersuchung erfolgt meistens im belastungsfreien Intervall. Somit wird der Patient meist ohne die aktuellen Beschwerden untersucht. In der Anamnese schildert der Patient auftretende Beschwerden während der körperlichen bzw. sportlichen Belastung oder danach. Eine Untersuchung im symptomfreien Intervall oder während eines Schonungsprozesses kann die Pathologie in einigen wenigen Fällen nicht erfassen: z. B. bei tief gelegenen Ganglien im Tarsaltunnel, die sich erst unter Belastung füllen, oder z. B. die Instabilität der Peronealsehnen.

Zur Durchführung einer Belastungs-MRT wird der Patient gebeten, die Belastungen auszuführen, die zur Beschwerdesymptomatik führen. Falls nötig, wird vorher eine belastende Laufeinheit durchgeführt oder die zum Schmerz führende Trainingssituation mehrfach ausgeübt. Der Patient wird erst untersucht, wenn die beklagte Beschwerdesymptomatik eintritt. Dann erfolgt eine Untersuchung mit i. v. Kontrastmittelgabe.

Die Belastungs-MRT ist ein noch nicht wissenschaftlich evaluiertes Verfahren, dessen Wertigkeit gegenüber einer „Standard-MRT“ noch nicht endgültig einzuschätzen ist.

Merke

Die Belastungs-MRT sollte auch nur von erfahrenen Fußradiologen eingesetzt werden, damit Epiphänomene nicht fehlinterpretiert werden, z. B. physiologische Ergussbildung in den Gelenken oder Venenerweiterungen.

Bei im Vorfeld auswärts unauffälliger MRT-Bildgebung und neuer Indikation für ein MRT kann die Belastungs-MRT insbesondere bei Sportlern jedoch hilfreich sein.

1.1.8 Zusammenfassung

- Aufgrund des geringen Volumens des zu untersuchenden Objekts (des Fußes) ist eine hochauflösende Bildqualität anzustreben, mit den entsprechenden technisch-apparativen Voraussetzungen: Hochfeld-MRT-System, dedizierte Phased-Array-Mehrkanalspulen und hochauflösende Sequenzparameter.
- Bei vielen Fragestellungen ist die Kontrastmittelgabe indiziert, z. B. bei unklaren, chronischen Schmerzen, Sehnenpathologien, Vitalitätsbeurteilungen oder Instabilitäten.
- Die Indikation zur MRT und zur Kontrastmittelgabe wird vom Radiologen gestellt.
- Zur Bildinterpretation werden alle klinischen Informationen sowie Bildmaterial anderer Modalitäten (Röntgen, CT) und MRT-Voraufnahmen benötigt.
- Eine hohe Bildqualität erfordert einen erhöhten apparativen, zeitlichen und personellen Aufwand, der sich wirtschaftlich in dem gesetzlich versicherten Bereich nicht positiv darstellt.

1.2 Mehrzeilen-Spiral-Computertomografie

Ulrike Szeimies

1.2.1 Gerätesystem

Mittlerweile wurden die meisten CT-Geräte gegen ein Mehrzeilendetektorsystem ausgetauscht, mit dem in kürzerer Untersuchungszeit ein größeres zu untersuchendes Volumen abgedeckt werden kann. Eine breite Detektorfläche misst die vom Patienten absorbierte Röntgenstrahlung, während die Röntgenröhre bei einem vorgegebenen Tischvorschub um den Patienten rotiert. Immer breitere Detektorsysteme mit teilweise mehreren Röntgenröhren, die sich fächerförmig überlappen, ermöglichen Volumendarstellungen in hochauflösender Schichtung (0,5–0,75 mm) in wenigen Sekunden. Die modernen CT-Systeme besitzen eine automatisierte Dosisanpassung (Dosismodulation). In dieser wird der Röhrenstrom entsprechend durch die patientenbedingte Schwächung der Strahlung angepasst und reduziert. Für ein relativ kleines Hochkontrastobjekt wie die knöchernen Strukturen des Fußes wird damit eine weitere Dosisreduktion erzielt.

Merke

Grundsätzlich unterliegt die CT als Röntgenuntersuchung einer strengen Indikationsstellung, die individuell vom Radiologen vorgenommen werden muss.

Für die überlagerungsfreie Beurteilung von knöchernen Strukturen in einer Hochauflösung ist die CT die Methode der Wahl.

1.2.2 Lagerung

Folgende Aspekte sind bei der Lagerung zu berücksichtigen:
- bequeme Rückenlage
- Vermeidung von Bewegungsartefakten, Polsterung mit Sandsäcken (▶ Abb. 1.46)
- nur der zu untersuchende Fuß entweder liegend oder mit aufgestellter Fußsohle

1.2.3 Untersuchungsprotokoll

Für optimale multiplanare Rekonstruktionen sind isotrope Voxel mit annähernd gleicher Bildkantenlänge erforderlich. Beispielprotokoll:

Abb. 1.46 CT: Patientenlagerung für die Darstellung des Fußes.
a Bequeme Rückenlage des Patienten auf der CT-Liege mit Positionierung des Fußes in der Mitte der Gantry.
b Abpolsterung des Fußes und Verwendung von Sandsäcken für die Minimierung von Bewegungsartefakten. Der nicht zu untersuchende Fuß wird außerhalb des Strahlenfelds angestellt.

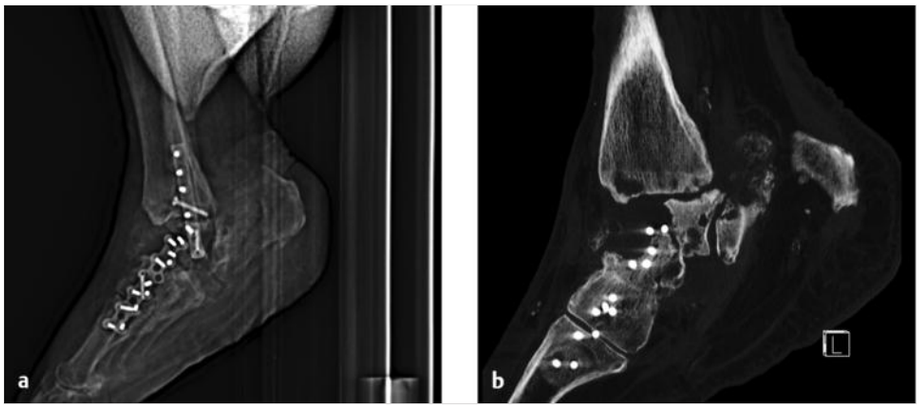

Abb. 1.47 CT: Indikation Neuroarthropathie.
a CT-Übersichtstopogramm einer Charcot-Arthropathie.
b CT, sagittale multiplanare Reformationen. Bei einer fortgeschrittenen Gefügestörung mit ausgedehnten Osteodestruktionen und osteosynthetisch fusionierten Knochenabschnitten ist die Beurteilung mittels Röntgenbild schwierig. Die CT liefert dagegen überlagerungsfreie Details.

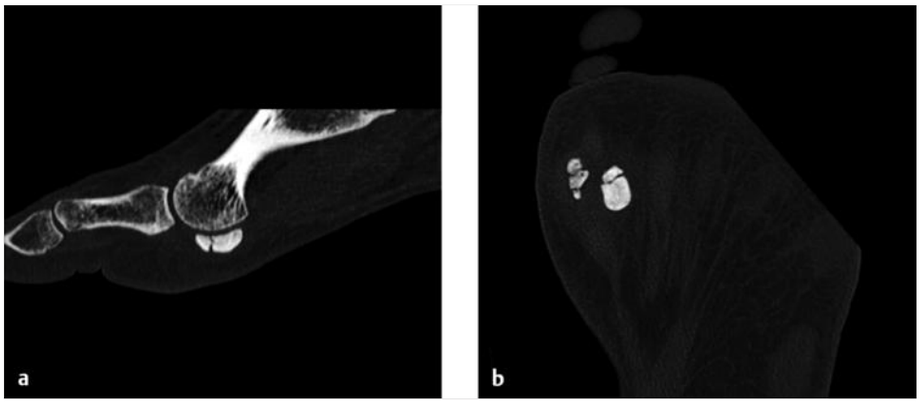

Abb. 1.48 CT: Indikation Sesambeindarstellung.
a CT, sagittale multiplanare Reformation. Beurteilung einer lang andauernden Sesamoiditis im CT. Die diffuse Sklerose weist auf eine Vitalitätsstörung mit (subakuter) Fraktur im distalen Drittel hin.
b CT, koronare multiplanare Reformation. Zusätzlich fragmentiertes tibiaseitiges Sesambein.

- Schichtdicke 0,6 mm (z. B. 40,0 × 0,6 mm, effektive Schichtdicke 0,75 mm)
- Rekonstruktionsabstand 0,6 mm
- Pitch 0,875
- Matrix 512 × 512
- Dosismodulation
- bei Kindern nach strenger Indikationsstellung besonders dosisreduziert
- Anwendung von unterschiedlichen Kernels (harter Knochenalgorithmus für die Spongiosastruktur und weicher Kernel für Metall mit Reduktion der Aufhärtungsartefakte)
- multiplanare 2-D-Rekonstruktionen (zweidimensionale Rekonstruktionen) in 3 Standardachsen (axial, koronar und sagittal; die spezielle Pathologie kann in einer individuellen Angulierung zusätzlich dargestellt werden)
- ggf. farbkodierte und (volumen-)segmentierte 3-D-Volume-Rendering- oder Oberflächenrekonstruktion

1.2.4 Indikationen

- *Erstdiagnostik:*
  - Frakturen (bei Sprunggelenkfrakturen zur Beurteilung der Achsenabweichung, genaue Fragmentdarstellung, Beurteilung der Stufenbildung), insbesondere Mittelfußfrakturen
  - schwere Distorsionstraumen mit unklarem Röntgenbild
  - Neuroarthropathie (▶ Abb. 1.47)
  - Arthrose (Beurteilung des Ausmaßes der Arthrose)
  - hochauflösende Darstellung von Sesambeinen (Fragmentation, Frakturen, bipartites Sesambein; ▶ Abb. 1.48)
  - Ergänzung zum MRT (unklarer Knochenbefund, weitere Differenzierung von Tumoren)
  - Koalition
  - ergänzend präoperative Planung (Winkelberechnung: Tibiatorsionswinkel)
- *postoperative Kontrolle:* Achse, Gelenkstufe, Osteosynthesematerial
- *Verlaufskontrolle:*
  - knöcherne Durchbauung von Frakturen, Osteotomien und Arthrodesen (▶ Abb. 1.49)
  - Lokalisation und Beurteilung des Osteosynthesematerials (Schraube im Gelenkspalt, Lockerung; ▶ Abb. 1.50)

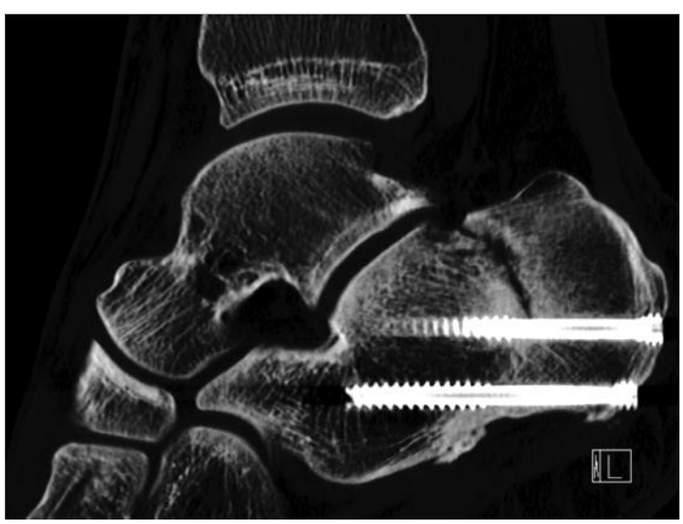

Abb. 1.49 CT: Indikation knöcherne Durchbauung. CT, sagittale multiplanare Reformationen durch den Rückfuß. Verzögerte Durchbauung einer valgisierenden Kalkaneusosteotomie.

Abb. 1.50 CT: Indikation Beurteilung des Osteosynthesematerials. Fehlende Fusion einer Arthrodese des Metatarsophalangealgelenks I mit ausgelockerter Spongiosaschraube.

1.2.5 Besondere Techniken

- *Rohdatenrekonstruktion:* in unterschiedlichen Knochenalgorithmen zur Reduktion von Metallartefakten (▶ Abb. 1.51)
- *3-D-Darstellung* (▶ Abb. 1.52 und ▶ Abb. 1.53): Indikationen:
  - komplexe Frakturen
  - Kalkaneusfraktur, Beurteilung der Gelenkfläche subtalar
  - Lisfranc- und Chopart-Gelenklinie
  - Darstellung der Fragmente zueinander
  - Achsenabweichung
  - gekrümmte multiplanare Reformationen für die Lisfranc-Gelenklinie bei Luxationsfrakturen
- *Untersuchungen im Seitenvergleich:* obsolet, da zu hohe Strahlenexposition
- *CT-Untersuchungen bei Kindern:* strenge Indikationsstellung, aufgrund der Strahlenbelastung grundsätzlich durch das MRT ersetzen (z. B. bei Verletzungen der Epiphysenfugen, Knochenbrücken in der Epiphysenfuge, Koalition); CT erst einsetzen, wenn MRT nicht eindeutig

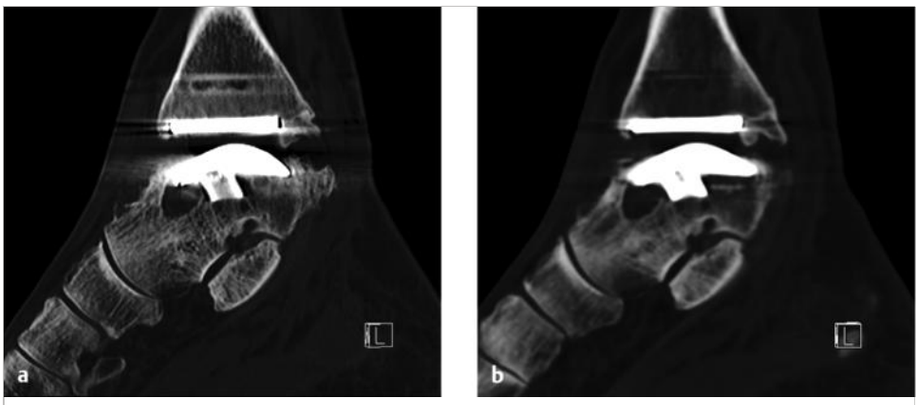

Abb. 1.51 CT: Unterschiedliche Knochenrekonstruktionsalgorithmen. 61-jähriger Patient mit TEP (Totalendoprothese) des oberen Sprunggelenks.
a Anwendung eines härteren Knochenalgorithmus für die Beurteilung von freien Gelenkkörpern, periartikulären Ossifikationen und Anschlussdegenerationen.
b Weicher Rekonstruktionsalgorithmus zur Reduktion von Metallartefakten und Beurteilung von eventuellen Lockerungen bzw. knöchernen Resorptionen um die Endoprothese. In diesem Fall findet sich eine zystische Resorption um die anteriore tibiale Prothesenkomponente ohne Nachweis einer Auslockerung.

Abb. 1.52 CT: 3-D-Volume-Rendering-Rekonstruktion mit Oberflächendarstellung. Anteriorer Osteophyt mit anteriorem knöchernem Impingement (Pfeil).

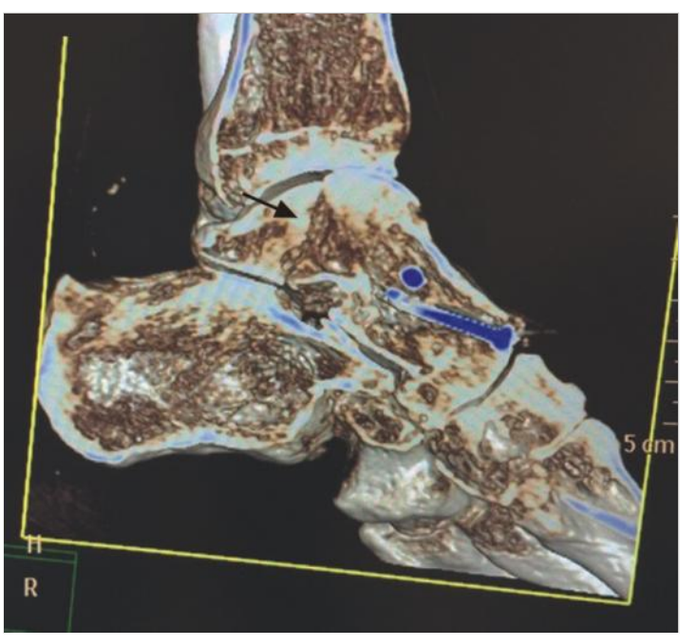

Abb. 1.53 CT: 3-D-Volume-Rendering-Rekonstruktion mit interaktiver Schnittfunktion. Manuell geführte Schnittlinien durch den Volumendatensatz in jeder möglichen Angulierung erlauben das virtuelle Aufschneiden von knöchernen Strukturen. In diesem Fall bei Zustand nach Arthrodese des Talonavikulargelenks mit Darstellung der (blau dargestellten) Arthrodeseschraube. Vertikal verlaufende Talusfraktur (Pfeil).

1.3 Röntgen

Markus Walther

1.3.1 Vorfuß

Aufnahme des Fußes in 3 Ebenen unter Belastung

Indikation

Standardbildgebung des Fußes (▶ Abb. 1.54). Nur nach Trauma oder postoperativ werden unbelastete Aufnahmen angefertigt. Auch unbelastete Aufnahmen sind besser zu beurteilen, wenn der Fuß aufgestellt wird. Am schwierigsten ist eine Aussage am hängenden Fuß zu treffen.

Abb. 1.54 Röntgen: Aufnahme des Fußes unter Belastung in 3 Ebenen. Standardaufnahme des Fußes zur Beurteilung von Fehlstellungen und degenerativen Erkrankungen. Die Aufnahme ist die Basis der meisten rekonstruktiven operativen Eingriffe am Fuß. Winkelbestimmungen werden sämtlich an der belasteten Aufnahme durchgeführt. Die vorliegende Aufnahme zeigt eine Hallux-valgus-Fehlstellung mit Arthrose des Sesambeingleitlagers.
a Seitliche Aufnahme.
b Schrägaufnahme.
c D.-p. Aufnahme.

Positionierung

- *D.-p. Projektion:*
  - Film flach auf dem Boden
  - Patient auf der Kassette stehend, unter gleichmäßiger Gewichtsbelastung beider Füße
  - Zentralstrahl auf Tarsometatarsalgelenk II zentriert
  - Röhre 15° vertikal (technisch lässt sich die Röhre beim stehenden Patienten nicht im 0°-Winkel über dem Fuß positionieren; eine Kippung der Röhre um 15° erlaubt darüber hinaus eine bessere Einsicht in die Tarsometatarsalgelenke)
- *seitliche Aufnahme:*
  - Film senkrecht zum Boden, medial dem Fuß anliegend
  - Patient auf dem Boden stehend
  - Zentralstrahl von lateral nach medial, zentriert auf das Kalkaneokuboidalgelenk
  - Röhre 0° horizontal

Die Bestimmung von Achsverhältnissen auf Röntgenbildern ist mit einer erheblichen Variabilität behaftet. Couglin und Mitarbeiter veröffentlichten 2002 eine Technik zur Bestimmung der Knochenachsen unter Definition der Referenzpunkte im Bereich der Diaphyse. Diese Technik wurde von der AOFAS (American Orthopedic Foot and Ankle Society) zum Standard im Bereich der Vorfußchirurgie erklärt.

Aufnahme des Fußes ohne Belastung, Stressaufnahme

Indikation

Aufnahmen des Fußes ohne Belastung werden u. a. bei Frakturverdacht, postoperativen Kontrollen und Stressaufnahmen durchgeführt (▶ Abb. 1.55).

Abb. 1.55 Röntgen: Aufnahme des Vorfußes in 2 Ebenen ohne Belastung. Patient mit schwerer Arthritis im Großzehengrundgelenk, die eine Lastaufnahme unmöglich gemacht hat.
a D.-p. Aufnahme.
b Schrägaufnahme.

Positionierung

Der Patient liegt auf dem Röntgentisch (nur nach Trauma werden unbelastete Aufnahmen angefertigt):

- *d.-p. Projektion:*
  - Film horizontal auf dem Röntgentisch
  - Fußposition: Patient auf dem Rücken liegend, Fuß auf der Kassette stehend
  - Zentralstrahl auf Tarsometatarsalgelenk II zentriert
  - Röhre 15° vertikal (eine Kippung der Röhre um 15° erlaubt eine bessere Beurteilung der tarsometatarsalen Gelenkreihe)
  - ggf. Vorfußadduktionsstress manuell oder mit entsprechender mechanischer Vorrichtung (z. B. Telos-Gerät, Scheuba-Apparat)
- *seitliche Aufnahme:*
  - Film horizontal auf dem Röntgentisch
  - Fußposition: Patient in Seitenlage auf dem Röntgentisch liegend, zu untersuchender Fuß unten und seitlich auf der Röntgenkassette liegend
  - Zentralstrahl fokussiert auf das Kalkaneokuboidalgelenk
  - Röhre 0° vertikal
- *45°-Schrägaufnahme von lateral* (zur Beurteilung der tarsometatarsalen Gelenke II–V):
  - Film horizontal auf dem Röntgentisch
  - Fußposition: Fuß auf der Kassette stehend, um 45° nach medial gekippt
  - Zentralstrahl zentriert auf das Tarsometatarsalgelenk III
  - Röhre 0° vertikal
- *45°-Schrägaufnahme von medial* (zur Beurteilung des Tarsometatarsalgelenks I, z. B. nach Fusion, wird eine zusätzliche Aufnahme in 45°-Inversion angefertigt):
  - Film horizontal auf dem Röntgentisch
  - Fußposition: Fuß auf der Kassette stehend, um 45° nach lateral gekippt
  - Zentralstrahl zentriert auf das Tarsometatarsalgelenk I
  - Röhre 0° vertikal

Merke

Die d.-p. Aufnahme kann unbelastet mit Vorfußadduktionsstress durchgeführt werden, um die Stabilität des Kalkaneokuboidalgelenks zu beurteilen. Eine Aufklappbarkeit von mehr als 10° gilt als pathologisch.

Aufnahme der Zehen

Indikation

Eine Aufnahme der Zehen ist bei Verletzungen und sonstigen Pathologien der Zehen indiziert (▶ Abb. 1.56). Da ein Trauma selten auf eine Zehe einzugrenzen ist, handelt es sich um eine seltene Aufnahme. Eine Ausnahme sind Aufnahmen der Großzehe nach Turf-Toe-Verletzungen (s. auch Kap. 5.1.2).

Positionierung

- D.-p. Projektion
- schräge Projektion von lateral
- seitliche Projektion (nur in Ausnahmefällen, da sich Zehen stark überlagern)

Abb. 1.56 Röntgen: Aufnahme der Großzehe rechts in 2 Ebenen. Grundgliedfraktur mit diaphysärer Trümmerzone. Sesamoid im Ansatzbereich der Flexor-hallucis-longus-Sehne. Indiziert ist die Röntgenaufnahme einer einzelnen Zehe in 2 Ebenen vor allem zum Ausschluss knöcherner Verletzungen nach Trauma.
a D.-p. Aufnahme.
b Schrägaufnahme.

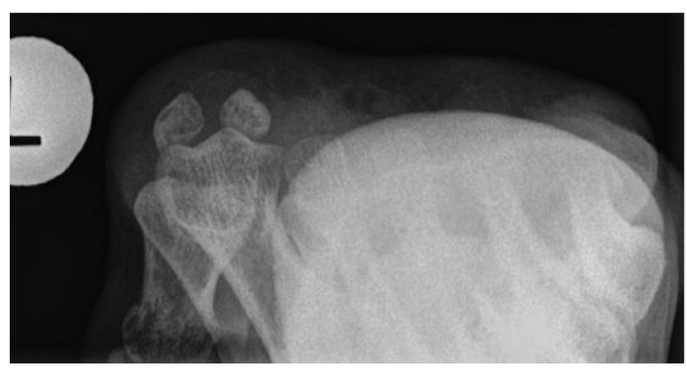

Abb. 1.57 Röntgen: Darstellung des Sesambeingleitlagers. Meist zusammen mit Röntgenaufnahmen des Fußes in 3 Ebenen angefertigt. Gut erkennbar sind in solchen Aufnahmen Arthrosen des Sesambeingleitlagers, Fragmentationen bei Sesambeinnekrosen, Dezentrierung der Sesambeine bei Hallux valgus oder Irritationen der Sesambeine durch Metalle nach Halluxchirurgie. Das vorliegende Bild zeigt einen Normalbefund.

Die Projektionen der Zehen werden analog den Aufnahmen des Fußes (S. 38) angefertigt. Allerdings wird der Zentralstrahl auf die II. Zehe bzw. auf die Zehe mit der vermuteten Pathologie fokussiert.

Aufnahme des Sesambeins

Indikation

Bei Pathologien der Sesambeine werden die Sesambeinprojektionen ergänzend zu den Aufnahmen des Fußes in 3 Ebenen angefertigt (▶ Abb. 1.57).

Positionierung

- *A.-p. (anteroposteriore) axiale Aufnahme der Sesambeine:*
  - Filmposition horizontal
  - Fußposition: Patient in Rückenlage, Ferse auf der Filmplatte liegend, Sprunggelenk in 105°-Spitzfußstellung, maximale Dorsalextension der Zehen mit einer Schlaufe
  - Zentralstrahl fokussiert auf das Großzehengrundgelenk
  - Röntgenröhre 0° vertikal
- *p.-a. (posteroanteriore) axiale Aufnahme der Sesambeine:*
  - Filmposition horizontal
  - Fußposition: Patient in Bauchlage, Knie durch Schaumstoffmatte unterstützt, Zehen in maximaler Dorsalextension
  - Zentralstrahl fokussiert auf das Großzehengrundgelenk
  - Röntgenröhre 0° vertikal

Merke

Die Darstellung der Sesambeine im Gleitlager ist insbesondere hilfreich bei Arthrose im Sesambeingleitlager, unklaren Beschwerden nach Halluxkorrektur und Osteonekrose der Sesambeine (▶ Abb. 1.58). In Ergänzung zur Beurteilung der Sesambeine werden Aufnahmen der Großzehe in 3 Ebenen durchgeführt.

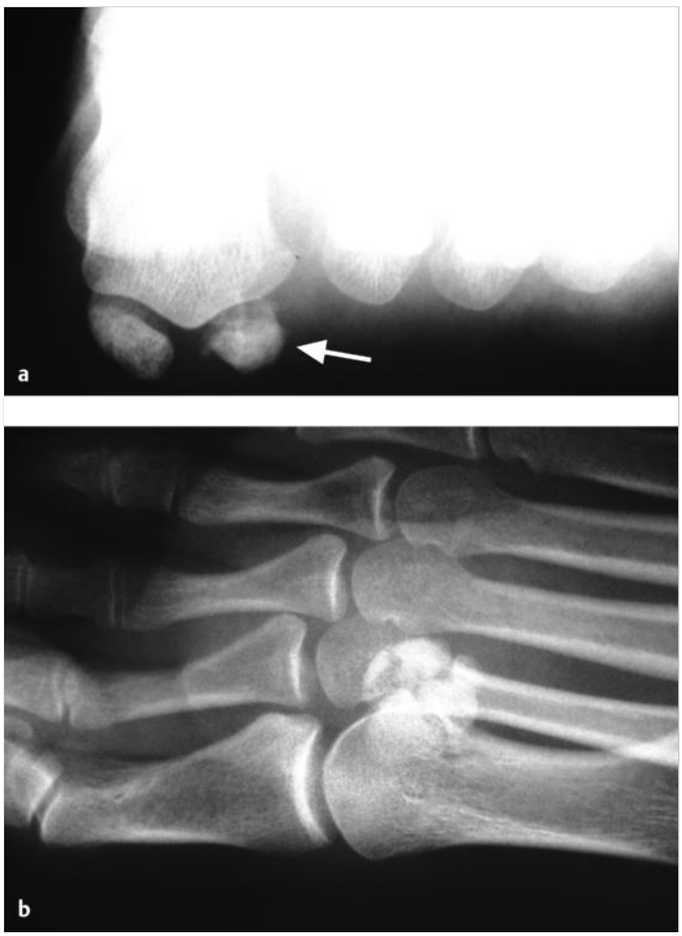

Abb. 1.58 Röntgen: Aufnahme der Sesambeine in 2 Ebenen. In den Bildern zeigt sich eine Osteonekrose des lateralen Sesambeins (Pfeil) im Fragmentationsstadium. Die Knochenstruktur wirkt verdichtet, die Fragmentation ist vor allem in der Schrägaufnahme erkennbar.
a Axiale Aufnahme.
b Schrägaufnahme.

1.3.2 Rückfuß

Aufnahme des Sprunggelenks in 2 Ebenen

Indikation

Dies ist die Standardprojektion bei Pathologien des oberen Sprunggelenks (▶ Abb. 1.59).

Positionierung

- *A.-p. Projektion belastet:*
  - Film vertikal, dorsal des Sprunggelenks
  - Fußposition: Patient mit der Ferse gegen die Kassette stehend, Fußachse parallel zum Zentralstrahl ausgerichtet
  - Zentralstrahl mittig auf das obere Sprunggelenk fokussiert
  - Röntgenröhre 0° horizontal
- *belastete Mortise-Aufnahme:*
  - Film vertikal dorsal des Sprunggelenks
  - Fußposition: Patient mit der Ferse gegen die Kassette stehend, Fuß so weit nach innen rotiert, dass die Gelenkachse des oberen Sprunggelenks parallel zur Filmkassette zu liegen kommt
  - Zentralstrahl mittig auf das obere Sprunggelenk fokussiert
  - Röntgenröhre 0° horizontal
- *Aufnahme des Sprunggelenks seitlich:*
  - Film vertikal, medial des Sprunggelenks
  - Fußposition: Patient mit der Medialseite gegen die Kassette stehend
  - Zentralstrahl mittig auf das obere Sprunggelenk fokussiert
  - Röntgenröhre 0° horizontal

Abb. 1.59 Röntgen: Aufnahme des Sprunggelenks in a.-p. Projektion. Varusarthrose des oberen Sprunggelenks.

Merke

Schrägaufnahmen in 45°-Innen- und -Außenrotation liefern weitere Informationen zur Malleolengabel und zum Talus. Die Aufnahme in Innenrotation ermöglicht eine gute Beurteilung der distalen Fibula und der subfibularen Region. Die Aufnahme in Außenrotation stellt den dorsomedialen Talus gut dar.

Unbelastete Aufnahme des Sprunggelenks, Stressaufnahme

Indikation

Folgende Indikation ist für diese Aufnahmen gegeben (▶ Abb. 1.60 und ▶ Abb. 1.61):

- Diagnostik bei Frakturverdacht nach Trauma
- gehaltene Aufnahmen zur Beurteilung von (chronischen) Kapsel-Band-Instabilitäten am oberen Sprunggelenk

Positionierung

- *A.-p. Projektion unbelastet:*
  - Film horizontal auf dem Röntgentisch
  - Fußposition: Patient in Rückenlage auf dem Röntgentisch, Ferse auf der Röntgenkassette liegend (Achse des Fußes parallel zum Zentralstrahl)
  - Zentralstrahl mittig auf das obere Sprunggelenk fokussiert
  - Röntgenröhre 0° vertikal
  - ggf. Varus- oder Valgusstress manuell oder mit entsprechender mechanischer Vorrichtung (z. B. Telos-Gerät, Scheuba-Apparat)
- *unbelastete Mortise-Aufnahme:*
  - Film horizontal auf dem Röntgentisch
  - Fußposition: Patient in Rückenlage auf dem Röntgentisch, Ferse auf der Röntgenkassette liegend (Achse des oberen Sprunggelenks parallel zur Röntgenkassette)
  - Zentralstrahl mittig auf das obere Sprunggelenk fokussiert
  - Röntgenröhre 0° vertikal
  - ggf. Varus- oder Valgusstress manuell oder mit entsprechender mechanischer Vorrichtung (z. B. Telos-Gerät, Scheuba-Apparat)

Abb. 1.60 Röntgen: Stressaufnahme des Sprunggelenks. Die Aufnahme ist nur beim schmerzfreien Patienten verwertbar. Eine vermehrte Aufklappbarkeit ist beweisend für eine Kapsel-Band-Laxizität oder Bandruptur; allerdings können die Aufnahmen falsch-negativ sein. Gehaltene Aufnahmen haben bei der Akutdiagnostik von Bandrupturen ihre Bedeutung verloren.
a A.-p. Aufnahme.
b Seitliche Aufnahme.

Abb. 1.61 Röntgen: Aufnahme des Sprunggelenks in 2 Ebenen, unbelastet. Standardaufnahme bei akuten Verletzungen, insbesondere bei Frakturverdacht. Hier Fibulafraktur, Absprengung der dorsalen Tibiakante sowie der Innenknöchelspitze.
a A.-p. Aufnahme.
b Seitliche Aufnahme.

- *Aufnahme des Sprunggelenks seitlich unbelastet:*
  - Film horizontal auf dem Röntgentisch
  - Fußposition: Patient in Seitenlage auf dem Röntgentisch, zu untersuchender Fuß unten und seitlich auf der Röntgenkassette liegend (Achse des Fußes parallel zum Zentralstrahl)
  - Zentralstrahl mittig auf das obere Sprunggelenk fokussiert
  - Röntgenröhre 0° vertikal
  - ggf. sog. Schubladentest mit Druck von ventral auf die distale Tibia und Gegenhalt am Tuber calcanei manuell oder mit entsprechender mechanischer Vorrichtung

Belastungsaufnahmen können sowohl manuell gehalten als auch mit verschiedenen Hilfsgeräten durchgeführt werden. Standard ist eine Druckapplikation von 15 kp. In der akuten Verletzung ist eine Stressaufnahme nur unter Analgesie aussagekräftig, z. B. unter Lokalanästhesie des Kapsel-Band-Apparats. Für den Behandlungsalgorithmus nach Außenbandverletzung spielt die gehaltene Aufnahme heute nur noch eine untergeordnete Rolle. Bei unklaren Befunden ist ein Vergleich mit der Gegenseite unter strenger Indikationsstellung möglich. Dieses zwangsläufig mit einer höheren Strahlendosis belastete Vorgehen sollte aber nicht zur Kompensation mangelnder röntgenmorphologischer und anatomischer Kenntnisse verwendet werden.

Merke

Als pathologisch gelten folgende Befunde:
- Talusvorschub > 2 mm im Seitenvergleich
- absoluter Talusvorschub > 4 mm
- laterale Aufklappbarkeit > 10° im Seitenvergleich
- Unterschied im Abstand zwischen der lateralen distalen Taluskante zur Fibulagelenkfläche > 3 mm

Seitliche Aufnahmen werden in maximaler Dorsalextension bzw. Plantarflexion beim anterioren bzw. posterioren Impingement durchgeführt, a.-p. Aufnahmen mit Eversion und Dorsalextension bei Verdacht auf Syndesmosenverletzung.

Broden-Aufnahme

Indikation

Die Broden-Aufnahme dient der Darstellung der dorsalen Facette des Subtalargelenks (▶ Abb. 1.62).

Positionierung

- *Mediale Schrägaufnahme:*
  - Filmposition horizontal am Röntgentisch
  - Fußposition: Patient in Rückenlage, Fuß in Innenrotation (45°), Sprunggelenk im 90°-Winkel abgewinkelt, gelagert auf einem Schaumstoffkeil
  - Zentralstrahl zwischen Fibulaspitze und Basis des Metatarsale V fokussiert
  - Röntgenröhre (Aufnahmen werden in 10°-, 20°-, 30°- und 40°-Winkel von der Vertikalen durchgeführt; dabei wird der Zentralstrahl in Richtung Kopf gekippt)
- *laterale Schrägaufnahme:*
  - Filmposition horizontal am Röntgentisch
  - Fußposition: Patient in Rückenlage, Fuß in Außenrotation (45°), Sprunggelenk im 90°-Winkel abgewinkelt, gelagert auf einem Schaumstoffkeil

Abb. 1.62 Röntgen: Broden-Aufnahme gehalten. Die gehaltene Broden-Aufnahme ermöglicht eine Beurteilung der Aufklappbarkeit des Subtalargelenks. Auf den Bildern ist eine geringe Aufklappbarkeit mit abgerundeten Knochenfragmenten am Processus lateralis tali Monate nach einem Distorsionstrauma erkennbar. Neben der Aufklappbarkeit ist auch ein vermehrter mediolateraler Versatz als Hinweis auf eine Instabilität zu werten (Pfeil).

  - Zentralstrahl zwischen medialem Malleolus und der Tuberositas des Os naviculare fokussiert
  - Röntgenröhre (Aufnahmen werden in 15°- und 18°-Winkel von der Vertikalen durchgeführt; dabei wird der Zentralstrahl in Richtung Kopf gekippt)

Praxistipp

Die Broden-Aufnahme ist eine hilfreiche intraoperative Projektion bei der offenen Reposition und Osteosynthese von Kalkaneusfrakturen. Präoperativ wurde die Broden-Aufnahme durch das CT weitgehend verdrängt. Die mediale Schrägaufnahme kann mit Varusstress zur Beurteilung der Stabilität des Subtalargelenks durchgeführt werden.

Aufnahme des Fersenbeins in 2 Ebenen

Indikation

Aufnahmen des Fersenbeins in 2 Ebenen sind bei Fersenbeinfrakturen, nach knöchernen Korrekturen, bei Haglund-Exostose und bei Traktionssporn indiziert (▶ Abb. 1.63).

Positionierung

- *D.-p. kalkaneale axiale Projektion:*
  - Filmposition horizontal am Boden
  - Fußposition: Patient auf dem Film stehend, Röhre dorsal des Beines
  - Zentralstrahl zwischen der Insertion der Achillessehne und dem Sprunggelenk fokussiert
  - Röntgenröhre um 25° von der Vertikalen nach anterior gekippt

- *seitliche Projektion:*
  - Film senkrecht zum Boden, medial dem Fuß anliegend
  - Fußposition: Patient auf dem Boden stehend
  - Zentralstrahl von lateral nach medial, zentriert auf das Fersenbein
  - Röntgenröhre 90° zur Senkrechten

Merke

Seitliche Aufnahmen in 30°-Innen- und -Außenrotation können Kalzifikationen in den Randbereichen des Kalkaneus darstellen. Alternativ können CT oder MRT bei klinischem Verdacht und unauffälligem Röntgenbild eingesetzt werden.

Alignement-Projektion des Rückfußes (Saltzman-View)

Indikation

Der Saltzman-View dient der Beurteilung der Rückfußachse (▶ Abb. 1.64 und ▶ Abb. 1.65).

Positionierung

- Filmposition 20° gekippt zur Vertikalen, im 90°-Winkel zum Zentralstrahl
- Fußposition: Patient auf einem Podest stehend, Röhre dorsal des Beines, Röntgenkassette ventral des Fußes
- Zentralstrahl auf das obere Sprunggelenk fokussiert

Abb. 1.63 Röntgen: Aufnahme des Fersenbeins in 2 Ebenen. Schwere Ansatztendinose der Achillessehne mit ausgedehnten, teils frakturierten Verkalkungen, großer Traktionssporn. Die Aufnahme **a** zeigt eine ausgedehnte Verkalkung im Ansatzbereich der Achillessehne mit knöchernen Anbauten am fibroossären Übergang (Pfeil). Das obere und das untere Sprunggelenk stellen sich unauffällig dar. Die axiale Aufnahme **b** ist hilfreich zur Identifikation von knöchernen Anbauten in den Randbereichen.
a Aufnahme des Kalkaneus seitlich.
b Aufnahme des Kalkaneus axial.

Abb. 1.64 Röntgen: Aufnahme der Rückfußachse in Saltzman-View. Der Saltzman-View ermöglicht eine Beurteilung der Fersenbeinstellung. Die Aufnahme ist bei der Behandlung von Rückfußfehlstellungen in den letzten Jahren zunehmend in den Fokus gerückt und wird zusammen mit Aufnahmen des Sprunggelenks in 2 Ebenen unter Belastung durchgeführt.
a Patient mit Rückfußvalgus und Vorfußabduktion.
b Nach operativer Korrektur mit Kalkaneusverschiebeosteotomie und Kalkaneusverlängerung.

Abb. 1.65 Röntgen: Aufnahme der Rückfußachse in Saltzman-View: Normalbefund. Die unter Belastung durchgeführte Aufnahme dient zur Beurteilung der Kalkaneusachse im Vergleich zur Tibiaachse. Physiologisch ist ein leichter Valgus des Kalkaneus von ca. 5°. Im Bild neutrale Rückfußachse.

Abb. 1.66 Röntgen: Aufnahme der Rückfußachse in Long axial View: Normalbefund. Auch der Long axial View ermöglicht eine Beurteilung der Stellung des Fersenbeins. Im Gegensatz zur Saltzman-Aufnahme ist der Long axial View weniger anfällig für Fehlprojektionen und stellt damit eine gute Alternative zum Saltzman-View dar.

- Röntgenröhre um 20° aus der Horizontalen nach plantar verkippt

Merke

Rückfuß-Alignement-Aufnahmen sind eine wichtige Ergänzung zur Diagnostik von Kalkaneusfehlstellungen (Varus und Valgus) sowie bei der Planung von Rückfußkorrekturen.

Rückfußachsaufnahme (Long axial View)

Indikation

Der Long axial View dient der Beurteilung der Rückfußachse (▶ Abb. 1.66).

Positionierung

- Filmposition horizontal am Boden
- Fußposition: Patient auf der Röntgenkassette stehend
- Zentralstrahl auf das obere Sprunggelenk fokussiert
- Röntgenröhre um 45° aus der Horizontalen nach plantar verkippt

Merke

Der Long axial View ist eine wichtige Ergänzung zur Diagnostik von Kalkaneusfehlstellungen (Varus und Valgus) sowie bei der Planung von Rückfußkorrekturen. Saltzman-View oder Long axial View werden alternativ durchgeführt.

1.4 Digitale Volumentomografie

Markus Walther

Die DVT (digitale Volumentomografie) ist ein 3-D-Tomografieverfahren, das ursprünglich vor allem in der Hals-Nasen-Ohren-Heilkunde, der Mund-, Kiefer- und Gesichtschirurgie und der Zahnmedizin zum Einsatz kam. DVT wird in der angloamerikanischen Literatur auch als „Cone Beam CT“ bezeichnet. Diese Technik eröffnet in der Bildgebung an Fuß und Sprunggelenk neue Möglichkeiten. Vor allem ist es nun erstmals möglich, belastete Schnittaufnahmen des Rückfußes anzufertigen.

1.4.1 Vor- und Nachteile

- *Vorteile der DVT:*
  - Verglichen mit der CT ist die Strahlenbelastung deutlich niedriger.
  - Es sind belastete 3-D-Aufnahmen des Rückfußes möglich.
  - Der Informationsgewinn ist ähnlich wie bei der CT (z. B. Überbauung von Arthrodesen; ▶ Abb. 1.67).
- *Nachteile der DVT:*
  - Es kommt zu einer höheren Strahlenbelastung als beim konventionellen Röntgen.
  - Die Identifikation der relevanten Schichten kann im Routinebetrieb mühsam sein.
  - Das Field of View ist bei einigen Geräten so klein, dass der Fuß aus 2 Teilbildern zusammengesetzt werden muss. Das bringt zusätzliche Fehlerquellen mit sich.
  - Die Anschaffungskosten liegen im Bereich eines CT-Geräts.

Abb. 1.67 DVT: Abbildung eines Sprunggelenks. Die DVT wurde zur Planung der Implantation einer Sprunggelenkendoprothese mit Arthrodese des Talonavikulargelenks durchgeführt. Das Erscheinungsbild der DVT-Bilder ist der CT im Knochenfenster sehr ähnlich. Die Aufnahmen zeigen eine Arthrose des oberen Sprunggelenks rechts in 2 Ebenen. In der koronaren Schichtung (**b**) ist auch das intakte Sprunggelenk der Gegenseite abgebildet. Die Bildgebung unter Belastung zeigt das Abkippen des Sprunggelenks in Richtung Valgus. Gleichzeitig sind Veränderungen im Bereich der Syndesmose erkennbar. Degenerative Veränderungen finden sich auch im Talonavikulargelenk.
a Sagittale Schichtung.
b Koronare Schichtung.

- Die Methode ist anfällig für Bewegungsartefakte bei stehenden Patienten.
- Es kann zu Bildartefakten kommen.

1.4.2 Technik

Bei der DVT handelt es sich um eine digitale Aufnahmetechnik, bei der ein 3-D-Strahlenbündel in Kombination mit einem flächigen Detektor verwendet wird. Das Strahlenbündel wird entweder konusförmig (Bildverstärker) oder pyramidenförmig (Flachpaneldetektoren) eingeblendet. Die Flachpaneldetektoren zeichnen sich gegenüber den Bildverstärkern durch geringere Verzerrung sowie größere Detailschärfe und Ortsauflösung aus. Auf einer Kreisbahn wird eine große Anzahl von Projektionsaufnahmen erzeugt, aus denen mittels Rückprojektion unmittelbar ein 3-D-Volumen der abgebildeten Region berechnet wird. Bei der DVT werden ein 3-D-Nutzstrahlenbündel sowie ein 2-D-Bildrezeptor verwendet.

DVT-Geräte generieren ihre Volumendatensätze mittels eines mathematischen Prozesses (Rückprojektion) aus mehreren Hundert einzelnen Röntgenprojektionsaufnahmen. Letztere sind wie jede technische Messung fehlerbehaftet. Die auf diesen Messungen sowie vereinfachten physikalischen Annahmen basierenden errechneten 3-D-Rekonstruktionen beinhalten diese Fehler als sog. Artefakte. Typisch sind dabei Auslöschungs- und Aufhärtungsartefakte, bedingt durch hochdichte Strukturen (z. B. metallische Restaurationen) in Strahlengangrichtung. Darüber hinaus kann es zu Aliasing-Artefakten kommen, sog. Moiré-Mustern, d. h. sich wiederholenden Mustern oder Streifen im Bild. Bedingt durch die relativ langen Umlaufzeiten von mehreren Sekunden treten zudem Verwackelungsartefakte auf, die aus technischen Gründen bei höherer Ortsauflösung zunehmen.

Für viele Fragestellungen fehlt bisher die wissenschaftliche Evidenz, inwieweit die Zusatzinformationen der DVT einen erhöhten diagnostischen Nutzen oder einen klinischen Vorteil für den Patienten erbringen.

Verglichen mit der CT ist die Strahlenbelastung bei der DVT aber deutlich niedriger, sodass die Bedeutung der DVT in der Diagnostik in den nächsten Jahren zunehmen wird.

Aktuell ist die DVT Gegenstand intensiver Forschungsarbeiten, um Vorteile und Grenzen des Verfahrens weiter herauszuarbeiten. Ein wesentlicher Vorteil ist die verglichen mit der CT geringere Strahlenbelastung. Allerdings entsteht dadurch auch ein anderes Potenzial von Artefakten und möglichen Fehlinterpretationen. Als belastetes 3-D-Schnittbildverfahren ist die DVT an Fuß und Sprunggelenk aber inzwischen bei komplexen Fragestellungen ein hilfreiches weiteres bildgebendes Verfahren. Bei welchen Indikationen die DVT langfristig die CT ablösen wird, bleibt allerdings abzuwarten.

1.5 Ultraschall

Hartmut Gaulrapp

Die Sonografie stellt auch an Sprunggelenk und Fuß den „verlängerten klinischen Finger“ dar und sollte vom klinischen Untersucher selbst durchgeführt werden, um maximale Information zu gewinnen.

1.5.1 Untersuchung

Die Positionierung erfolgt in Rücken- oder Bauchlage, ggf. unterlagert mit einer Rolle. Die betroffene Struktur wird zumeist in 2 Ebenen, dem Longitudinal- und dem Transversalschnitt, mittels eines Linearschallkopfs von 7,5–15,0 MHz untersucht.

Praxistipp

Bei unregelmäßiger Oberfläche kann eine Vorlaufstrecke verwendet werden, die den ungünstigen Nahfokusbereich besser auflösen kann, aber mitunter störende Wiederholungsechos erzeugt.

Die Verwendung flüssigkeitsgefüllter Handschuhe ist wegen der darin eingeschlossenen Luftbläschen nicht zu empfehlen. Bildausschnitt und Fokus sind je nach betroffener Region (Größe, Tiefe) zu optimieren.

Neben den von der DEGUM (der Deutschen Gesellschaft für Ultraschall) empfohlenen wenigen Standardschnitten am oberen Sprunggelenk haben sich zusätzliche Schnittebenen für die einzelnen Gelenkabschnitte, Sehnen- und insbesondere Bandstrukturen bewährt (▶ Tab. 1.3).

Tab. 1.3 Standardschnitte an Sprunggelenk und Fuß.

Regionen und Zielstrukturen	Sagittal (LS)	Koronar (LS)	Transversal (TS)	Fragestellung
Sprunggelenk				
OSG	anterior	–	anterior	Erguss, Hämarthros, Arthritis, Tenosynovialitis, Impingement
distale Fibula	–	fibular	–	Fraktur, Fugenlösung
Lig. fibulotalare anterius	–	–	Lig. fibulotalare anterius	Bandläsion, Instabilität
Lig. tibiofibulare anterius (sog. vordere Syndesmose)	–	–	Lig. tibiofibulare anterius	Bandläsion, Instabilität
Lig. fibulocalcaneare	–	Lig. fibulocalcaneare	–	Instabilität
Kalkaneokuboidalgelenk	–	Kalkaneokuboidal-gelenk	–	Bandläsion, Instabilität
Peronealsehnen	–	retromalleolar	retromalleolar	Peronealsehnenläsion, -luxation, Tenosynovialitis
Achillessehne, OSG posterior	posterior	–	posterior	Tendopathie, Ruptur, Enthesitis, Erguss OSG
Fuß				
Zehengelenke	anterior und plantar	MTP I, MTP V	plantar	Arthritis, aktivierter Hallux rigidus
Metatarsale I	anterior	medial	–	Fraktur
Metatarsale V	anterior	lateral	–	Fraktur

Lig. = Ligamentum
LS = Längsschnitt
MTP = Metatarsophalangealgelenk
OSG = oberes Sprunggelenk
TS = Transversalschnitt

1.5.2 Vor- und Nachteile

- *Stärken der Sonografie:*
  - Darstellung von Flüssigkeit, Weichteilgewebe und Gelenken sowie knöchernen Oberflächen
  - Informationen zur Vaskularisierung durch Power-Doppler-Funktion (z. B. Angioneogenese bei Synovialitis)
  - einzigartige dynamisch-funktionelle Untersuchung der Beweglichkeit und Stabilität von Gelenkanteilen wie auch des Muskel-Sehnen-Apparats unter Kontrolle am Monitor
  - Punktionen, Injektionen und Biopsien sonografisch kontrolliert oder unterstützt sicherer und exakter durchführbar
  - zur Kontrolle des Heilverlaufs von Bändern, Sehnen und Knochenoberflächen sowie der im Heilverlauf eintretenden Restabilisierung des Gelenks
  - peri-, intra- und postoperative Einsetzbarkeit zum Aufsuchen von Implantaten, zur Abklärung eines Impingement durch Implantate
  - schnelle und kostengünstige Verfügbarkeit
- *Schwächen der Sonografie:*
  - fehlende Durchdringung knöcherner oder verkalkter Strukturen
  - schlechte Darstellbarkeit tiefer Strukturen
  - bei vergleichbarer axialer Auflösung weniger gute laterale Auflösung verglichen mit dem MRT

Die Sonografie verschafft dem erfahrenen Untersucher bei geringem Zeiteinsatz und unmittelbarer Verfügbarkeit eine Fülle an Zusatzinformationen, die eine schnelle und gezielte Behandlung ermöglichen und teure oder belastende weiterführende Untersuchungen unnötig machen, z. B.:

- Erkennung und Differenzierung von Gelenk- bzw. periartikulärer Schwellung, Erguss bzw. Hämarthros, Serom bzw. Hämatom, exsudativer bzw. proliferativer Synovialitis
- Punktierbarkeit: Kompression bzw. Dekompression von Raumforderungen
- Kasel-Band-Rupturen: total, partiell, Stabilitätstests, Messungen
- Fersenschmerz: Differenzierung der Pathologien an Achillessehne, Bursa, Traktionssporn, Exostosen, Haglund-Ferse
- Sehnenläsionen: Differenzierung total, partiell, Tendopathie, peritendinöse Veränderungen, Luxation, Adaptierbarkeit

Literatur

Magnetresonanztomografie

[1] Arnold I. Arthrose: Was gibt es Neues? Dtsch Arztebl 2016; 113 (44): A-1976 / B-1658 / C-1645

[2] Domayer SE, Trattnig S, Stelzeneder D et al. Delayed gadolinium-enhanced MRI of cartilage in the ankle at 3 T: feasibility and preliminary results after matrix-associated autologous chondrocyte implantation. J Magn Reson Imaging 2010; 31 (3): 732–739

[3] Granata V, Cascella M, Fusco R et al. Immediate adverse reactions to gadolinium-based MR contrast media: a retrospective analysis on 10 608 examinations. Biomed Res Int 2016; 2016: 3918292. doi:10.1155/2016/3918292

[4] Heiland S. MR-Artefakte erkennen und vermeiden. Radiologie up2date 2009; 9 (4): 303–318. doi:10.1055/s-0029–1215320

[5] Horn DB, Meyers S, Astor W. True pathologic abnormality versus artifact foot position and magic angle artifact in the peroneal tendons with 3 T imaging. J Am Podiatr Med Assoc 2015; 105 (5): 443–450. doi:10.7547/14–068

[6] Janka R. Protokollempfehlungen der AG Bildgebende Verfahren des Bewegungsapparates (AG BVB) der Deutschen Röntgengesellschaft (DRG) zu Messsequenzen für die Gelenk-MRT. Fortschr Röntgenstr 2018; 190 (02): 186–190. doi: 10.1055/s-0043-125412

[7] Janka R. Protokollempfehlungen der AG Bildgebende Verfahren des Bewegungsapparats [AG BVB] zu Messsequenzen für Finger, Fuß und Kiefergelenk. Im Internet: https://www.ag-bvb.drg.de/media/document/19715/protokoll-empfehlungen-finger-fuss-kiefergelenke-ag-bvb.pdf (Stand: 12.4.2020)
[8] Janka R. Protokollempfehlungen der AG Bildgebende Verfahren des Bewegungsapparates (AG BVB) der Deutschen Röntgengesellschaft (DRG) zu Messsequenzen für die Gelenk-MRT. RöFo 2018; 190(02): 186–190. doi: 10.1055/s-0043-125412
[9] Kästel T, Heiland S, Bäumer P et al. Magic angle effect: a relevant artifact in MR neurography at 3T? AJNR Am J Neuroradiol 2011; 32 (5): 821–827
[10] Looze CA, Capo J, Ryan MK et al. Evaluation and management of osteochondral lsions of the talus. Cartilage 2017; 8 (1): 19–30
[11] Rehnitz C, Kuni B, Wuennemann F et al. Delayed gadolinium-enhanced MRI of cartilage (dGEMRIC) and T2 mapping of talar osteochondral lesions: indicators of clinical outcomes. J Magn Reson Imaging 2017; 46 (6): 1601–1610. doi:10.1002/jmri.25731
[12] Schreiner MM, Mlynarik V, Zbýň Š et al. New technology in imaging cartilage of the ankle. Cartilage 2017; 8 (1): 31–41
[13] Singh DR, Chin MS, Peh WC. Artifacts in musculoskeletal MR imaging. Semin Musculoskelet Radiol 2014; 18 (1): 12–22
[14] Szeimies U, Stäbler A, Walther M. Bildgebende Diagnostik des Fußes. Stuttgart: Thieme; 2012
[15] Vira S, Ramme AJ, Chapman C et al. Juvenile particulate osteochondral allograft for treatment of osteochondral lesions of the talus: detection of altered repair tissue biochemical composition using 7 Tesla MRI and T2 mapping. J Foot Ankle Surg 2017; 56 (1): 26–29. doi:10.1053/j.jfas.2016.09.012
[16] Wang L, Regatte RR. Investigation of regional influence of magic-angle effect on T2 in human articular cartilage with osteoarthritis at 3T. Acad Radiol 2015; 22 (1): 87–92
[17] Weber MA, Wünnemann F, Jungmann PM et al. Modern cartilage imaging of the ankle. Fortschr Röntgenstr 2017; 189: 945–956
[18] Wei W, Lambach B, Jia G et al. Assessing the effect of football play on knee articular cartilage using delayed gadolinium-enhanced MRI of cartilage (dGEMRIC). Magn Reson Imaging 2017; 39: 149–156

Mehrzeilen-Spiral-Computertomografie

[1] Burgener FA, Herzog C, Meyers S et al. Differenzialdiagnosen in der Computertomografie. 2. Aufl. Stuttgart: Thieme; 2012
[2] Kirschke JS, Braun S, Baum T et al. Diagnostic value of CT arthrography for evaluation of osteochondral lesions at the ankle. Biomed Res Int 2016; 2016: 3594253.
[3] Riemer A. Computertomografie für MTRA/RT. Stuttgart: Thieme; 2017
[4] Schmitt R, Lanz U. Bildgebende Diagnostik der Hand. 3. Aufl. Stuttgart: Thieme; 2014

Röntgen

[1] Christman RA. Foot and ankle radiology. St. Louis: Churchill Livingstone; 2003
[2] Cobey JC. Posterior roentgenogram of the foot. Clin Orthop Relat Res 1976; 118: 202–207
[3] Coughlin MJ, Saltzman CL, Nunley JA 2nd. Angular measurements in the evaluation of hallux valgus deformities: a report of the ad hoc committee of the American Orthopaedic Foot & Ankle Society on angular measurements. Foot Ankle Int 2002; 23: 68–74
[4] LiMarzi GM, Fursevich DM, Cole JD et al. Imaging of ankle replacements. Semin Musculoskelet Radiol 2015; 19 (1): 67–76
[5] Reiling MI, Beimers L, Tuijthof GJM et al. Measuring hindfoot alignment radiographically: The long axial view is more reliable than the hindfoot alignment view. Skeletal Radiol 2010; 39: 1103–1108
[6] Saltzman CL, el-Khoury GY. The hindfoot alignment view. Foot Ankle Int 1995; 16: 572–576

Digitale Volumentomografie

[1] Burssens A, Peeters J, Buedts K et al. Measuring hindfoot alignment in weight bearing CT: a novel clinical relevant measurement method. Foot Ankle Surg 2016; 22 (4): 233–238
[2] Lintz F, Welck M, Bernasconi A et al. 3D biometrics for hindfoot alignment using weightbearing CT. Foot Ankle Int 2017; 38 (6): 684–689. doi:10.1177/1071100717690806
[3] Richter M, Seidl B, Zech S et al. PedCAT for 3D-imaging in standing position allows for more accurate bone position (angle) measurement than radiographs or CT. Foot Ankle Surg 2014; 20 (3): 201–207. doi:10.1016/j.fas.2014.04.004
[4] Richter M, Zech S, Hahn S et al. Combination of pedCAT® for 3D imaging in standing position with pedography shows no statistical correlation of bone position with force/pressure distribution. J Foot Ankle Surg 2016; 55 (2): 240–246. doi:10.1053/j.jfas.2015.10.004

Ultraschall

[1] Bianchi S, Luong DH. Stress fractures of the calcaneus diagnosed by sonography: report of 8 cases. J Ultrasound Med 2018; 37 (2): 521–529. doi:10.1002/jum.14276
[2] Canagasabey MD, Callaghan MJ, Carley S. The sonographic Ottawa Foot and Ankle Rules study (the SOFAR study). Emerg Med J 2011; 28 (10): 838–840. doi:10.1136/emj.2009.088286
[3] Delzell PB, Tritle BA, Bullen JA et al. Clinical utility of high-frequency musculoskeletal ultrasonography in foot and ankle pathology: how ultrasound imaging influences diagnosis and management. J Foot Ankle Surg 2017; 56 (4): 735–739
[4] Gaulrapp H, Szeimies U. Diagnostik der Gelenke und Weichteile: Sonographie oder MRT. München: Elsevier; 2008
[5] Gaulrapp H, Binder C. Grundkurs Sonografie der Bewegungsorgane. München: Elsevier; 2011
[6] Matsubara K, Matsushita T, Tashiro Y et al. Repeatability and agreement of ultrasonography with computed tomography for evaluating forefoot structure in the coronal plane. J Foot Ankle Res 2017; 10: 17
[7] Park JW, Lee SJ, Choo HJ et al. Ultrasonography of the ankle joint. Ultrasonography 2017; 36 (4): 321–335. doi:10.14366/usg.17008

Kapitel 2

Klinische Diagnostik

2.1 Untersuchungsalgorithmus *50*

2.2 Anamnese *50*

2.3 Inspektion *51*

2.4 Palpation *51*

2.5 Bewegungstests *53*

2.6 Bewegungsüberprüfung der artikulären Strukturen *68*

2.7 Untersuchung der Sensibilität *71*

2.8 Untersuchung der Durchblutung *71*

2.9 Spezielle Tests am Fuß *71*

2.10 Belastungs- bzw. Provokationstest *78*

2.11 Weitere diagnostische Optionen *78*

2.12 Sonderfall: Schmerzsyndrom „ohne“ Befundkorrelat in der Bildgebung *78*

2.13 Zusammenfassung *79*

2 Klinische Diagnostik

Rüdiger Degwert, Markus Walther

Ein Patient mit Schmerzen am Fuß, sei es aufgrund akuter Verletzung oder chronischer Ursache, stellt immer eine gewisse Herausforderung dar. Diese ist einerseits in der komplexen Anatomie und Biomechanik des Fußes und andererseits in der Bedeutung des Fußes für den gesamten Stütz- und Bewegungsapparat begründet. Grundlegende Kenntnisse von Biomechanik und Anatomie sind die Voraussetzung für eine zielgerichtete Anamnese und klinische Untersuchung.

Häufig sind Fußbeschwerden Teil einer komplexen Gesamtproblematik. Beispielsweise betreffen 50 % aller beim Polytrauma übersehenen Verletzungen der unteren Extremität den Fuß. Immer wieder finden sich Verletzungen an unterschiedlichen Regionen des Fußes, sodass bei nicht gründlicher und systematischer Untersuchung ein Teil der Pathologie übersehen werden kann. Vorbeschwerden oder degenerative Veränderungen können die Suche nach einer neuen Pathologie erschweren. All die genannten Faktoren fordern ein möglichst systematisches und konsequent strukturiertes Vorgehen bei der klinischen Untersuchung. Es empfiehlt sich, einem Algorithmus bzw. einem „Untersuchungsprogramm“ zu folgen.

Praxistipp

H. Frisch schlägt einen Untersuchungsgang nach dem 5/5-Schema vor, der sich im Alltag vielfach bewährt hat:

1. programmierte Anamnese
2. Untersuchungsblock (Inspektion, Bewegungsprüfung, Palpation mit aktiven und passiven Bewegungen sowie translatorische Gelenktests und Muskeltests)
3. neurologische und/oder angiologische Tests
4. technische Zusatzuntersuchungen
5. Diagnose

2.1 Untersuchungsalgorithmus

2.1.1 Klinische Untersuchung

- Anamnese
- Inspektion
- Palpation
- Bewegungstests
- translatorische bzw. Stabilitätstests
- Muskelfunktionstests
- spezielle Tests
- Belastungstests
- Untersuchung anderer Strukturen

2.1.2 Apparative Diagnostik

- Ultraschall
- Röntgen (ggf. auch Stressaufnahmen)
- MRT
- CT
- andere, z. B. Szintigrafie, DVT usw.
- Labor
- Analyse im Stehen, Gehen bzw. Laufen, 3-D-Bewegungsanalyse, Pedobarografie

Die diagnostische Arthroskopie hat angesichts der hohen Qualität der MR-Bildgebung ihre Bedeutung fast vollständig verloren.

2.1.3 Weiterführende, konsiliarische Untersuchung

- Neurologie, Angiologie, Phlebologie, Rheumatologie, Dermatologie, Psychosomatik u. a.
- ggf. naturheilkundliche Abklärung
- Untersuchung auf kraniomandibuläre Dysfunktion

Merke

Die eigene Untersuchung sollte stets vor Einsatz bildgebender Verfahren und vor dem Betrachten von Fremdbefunden, -diagnosen und -bildgebung erfolgen, um die eigene Urteilsfähigkeit und Differenzialdiagnostik nicht zu beeinträchtigen.

Die klinische Untersuchung anhand eines festen Algorithmus stellt bei Inspektion und manueller Untersuchung sicher, nichts zu übersehen. Bei augenscheinlich klaren Pathologien bzw. Befunden sollte man sich nicht von einer programmierten Untersuchung des gesamten Fußes abbringen lassen.

2.2 Anamnese

Bei der Anamnese lassen sich generell anamnestische Gesichtspunkte von aktuell spezifischen unterscheiden. Welche davon im Vordergrund stehen, entscheiden einerseits der Untersuchungszeitpunkt und zum anderen die Dramatik der Verletzung bzw. der Beschwerden.

2.2.1 Relevante Fragen

Die Eigenanamnese und gezielte Fragen zur Anamnese sollen Alter, Beruf, Geschlecht, Familien- und soziale Anamnese, berufliche und/oder sportliche Aktivitäten und Freizeitaktivitäten des Patienten abklären. Gegebenenfalls ist eine Fremdanamnese erforderlich. Vor allem folgende Fragen sind wichtig:

- Was? Wo? Wann? Seit wann? Wie? Womit zusammenhängend?
- Auslöser der Schmerzen?
- Risikofaktoren, ältere Verletzungen, Narben, systemische Grund- oder Begleiterkrankungen, Medikamenteneinnahme?
- Bei sportlichen Patienten vor allem: Aktivitätsniveau, Änderung von Belastung (Trainingsumfang, Wettkampf) und Rahmenbedingungen (Schuhe, Untergrund, Sportgerät)? Diese Fragen können Hinweise auf Sportschäden wie z. B. Stressfrakturen liefern.
- Traumamechanismus und Intensität? Die möglichst exakte Rekonstruktion des Traumas ist hilfreich, da sich dabei bereits erste Hinweise zu Verletzungs- und Beschwerdebildern ergeben können.

- Psyche (aggravierende oder diffuse Beschreibung, permanente Wiederholung, Feststellung des Patienten: „Alles tut weh." usw., allgemeine Stress- und Belastungssituationen)?
- Frühere Erkrankungen, Traumen, (auch schon bisher erfolgte) Therapien und/oder Operationen?

Bestimmte Unfallmechanismen sind bekannt dafür, dass sie spezifische Verletzungsmuster am Fuß bedingen. Dadurch können Verletzungen an Fußstrukturen unter Umständen eingegrenzt werden bzw. es ergeben sich Hinweise auf die Existenz von Verletzungen anderer Körperstrukturen. Zum Beispiel ist bei Sprüngen oder Stürzen aus größerer Höhe und Landung auf beiden Fersen mit einer möglichen begleitenden Kompressionsfraktur im Bereich der Lendenwirbelsäule zu rechnen. Zusätzlich zur Untersuchung der beiden Fersen sollte dann auch die gesamte Kraftachse untersucht werden.

2.2.2 Schmerzspezifische Anamnese

- Schmerzlokalisation
- Schmerzintensität
- Belastungsabhängigkeit der Beschwerden, Ruhe- bzw. Nachtschmerz
- Belastungsmöglichkeiten oder Einschränkungen bei der Belastung
- Beeinträchtigung in Alltag, Beruf, Sport
- Orthese, Einlagen, Gehstützen, andere Hilfsmittel
- bei chronischen Erkrankungen und Nachuntersuchungen nach akutem Beschwerdebeginn: Frage nach den aktuellen Beschwerden, nach der Entwicklungstendenz der Beschwerden
- evtl. Erstellen eines Schmerzfragebogens

2.3 Inspektion

Ziel der Inspektion ist es, äußerlich sichtbare Veränderungen gegenüber dem Normalbefund herauszustellen. Dazu bietet es sich an, den Fuß der Gegenseite als Referenz heranzuziehen. Es empfiehlt sich, den Patienten bei individuellen (auch dynamischen) Alltagsbewegungen, beim Gehen, im Stand sowie mit hängendem Fuß zu inspizieren sowie ggf. die zur Anwendung kommenden Hilfsmittel zu beurteilen. Für die Beurteilung der Bein- und Rückfußachsen und der Muskulatur muss der Patient die Hose ausziehen. Auch sollte die stehende Position – wenn möglich – mitbeurteilt werden. Auf Folgendes ist zu achten:

- Kontur, Relief, Schwellung, Hautkolorit (z. B. postthrombotisch)
- offene Wunden, Verletzungen
- Fremdkörper
- Wirbelsäulenachse, Beckenstellung und Beinachsen
- Rückfußstellung, Deformitäten, Längs-, Quergewölbe
- Asymmetrie, Atrophie der Muskulatur und Haut
- Hämatom, Schwellung, sichtbare Knochenpunkte (sog. Landmarks)
- Schwielen, Hornhaut, Narben, Nagelbett
- spezielle klinische Zeichen wie das sog. Too-many-Toes-Zeichen

2.4 Palpation

Merke

Die Palpation sollte einem strukturierten Algorithmus folgen; einige elementare Grundsätze der Palpation sind zu beachten:

- Palpationsort
- Palpationsintensität bzw. -qualität
- Palpationsfläche
- Vorgehen während der Palpation

Die Wahl des richtigen Palpationsorts ist für die Kontaktaufnahme von großer Bedeutung. Nicht der augenscheinlich (durch Anamnese und/oder Inspektion vermutete) von der Verletzung oder den Beschwerden betroffene Bereich ist als erstes zu palpieren. Es hat sich bewährt, zunächst weniger schmerzhafte bzw. sensible Strukturen zu palpieren. Auch ist zu bedenken, dass die Kontaktaufnahme von Seiten des Untersuchers von den Patienten individuell unterschiedlich empfunden wird. Ein fester Griff kann als angenehm, sicher oder bedrohlich wahrgenommen werden. Eine sanfte Berührung kann dagegen als Unsicherheit oder auch als respektvolles Vorgehen interpretiert werden.

Man beginnt die Palpation am besten mit vorsichtig steigendem Kontakt mit dem Gewebe des Patienten sowohl bezüglich der Palpationsfläche als auch der Palpationsintensität. Dabei sollte man bedenken, dass das taktile Empfinden bei einer Untersuchung abnimmt, wenn man sofort mit großem Druck arbeitet bzw. nachdem man den Druck erhöht. Erst nach einer „oberflächigen" Einschätzung sollte man Schicht für Schicht unter Zunahme der Palpationsintensität mit der Untersuchung fortschreiten. Anschließend folgt die weitere Differenzierung der Strukturen im Einzelnen bzw. der möglichst exakt zu ertastenden Hauptschmerzlokalisation(-en).

Ein weiterer Aspekt ist, dass mit bewegter Hand Strukturen und Formen besser erkannt werden können. Die tastende bewegte Hand ist der ruhenden Hand überlegen. Durch Bewegung werden wesentlich mehr Hautrezeptoren aktiviert. Dies verhindert deren Adaption, was einen detaillierteren Informationsgewinn ermöglicht. Auch die Tiefensensibilität kann bei diesem Vorgehen einen größeren Teil zur Form- und Oberflächenerkennung beisteuern. Gleiches gilt für das Temperaturempfinden.

▶ Tab. 2.1 fasst die am Fuß palpablen Strukturen zusammen.

Merke

Besondere Sorgfalt benötigt die Palpation der peripheren „Fußnerven".

Tab. 2.1 Am Fuß tastbare Strukturen (sog. Landmarken).

Medialer Fußrand	Lateraler Fußrand	Fußrücken	Fußsohle
• Malleolus medialis • Lig. deltoideum • Retinaculum mm. flexorum • Tendo m. tibialis posterior • A. tibialis posterior • N. tibialis • Sustentaculum tali • Articulatio talonavicularis (mediale Chopart-Gelenklinie) • Tuberositas ossis navicularis mit Ansatz der Tibialis-posterior-Sehne • Articulatio tarsalis zwischen Os naviculare und Os cuneiforme • Os cuneiforme mediale • Tuberculum mediale des Os cuneiforme (Ansatz der Tibialis-anterior-Sehne) • Tibialis-anterior-Sehne • Articulatio tarsometatarsea I (Lisfranc-Gelenklinie) • Os metatarsale I • Großzehengrundgelenk • Grundphalanx D I • Articulatio interphalangea I • Endphalanx D I	• Malleolus lateralis • Lig. fibulotalare anterius • Lig. fibulocalcaneare • Lig. fibulotalare posterius • Retinaculum mm. fibularium • vordere Syndesmose • Trochlea peronealis (calcanei) und Tendo mm. peroneus brevis et longus • Articulatio calcaneocuboidea (laterale Chopart-Gelenklinie) • Tuberculum peroneale • Sinus tarsi • Processus anterius calcanei • Lig. calcaneocuboideum • Tuberositas ossis metatarsalis V mit Ansatz der Peroneus-brevis-Sehne • Os metatarsale V • Metatarsophalangealgelenk V (Grundgelenk) • Grundphalanx D V • proximales Interphalangealgelenk D V • Mittelphalanx D V • distales Interphalangealgelenk D V • Endphalanx D V	• A. dorsalis pedis • oberes Sprunggelenk mit Tibiavorderkante • Caput tali mit Articulatio talonavicularis (Chopart-Gelenklinie) • Retinaculum mm. extensorum • Tendo mm. extensorum longus • N. peroneus superficialis • Tendo mm. extensoris hallucis longus • M. extensor digitorum brevis • Articulationes tarsales mit Os cuneiforme intermedium und laterale • Articulationes tarsometatarsales an D II–IV (Lisfranc-Gelenklinie) • Lisfranc-Ligament • Articulationes metatarsophalangeales D II–IV • Grundphalanx D II–IV • proximales Interphalangealgelenk D II–IV • Mittelphalanx D II–IV • Endphalanx D II–IV • N. peroneus superficialis • N. peroneus profundus • N. saphenus	• Tuber calcanei • Aponeurosis plantaris und Lig. plantare longum • M. flexor digitorum brevis • Chiasma flexorum • Mm. abductor und flexor digiti minimi • M. abductor hallucis • Metatarsaleköpfchen • Sesambeine des M. flexor hallucis brevis • N. plantaris

A. = Arteria
Lig. = Ligamentum
M./Mm. = Musculus/Musculi (Nom.)
m./mm. = Musculi/Musculorum (Gen.)
N. = Nervus

Ein Schmerzauslöser können Nervenengpasssyndrome sein. Beispielhaft sollen an dieser Stelle folgende Nerven mit ihren muskulären Durchtrittsstellen angeführt werden:

- *N. tibialis:* muskuläre Durchtrittsstelle M. soleus
- *N. peroneus profundus:* muskuläre Durchtrittsstelle M. extensor digitorum longus
- *N. peroneus communis:* muskuläre Durchtrittsstelle M. peroneus longus

Sowohl die Äste des N. peroneus superficialis als auch der N. suralis sind bei dünnem Unterhautfettgewebe oft tastbar bzw. treten bei leichter Vorspannung der Haut aus dem Gewebe hervor.

Als anatomische Normvarianten sollte bei der Palpation auch an akzessorische Fußwurzelknochen gedacht werden, die bei bis zu 30 % der Bevölkerung vorkommen. Sie haben primär keinen Krankheitswert. Vor allem auch bei der Beurteilung der möglicherweise folgenden radiologischen Diagnostik sollte daran gedacht werden, dass sie leicht mit Frakturen verwechselt werden können. Häufigste akzessorische Knochen (S. 673):

- Os trigonum
- Os tibiale externum (akzessorisches Os naviculare)
- Os peroneum
- Os vesalianum

In ▶ Abb. 2.1 sind einige wesentliche palpable Strukturen am medialen und lateralen Fuß dargestellt.

Praxistipp

Die meisten Palpationen sollten bevorzugt in entspannter Fußposition vorgenommen werden (hängender, unbelasteter Fuß oder liegender Patient).

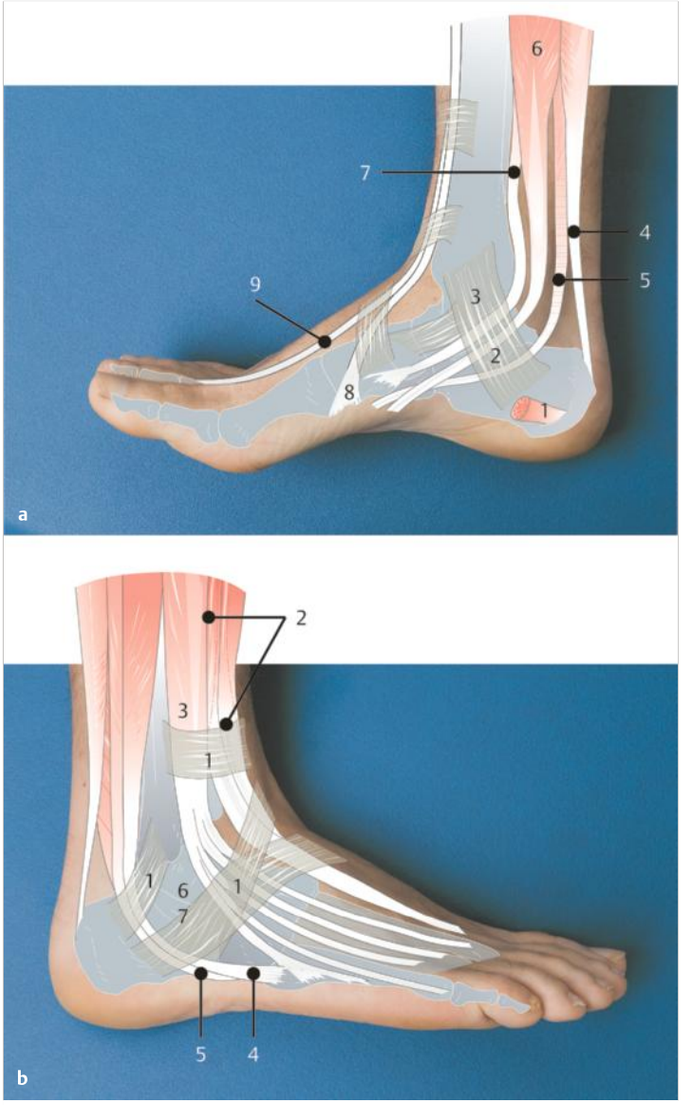

Abb. 2.1 Palpable Strukturen am medialen und lateralen Fuß. Beispiele. (Böhni U, Lauper M, Locher H. Manuelle Medizin 2. Stuttgart: Thieme; 2012)

a Fuß medial.
1 = M. abductor hallucis (abgeschnitten)
2 = Sustentaculum tali calcanei
3 = Retinaculum mm. flexorum
4 = Achillessehne (Tendo calcanei)
5 = M. flexor hallucis longus (unter dem Sustentaculum tali)
6 = M. flexor digitorum longus
5/6 = nach Überkreuzung (plantar des Navikulare!) nach plantar ziehend
7 = M. tibialis posterior
8 = Tendo m. tibialis anterioris
9 = Tendines mm. extensorum longorum (dargestellt ist die Sehne zu D II; nicht dargestellt: Tendo m. extensoris hallucis longi auf Strahl I)

b Fuß lateral.
1 = Retinacula mm. peroneorum et extensorum
2 = M. tibialis anterior (medial) und M. extensor hallucis longus
3 = M. extensor digitorum longus mit Sehne des M. peroneus tertius
4 = M. peroneus brevis mit Ansatz an der Tuberositas ossis metatarsalis V
5 = M. peroneus longus (Sehnenverlauf Richtung plantar)
6 = Talushals
7 = Sinus tarsi (nicht eingezeichnet ist der gegen plantar in der Tiefe gelegene M. extensor digitorum brevis, vom Kalkaneus unter die Sehnen der langen Zehenextensoren ziehend)

2.5 Bewegungstests

Bewegungstests können aktiv und passiv durchgeführt werden. Sie geben Auskunft über die Beweglichkeit jedes einzelnen Teilgelenks. Auch bei der Untersuchung der Beweglichkeit sollte man systematisch vorgehen, da die Gesamtbeweglichkeit mehrerer Gelenke Bewegungsdefizite eines Einzelgelenks gelegentlich kaschieren kann. Auch in diesem Zusammenhang gilt es, die Gegenseite als Referenzwert zu beurteilen. Bewegungstests sind je nach Test sowohl im Sitzen als auch im Liegen durchführbar.

Um Bewegungseinschränkungen nicht falsch zu interpretieren, sollte man sich darüber im Klaren sein, dass sie sowohl strukturelle als auch funktionelle Ursachen haben können:

- *strukturell:*
  - Frakturen bzw. Luxationen
  - Kontrakturen infolge chronischer Geschehen (z. B. rheumatoide Arthritis, Hammerzeh)
  - Kontrakturen aufgrund chronisch bestehender funktioneller (z. B. neurologischer) Defizite
  - angeborene Deformitäten
  - wachstumsbedingte Deformitäten
  - postoperativ durch Narbenbildung
  - posttraumatische Fehlstellungen
- *funktionell:*
  - schmerzbedingt
  - neurologisch
  - infolge von intraartikulärem Erguss oder Hämatom

Für gewöhnlich sollte zunächst die aktive Beweglichkeit überprüft werden, da man davon ausgehen darf, dass der Patient das subjektiv erträgliche Maß an Bewegung nicht überschreitet. Anschließend folgt der Untersucher mit der passiven Beweglichkeitsprüfung. Dabei muss aber berücksichtigt werden, dass aktive Beweglichkeit durch die anatomischen Voraussetzungen (ossär, kapsulär, ligamentär und muskulär) ebenso wie die passive Beweglichkeit (ossär, kapsulär, ligamentär) vorgegeben ist. Bei der passiven Beweglichkeit sind Bewegungen möglich, die aktiv nicht möglich sind, obwohl die „Anatomie“ dies physiologisch zulässt.

In der manuellen Medizin besitzt die Untersuchung der Gelenke eine große Bedeutung. Beurteilt werden folgende Parameter:

- Gelenkspiel (Joint Play)
- Beweglichkeit
- Bewegungsausmaß aktiv und passiv
- Neutralzone
- elastische Zone
- plastische Zone
- Neutralstellung
- Ruhestellung und aktuelle Ruhestellung
- pathologische Bewegungsgrenze
- Endgefühl und Stopp
- verriegelte Fehlstellung und Verriegelung
- Konvergenz bzw. Divergenz
- Hypermobilität bzw. Instabilität
- Stabilisation
- Fixation

Bischof teilt die physiologische Bandbreite der Bewegung in Normomobilität, Hypermobilität und Hypomobilität ein. Die pathologischen Bewegungen sind Blockierung, Amobilität, Destruktion, Lockerung und Instabilität.

2.5.1 Bewegungsachsen am Fuß

Um folgende Achsen kann der Fuß bewegt werden (▶ Abb. 2.2):
- *X-Achse:* Plantarflexion und Dorsalextension
- *Y-Achse:* Supination (Rückfußvarus) und Pronation (Rückfußvalgus)
- *Z-Achse:* Adduktion und Abduktion
- *Summe:* Inversion und Eversion

Merke

Die Bezeichnung „Dorsalextension" beschreibt das Gleiche wie der am Fuß gängigere Begriff der „Dorsalflexion" bzw. „Dorsiflexion" im Angloamerikanischen.

Die Prüfung des Gelenkspiels erfolgt mit Punctum fixum am Talus (auch umgekehrt möglich): Die Bewegungsrichtung für die Inversion ist also eine Plantarflexion-Supination-Adduktion des Kalkaneus gegenüber dem Talus.

Bewegungsachsen am Fuß:
- Plantarflexion bzw. Dorsalextension (Sagittalebene)
- Adduktion bzw. Abduktion (Horizontalebene)
- Supination bzw. Pronation (Frontalebene, vornehmlich im Rückfuß)

Inversion und Eversion sind 3-D-Bewegungskombinationen um die Längsachse des Fußes (Inversion: Plantarflexion, Adduktion und Supination; Eversion: Dorsalextension, Abduktion und Pronation; s. auch ▶ Abb. 2.2a). Die Achse für die Inversion bzw. Eversion verläuft von anterior-medial-kranial nach posterior-lateral-kaudal. Die Begründung liefert die sog. strukturelle Anatomie: In den beiden Gelenkkammern des Subtalargelenks findet man unterschiedliche, zum Teil konvexe (dorsal) und zum Teil konkave Gelenkflächen (ventral) vor. Durch straffe ligamentäre Verbindungen und die verschieden schräg ausgebildeten Gelenkflächen kommt es zu einer gekoppelten (assoziierten) Bewegung um eine schräge Achse. Die Bewegungskomponenten können nicht isoliert auftreten.

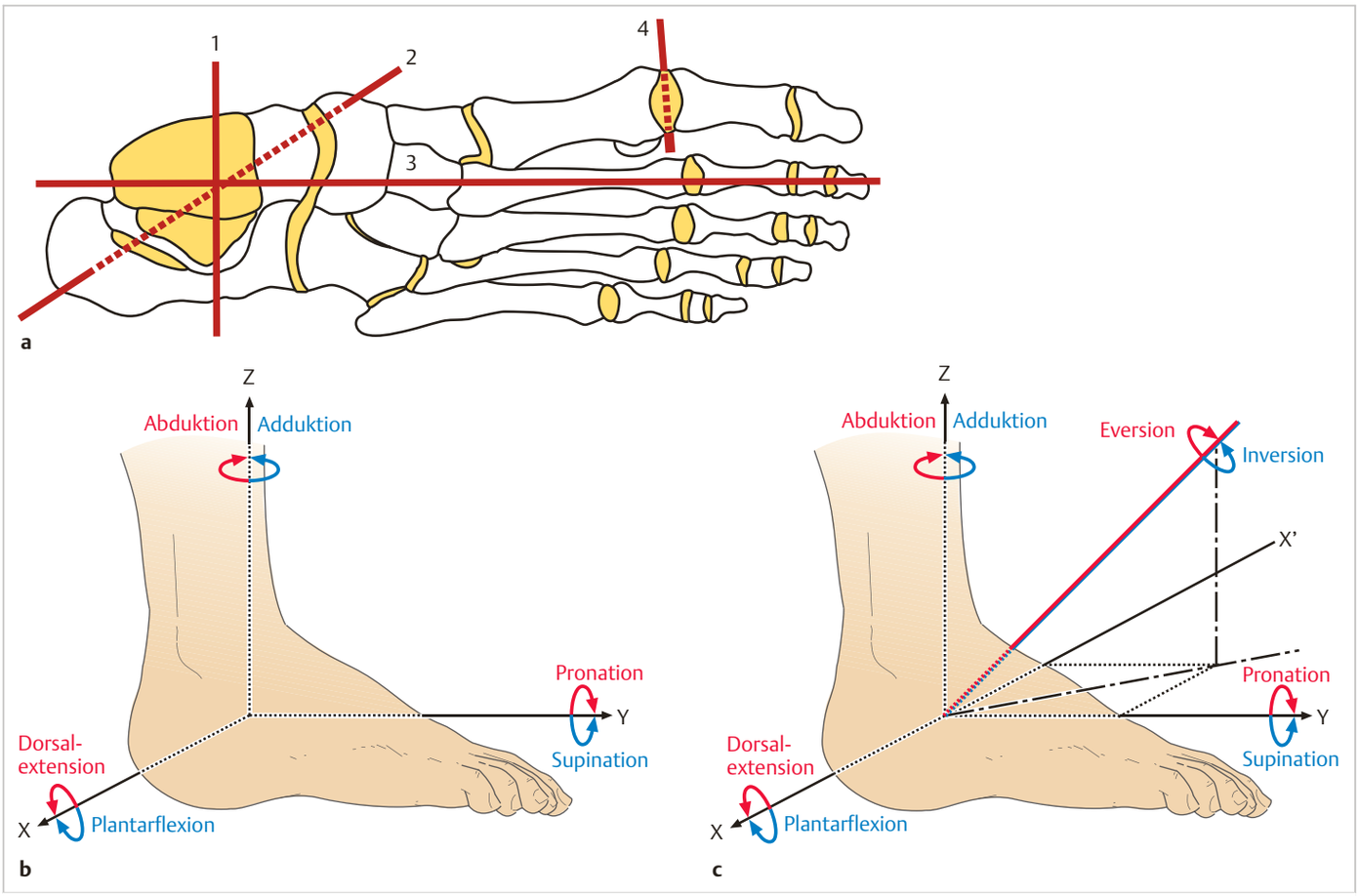

Abb. 2.2 Bewegungsachsen am Fuß. (Böhni U, Lauper M, Locher H. Manuelle Medizin 2. Stuttgart: Thieme; 2012)
a Vier funktionelle Etagen und ihre Bewegungsachsen.
1 = 1. Etage: Flexions- bzw. Extensionsachse im oberen Sprunggelenk
2 = 2. Etage: Eversions- bzw. Inversionsachse im unteren Sprunggelenk
3 = 3. Etage: Pro- bzw. Supination des Mittelfußes
4 = 4. Etage: Extension bzw. Flexion der Zehengrundgelenke
b Koordinatensystem am Fuß.
c Koordinatensystem mit Inversions- bzw. Eversionsachse am unteren Sprunggelenk.

2.5.2 Funktionelle Etagen am Fuß

- *Funktionelle Etage oberes Sprunggelenk* (Articulatio talocruralis):
  - (Plantar-)Extension: Abduktion und Pronation (Eversionskomponente im oberen Sprunggelenk)
  - (Dorsal-)Flexion: Adduktion und Supination (Inversionskomponente im oberen Sprunggelenk)
- *funktionelle Etage unteres Sprunggelenk* (Articulatio talotarsalis):
  - Eversion und Inversion um eine schräge Achse von anterior-medial-kranial nach posterior-lateral-kaudal
  - Eversion mit der Innenrotation des Unterschenkels gekoppelt
- *funktionelle Etage Mittelfußgelenke* (Articulationes tarsi transversale = Linea amputationis; Choparti: Articulationes talonavicularis et calcaneocuboidalis; Articulationes tarsometatarsales = Linea amputationis Lisfranci)
  - Pronation/Supination (Rotation in der Fußlängsachse)
  - Torsion (Rotation Vorfuß gegen Rückfuß)
  - Inversion/Eversion (isolierte Bewegung im Subtalargelenk; Inversion mit Außenrotation des Unterschenkels gekoppelt)
- *funktionelle Etage Vorfußgelenke:*
  - Dorsalextension
  - Plantarflexion

2.5.3 Neutral-Null-Methode

Die Neutral-0-Methode, nach der Normwerte für jedes Teilgelenk vorgegeben sind (▶ Abb. 2.3, ▶ Abb. 2.4, ▶ Abb. 2.5, ▶ Abb. 2.6, ▶ Abb. 2.7 und ▶ Abb. 2.8), hat sich am Fuß nur für das obere Sprunggelenk und das Großzehengrundgelenk etabliert. Am Mittel- und Rückfuß wird die Beweglichkeit als Bruchteil der normalen Beweglichkeit beschrieben (z. B. Subtalargelenk ⅓).

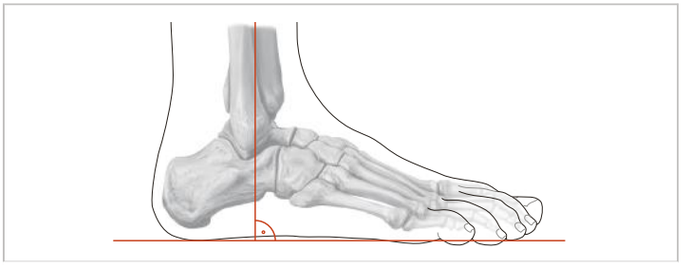

Abb. 2.3 Neutral-0-Methode: Funktionsstellung des Fußes. Rechter Fuß, Ansicht von lateral. In Neutral-0-Stellung ist das Fußskelett gegenüber dem Unterschenkelskelett um nahezu 90° abgewinkelt. Diese sog. plantigrade Fußstellung wird als „Funktionsstellung" bezeichnet und ist eine wichtige Voraussetzung für eine befriedigende Steh- und Gehfunktion. (Schünke M, Schulte E, Schumacher U et al. Prometheus LernAtlas – Allgemeine Anatomie und Bewegungssystem. 4. Aufl. Stuttgart: Thieme; 2014)

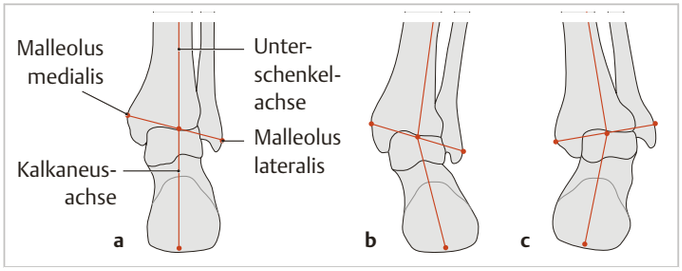

Abb. 2.4 Neutral-0-Methode: Achsen des Rückfußes. Distaler Unterschenkel und Rückfuß der rechten Seite, Ansicht von hinten. (Schünke M, Schulte E, Schumacher U et al. Prometheus LernAtlas – Allgemeine Anatomie und Bewegungssystem. 4. Aufl. Stuttgart: Thieme; 2014)

a Bei korrekten Achsenverhältnissen am Rückfuß liegen Unterschenkel- und Kalkaneusachse auf einer vertikalen Linie (Pes rectus). Die Verbindungslinie der beiden Knöchel wird durch die Kalkaneusachse halbiert.

b Knickfuß (Pes valgus): Der Fuß befindet sich in Pronationsstellung.

c Klumpfuß (Pes varus): Der Fuß befindet sich in Supinationsstellung.

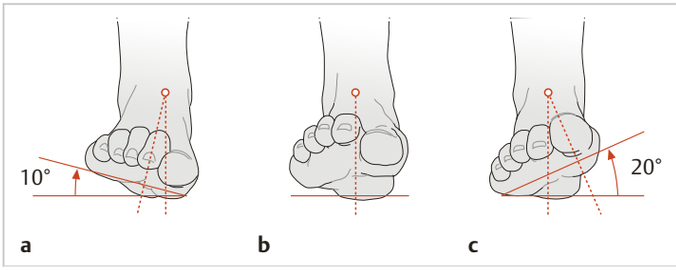

Abb. 2.5 Neutral-0-Methode: Bewegungsumfang im unteren Sprunggelenk. Rechter Fuß, Ansicht von vorn. Aus der Neutral-0-Stellung wird die Drehbewegung des Kalkaneus nach innen (Inversion) und außen (Eversion) gemessen. Dabei wird der Unterschenkel fixiert und das Fersenbein hin und her bewegt. Das Ausmaß der In- bzw. Eversion wird am Fersenbein mithilfe der Kalkaneusachse abgeschätzt. (Schünke M, Schulte E, Schumacher U et al. Prometheus LernAtlas – Allgemeine Anatomie und Bewegungssystem. 4. Aufl. Stuttgart: Thieme; 2014)
a Eversion 10°.
b Neutral-0-Stellung.
c Inversion 20°.

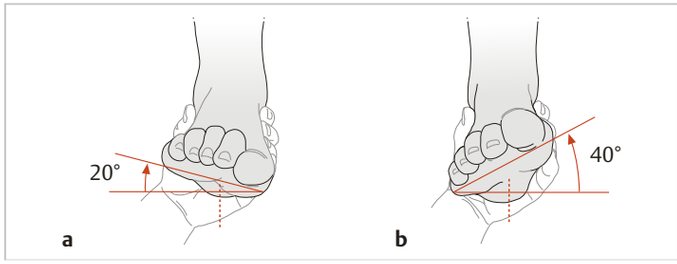

Abb. 2.6 Neutral-0-Methode: Bewegungsumfang im Chopart- und Lisfranc-Gelenk. Rechter Fuß, Ansicht von vorn. Die Bewegungsprüfung erfolgt bei fixiertem Rückfuß. Die Vorfußverwringung wird überprüft durch Drehen des Vorfußes gegenüber dem Rückfuß nach innen (Heben des inneren Fußrands) und außen (Heben des äußeren Fußrands). (Schünke M, Schulte E, Schumacher U et al. Prometheus LernAtlas – Allgemeine Anatomie und Bewegungssystem. 4. Aufl. Stuttgart: Thieme; 2014)
a Vorfußverwringung nach außen um 20° (Pronation).
b Vorfußverwringung nach innen um 40° (Supination).

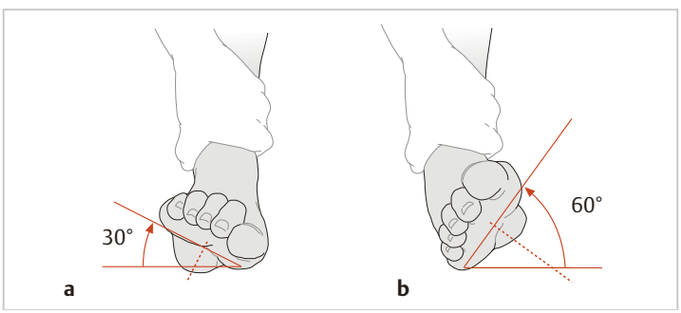

Abb. 2.7 Neutral-0-Methode: Gesamtbewegungsumfang im Vor- und Rückfuß. Rechter Fuß, Ansicht von vorn. Die Bewegungen in den Gelenken sind komplex und mechanisch nahezu immer miteinander gekoppelt. Deshalb kann das Bewegungsausmaß aller Bewegungen abgeschätzt werden, indem der Unterschenkel fixiert und der gesamte Fuß nach innen und außen angehoben wird. (Schünke M, Schulte E, Schumacher U et al. Prometheus LernAtlas – Allgemeine Anatomie und Bewegungssystem. 4. Aufl. Stuttgart: Thieme; 2014)
a Eversion und Vorfußverwringung nach außen um 30° (Pronation).
b Inversion und Vorfußverwringung nach innen um 60° (Supination).

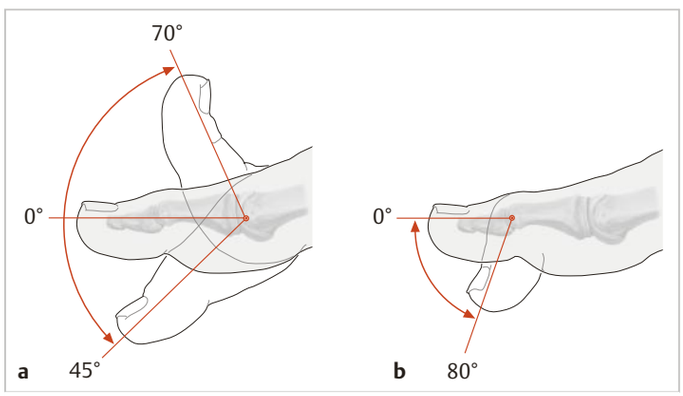

Abb. 2.8 Neutral-0-Methode: Bewegungsumfang in den Großzehengrundgelenken. Ansicht von lateral. Passiv können die Zehen, und dabei vor allem die Großzehe, über 90° gestreckt werden. Das stellt eine wichtige Voraussetzung für das Gehen dar, insbesondere in der Phase zwischen Fersenablösung und Zehenabstoß. (Schünke M, Schulte E, Schumacher U et al. Prometheus LernAtlas – Allgemeine Anatomie und Bewegungssystem. 4. Aufl. Stuttgart: Thieme; 2014)
a Flexion und Extension im Großzehengrundgelenk.
b Flexion im Interphalangealgelenk der Großzehe.

2.5.4 Translationstest

Translationstests sind Bewegungsprüfungen bzw. Stresstests zur Beurteilung der Stabilität eines Gelenks. Auch dabei ist es besonders am Fuß wichtig, sich über die einzelne Gelenkfunktion und die jeweiligen Bewegungsausmaße im Klaren zu sein. Ein systematisches Vorgehen verhindert, wichtige Befunde zu übersehen. An Fuß und Sprunggelenk häufige Translationstests:

- ventrodorsale Translation der Fibula gegen die Tibia (Beurteilung der Stabilität der Syndesmose)
- d.-p. Translation im Metatarsophalangealgelenk (Beurteilung der plantaren Platte der Gelenkkapsel)
- ventrodorsale Translation im oberen Sprunggelenk (Kapsel-Band-Apparat des oberen Sprunggelenks)

Merke

Es ist besonders bei Untersuchung der Translation sinnvoll, ein Punctum fixum für den gesamten Untersuchungsablauf zu wählen.

Dabei sollte eine Hand (die proximale Hand) auf einer festen Unterlage „fixiert“ aufliegen. Die andere (distale) Hand führt alle weiteren Untersuchungsbewegungen in den unterschiedlichen Winkelstellungen durch. Um den benötigten „Bewegungsspielraum“ zu haben, sollte die distale Hand nicht aufliegen. Dafür kann der zu untersuchende Fuß ggf. über die Liegenkante hinaus positioniert werden. Es sollte durch diese Positionierung erreicht werden, dass eine sichere und (auch interindividuelle) reproduzierbare Untersuchungstechnik gewährleistet ist.

2.5.5 Muskelfunktionstest

Ziel der Muskelfunktionstests ist die Prüfung der Funktion des Muskels und der Kraft (Grad 0–5 nach Janda; s. ▶ Tab. 2.2). Defizite im muskulären Bereich können auf Beeinträchtigungen folgender Strukturen zurückgehen:

- Muskel
- Sehne (▶ Abb. 2.9)
- Sehnen-Knochen-Übergang
- neurologische Ansteuerung
- intra- und intermuskuläre Koordination

Tab. 2.2 Janda-Klassifikation der entwickelten Muskelkraft.

Kraftgrad	Kraft (%)	Kennzeichen (aktive Bewegung gegen Widerstand)
0/5	0	keine Aktivität
1/5	10	Muskelkontraktion ohne erkennbare Bewegung
2/5	25	Bewegung unter Ausschalten der Schwerkraft
3/5	50	Bewegen gegen die Schwerkraft
4/5	75	Bewegen gegen leichten äußeren Widerstand
5/5	100	Bewegen gegen starken äußeren Widerstand

Abb. 2.9 Muskelatrophie. Atrophie der Wadenmuskulatur rechts bei einer in Elongation ausgeheilten Achillessehnenruptur.

Wichtigste muskuläre Strukturen an Fuß und Unterschenkel:

- *Fußmuskeln:*
  - Plantarflexoren: M. triceps surae, M. tibialis posterior, M. plantaris
  - Extensoren: M. tibialis anterior, M. extensor hallucis longus, M. extensor digitorum longus, M. extensor hallucis brevis, M. extensor digitorum brevis
  - Fußaußenrandheber: Mm. peronei longus und brevis sowie M. peroneus tertius
  - Fußinnenrandheber: M. tibialis posterior, M. tibialis anterior
- *Zehenmuskeln:*
  - Flexoren: Mm. lumbricales, M. flexor hallucis brevis, M. flexor digitorum brevis, M. flexor hallucis longus
  - Extensoren (Dorsalflexoren): M. extensor digitorum brevis, M. extensor hallucis brevis, M. extensor digitorum longus, M. extensor hallucis longus

Merke

Für eine regelhafte Funktion des Fußes ist das Zusammenspiel von M. tibialis posterior und der Peronealmuskulatur von besonderer Bedeutung.

Der M. tibialis posterior hat eine starke Inversions- bzw. Supinationsfunktion sowie eine Plantarflexionsfunktion. Der M. peroneus longus hat eine Eversions- bzw. Pronationsfunktion sowie eine Plantarflexionsfunktion. Beide Muskeln stabilisieren im Einbeinstand sowie beim Abstoßen und Landen synergistisch in der Sagittalebene die Sprunggelenke bezogen auf eine mögliche Eversions- bzw. Pronations- und Inversions- bzw. Supinationstendenz.

Die Bewegung der Zehen erfolgt über die intrinsische (im Fuß selbst liegende) und extrinsische (im Unterschenkel gelegene) Fußmuskulatur. Die Muskulatur liegt in Faszienlogen, die vor allem beim Kompartment-Syndrom zu beachten sind. Nach Mubarak und Hargens werden 5 Kompartimente unterschieden:

- *interosseales Kompartiment (Zwischenknochenloge):* mit Mm. interossei dorsalis und palmares
- *mediales Kompartiment (Großzehenloge):* mit M. abductor hallucis, M. flexor hallucis brevis, Ansatzsehne des M. flexor hallucis longus
- *laterales Kompartiment (Kleinzehenloge):* mit M. abductor digiti minimi, M. flexor digiti minimi, M. opponens digiti minimi
- *zentrales Kompartiment (Mittelloge):* mit 3 Etagen:
  - 1. Etage: M. adductor hallucis
  - 2. Etage: M. quadratus plantae, Mm. lumbricales, Ansatzsehne des M. flexor digitorum longus
  - 3. Etage: M. flexor digitorum brevis

Zusätzlich sollte das Augenmerk auf folgende Faktoren gerichtet sein:

- Tonus der Muskulatur
- Muskelverkürzung
- palpable Lücken (z. B. auch an der Unterschenkelmuskulatur)

Funktion und Innervation der Muskeln

- *Unterschenkelmuskulatur:*
  - vordere Muskeln des Unterschenkels (Extensorengruppe):
    - M. tibialis anterior (N. fibularis [peroneus] profundus; L 4–L 5)
    - M. extensor hallucis longus (N. fibularis [peroneus] profundus; L 4–L 5)
    - M. extensor digitorum longus (N. fibularis [peroneus] profundus; L 4–L 5)
  - seitliche Muskeln des Unterschenkels (Peroneusgruppe):
    - M. fibularis (peroneus) longus (N. fibularis [peroneus] superficialis; L 5–S 1)
    - M. fibularis (peroneus) brevis (N. fibularis [peroneus] superficialis; L 5–S 1)
    - M. fibularis (peroneus) tertius (N. fibularis [peroneus] profundus; L 4–L 5)
  - dorsale Muskeln des Unterschenkels (oberflächliche Flexoren): M. triceps surae, bestehend aus:
    - M. gastrocnemius und M. soleus (N. tibialis; S 1–S 2)
    - M. plantaris (N. tibialis; S 1 und S 2)
  - seitliche Muskeln des Unterschenkels (Flexorengruppe):
    - oberflächliche Flexoren: M. triceps surae (N. tibialis; S 1–S 2) und M. plantaris (N. tibialis; S 1–S 2)
    - tiefe Flexoren: M. tibialis posterior (N. tibialis; L 4–S 2), M. flexor hallucis longus (N. tibialis; S 1–S 2) und M. flexor digitorum longus (N. tibialis; S 1–S 2)
- *kurze Fußmuskeln:*
  - Muskeln des Fußrückens:
    - M. extensor hallucis brevis (N. fibularis [peroneus] superficialis; L 5–S 1)
    - M. extensor digitorum brevis (N. fibularis [peroneus] superficialis; L 5–S 1)
  - Muskeln der Großzehenloge der Fußsohle:
    - M. abductor hallucis brevis (N. plantaris medialis; S 1–S 2)
    - M. flexor hallucis brevis (N. plantaris medialis; S 1–S 2)
  - Muskeln der Kleinzehenloge der Fußsohle:
    - M. abductor digiti minimi (N. plantaris lateralis; S 1–S 2)
    - M. flexor digiti minimi brevis (N. plantaris lateralis; S 1–S 2)
    - M. opponens digiti minimi (N. plantaris medialis; S 1–S 2)
  - Muskeln der Mittelloge der Fußsohle:
    - M. flexor digitorum brevis (N. plantaris medialis; S 1–S 2)
    - M. adductor hallucis (N. plantaris lateralis; S 1–S 2)
    - M. quadratus plantae (N. plantaris lateralis; S 1–S 2)
    - Mm. lumbricales (Nn. plantaris medialis I und II und lateralis III und IV; S 1–S 2)
    - Mm. interossei plantares I–III (N. plantaris lateralis; S 1–S 2)
    - Mm. interossei dorsales I–IV (N. plantaris lateralis; S 1–S 2)

Muskelfunktionstests und Muskelpalpationen

Der Grad der entwickelten Muskelkraft wird allgemein in 0/5–5/5 nach Janda klassifiziert (▶ Tab. 2.2).

Berücksichtigt werden bei den Tests myofasziale Triggerpunkte und ausstrahlende Schmerzen (Referred Pain).

Muskeln des Unterschenkels

- M. gastrocnemius (▶ Abb. 2.10) und M. plantaris
- M. soleus (▶ Abb. 2.11)
- M. flexor digitorum longus (▶ Abb. 2.12)
- M. flexor hallucis longus (▶ Abb. 2.13)
- M. tibialis posterior (▶ Abb. 2.14)
- M. tibialis anterior (▶ Abb. 2.15)
- M. extensor digitorum longus (▶ Abb. 2.16)
- M. extensor hallucis longus (▶ Abb. 2.17)
- Mm. peronei longus, brevis und tertius (▶ Abb. 2.18)

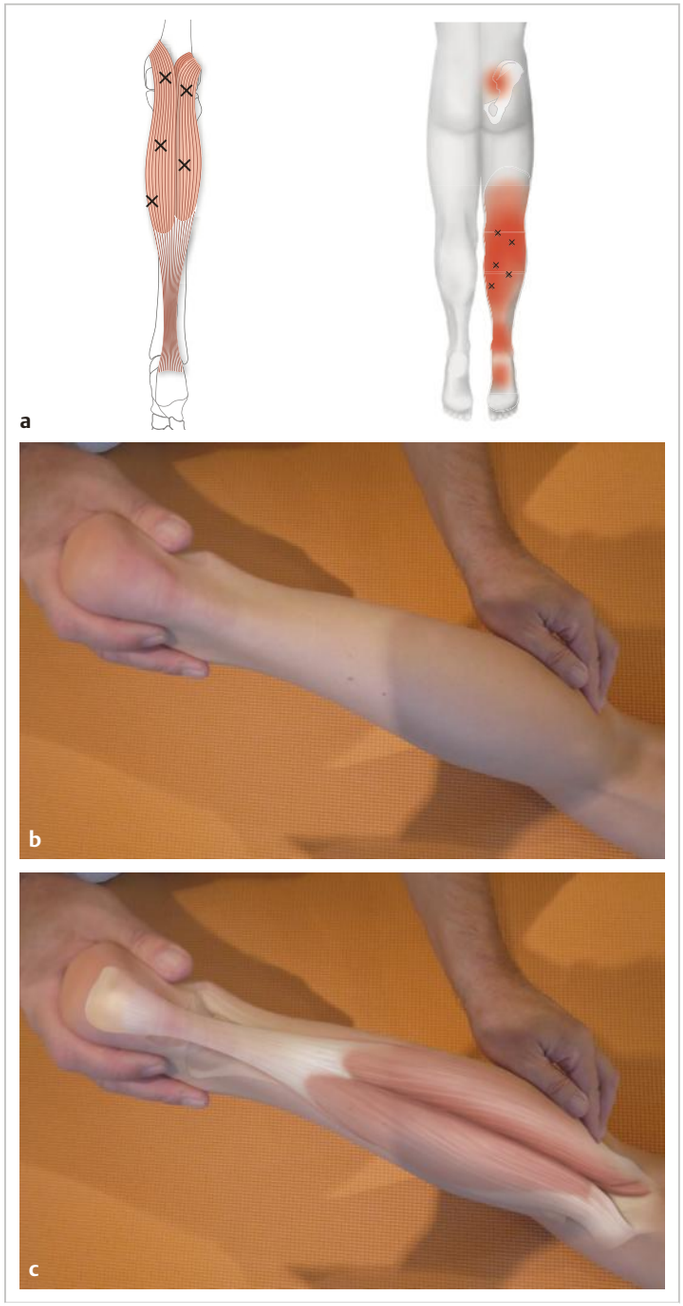

Abb. 2.10 Palpation des M. gastrocnemius.
a Triggerpunkte. (Gautschi R. Manuelle Triggerpunkt-Therapie. 3. Aufl. Stuttgart: Thieme; 2016)
b Palpation.
c Schematische Darstellung der palpierten Strukturen.

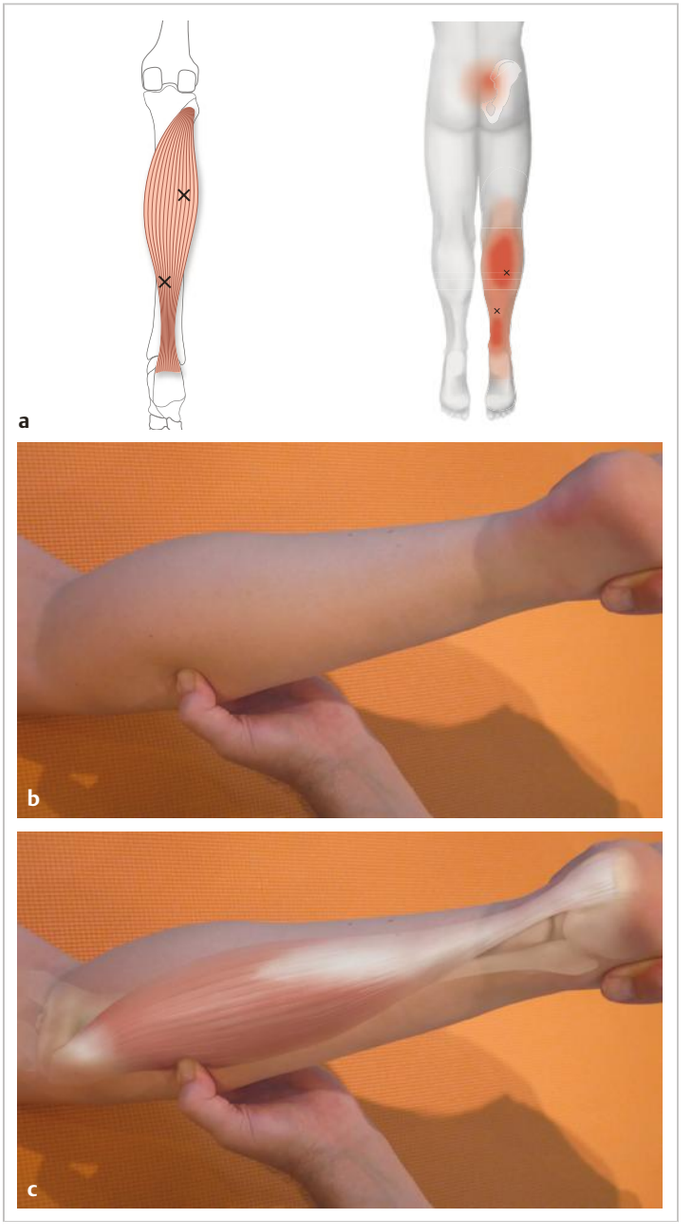

Abb. 2.11 Palpation des M. soleus.
a Triggerpunkte. (Gautschi R. Manuelle Triggerpunkt-Therapie. 3. Aufl. Stuttgart: Thieme; 2016)
b Palpation.
c Schematische Darstellung der palpierten Strukturen.

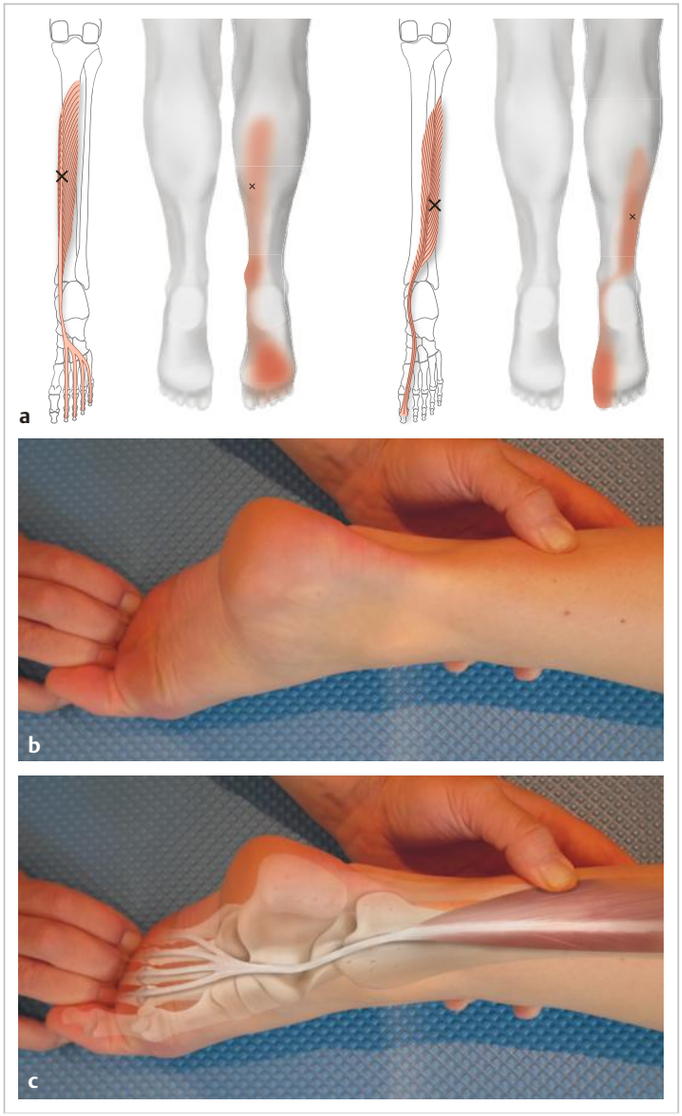

Abb. 2.12 Palpation des M. flexor digitorum longus.
a Triggerpunkte. (Gautschi R. Manuelle Triggerpunkt-Therapie. 3. Aufl. Stuttgart: Thieme; 2016)
b Palpation.
c Schematische Darstellung der palpierten Strukturen.

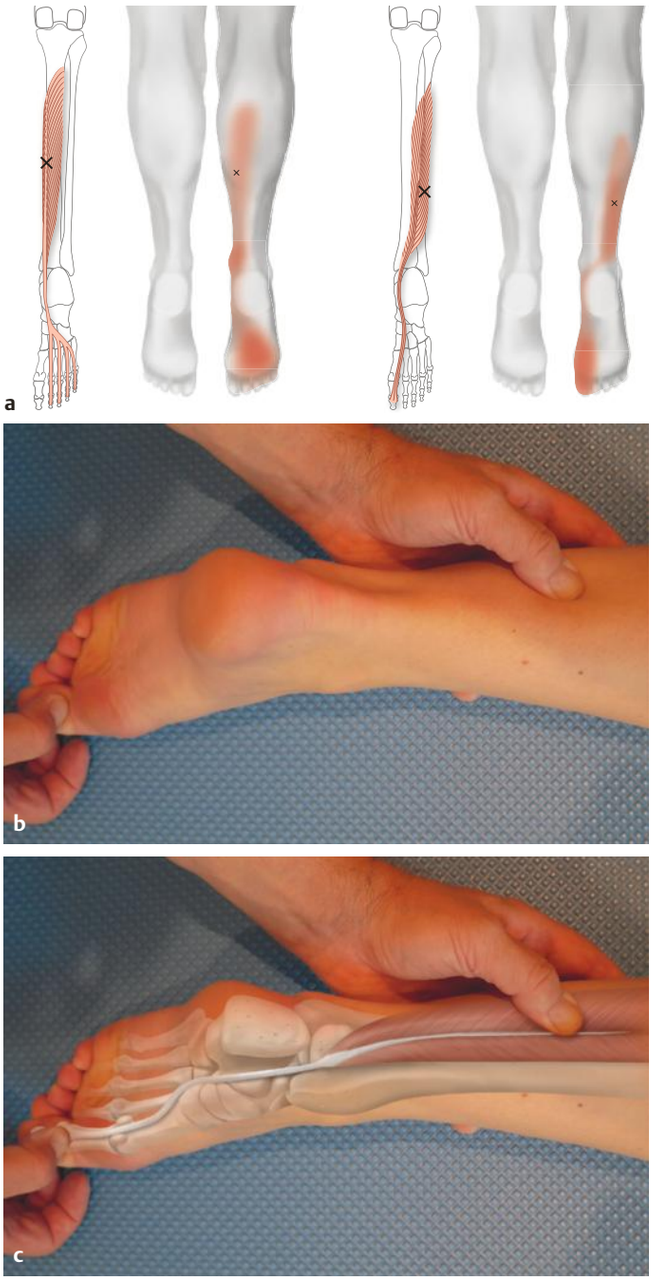

Abb. 2.13 Palpation des M. flexor hallucis longus.
a Triggerpunkte. (Gautschi R. Manuelle Triggerpunkt-Therapie. 3. Aufl. Stuttgart: Thieme; 2016)
b Palpation.
c Schematische Darstellung der palpierten Strukturen.

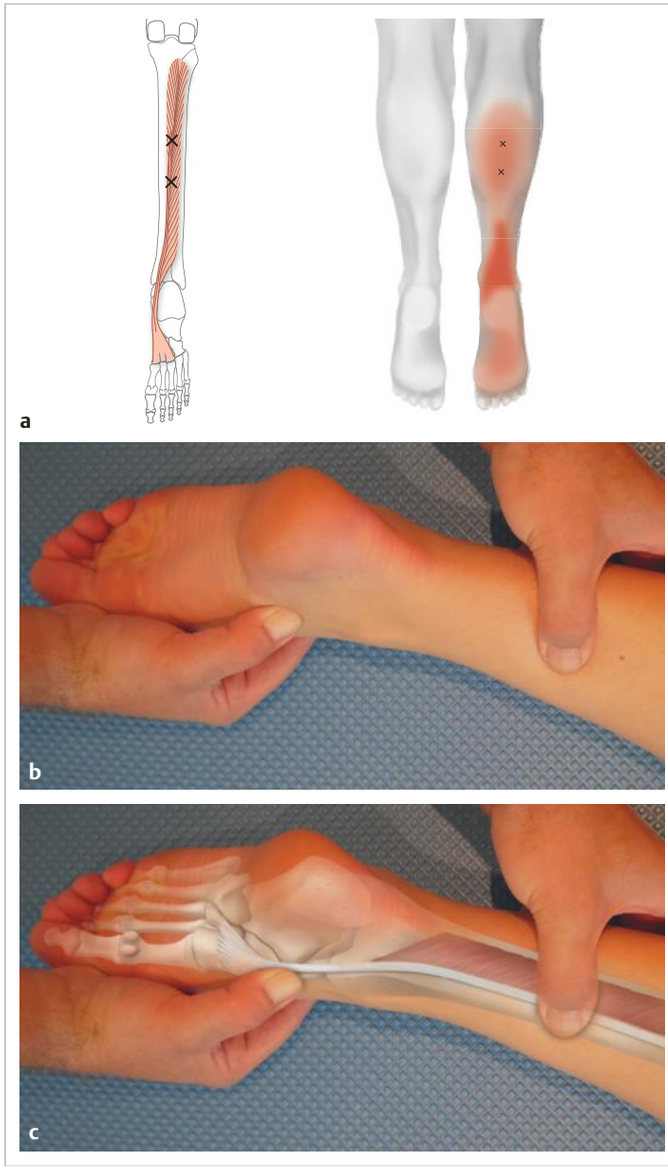

Abb. 2.14 Palpation des M. tibialis posterior.
a Triggerpunkte. (Gautschi R. Manuelle Triggerpunkt-Therapie. 3. Aufl. Stuttgart: Thieme; 2016)
b Palpation.
c Schematische Darstellung der palpierten Strukturen.

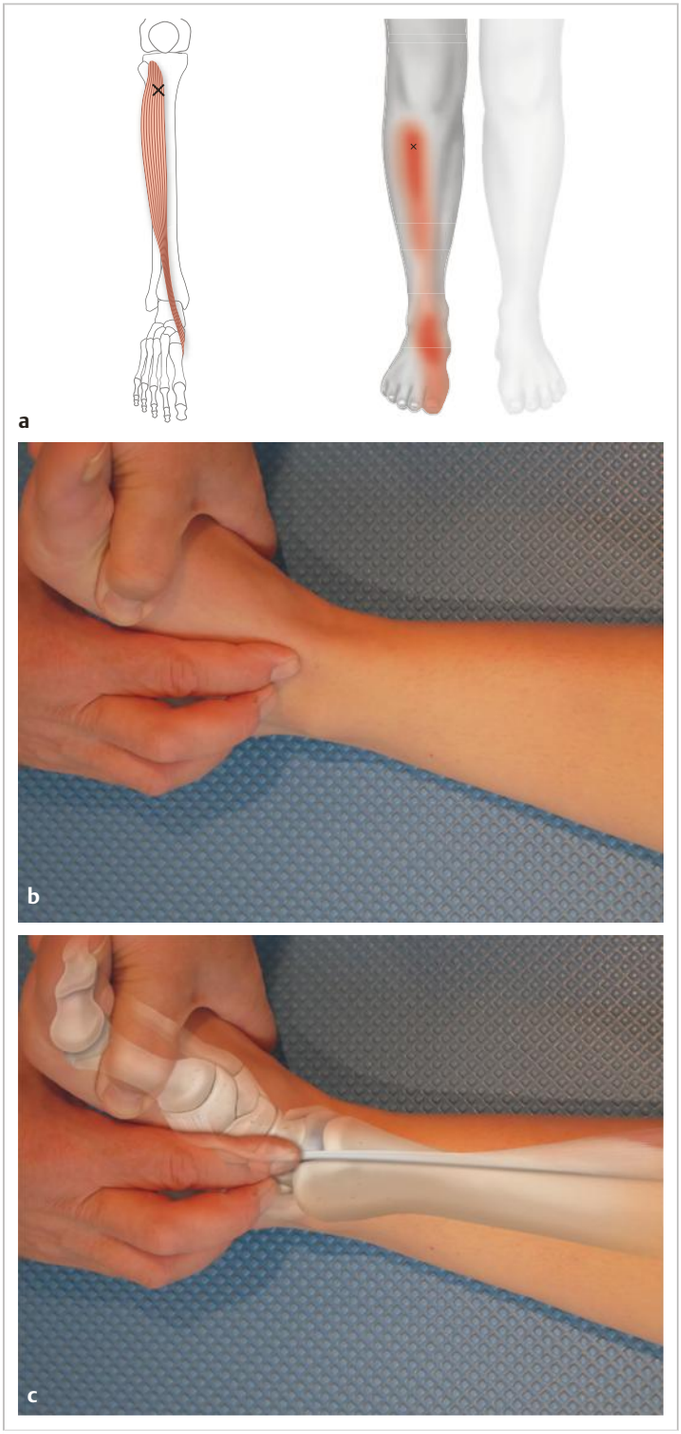

Abb. 2.15 Palpation des M. tibialis anterior.
a Triggerpunkte. (Gautschi R. Manuelle Triggerpunkt-Therapie. 3. Aufl. Stuttgart: Thieme; 2016)
b Palpation.
c Schematische Darstellung der palpierten Strukturen.

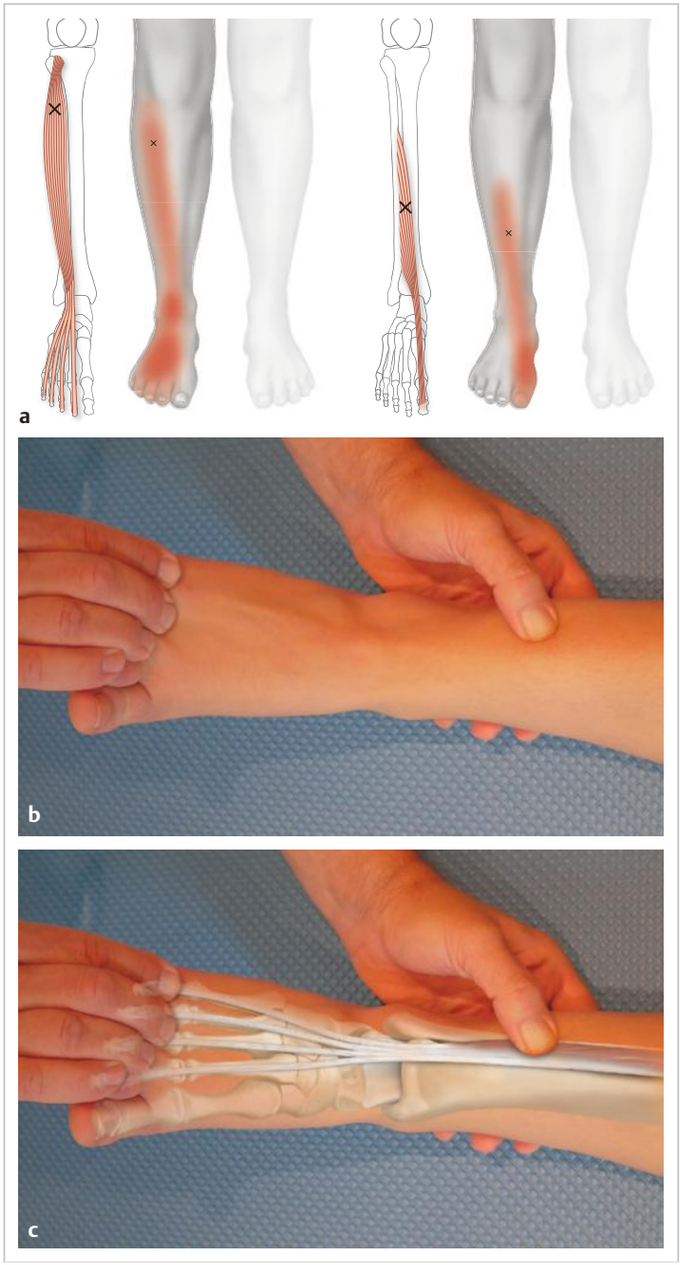

Abb. 2.16 Palpation des M. extensor digitorum longus.
a Triggerpunkte. (Gautschi R. Manuelle Triggerpunkt-Therapie. 3. Aufl. Stuttgart: Thieme; 2016)
b Palpation.
c Schematische Darstellung der palpierten Strukturen.

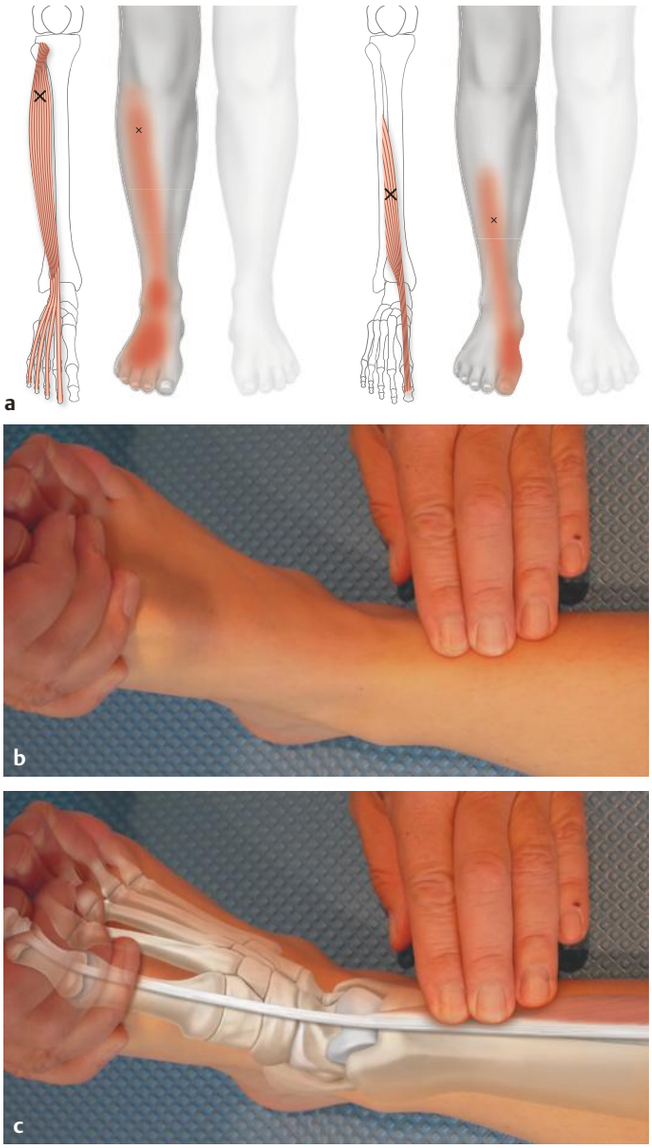

Abb. 2.17 Palpation des M. extensor hallucis longus.
a Triggerpunkte. (Gautschi R. Manuelle Triggerpunkt-Therapie. 3. Aufl. Stuttgart: Thieme; 2016)
b Palpation.
c Schematische Darstellung der palpierten Strukturen.

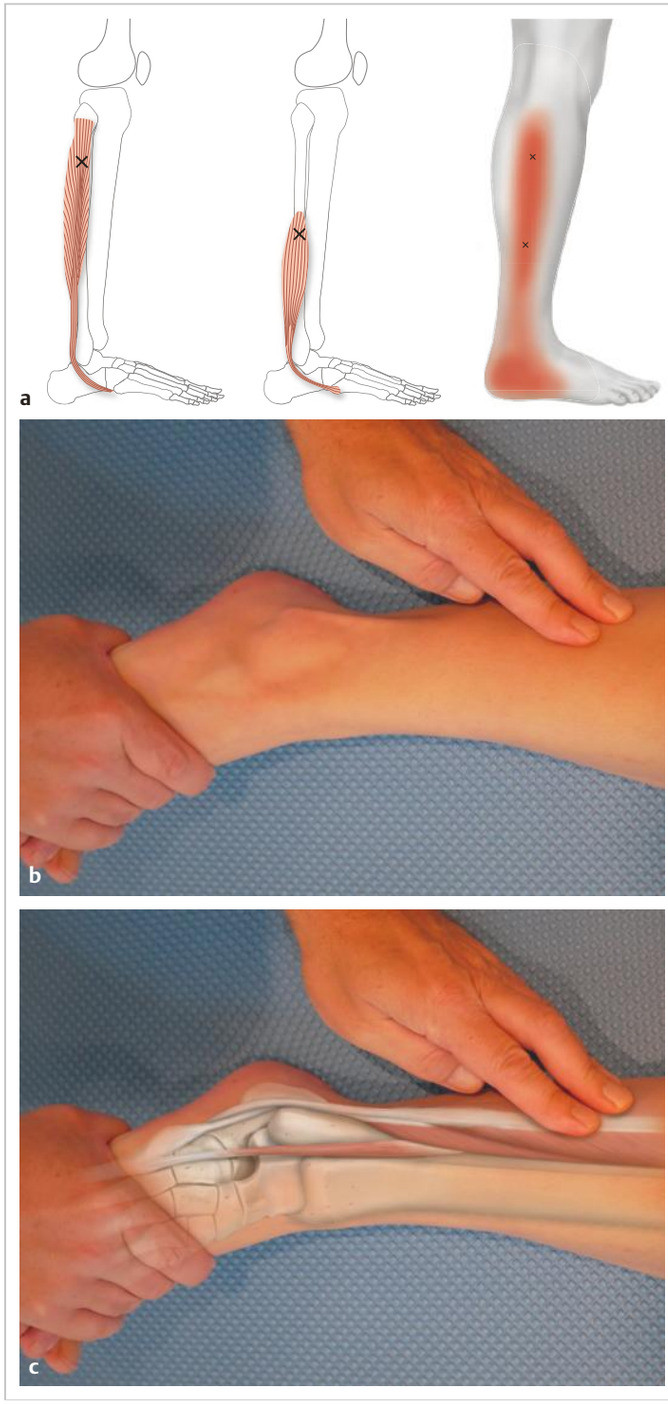

Abb. 2.18 Palpation der Mm. peroneus longus, brevis und tertius.
a Triggerpunkte. (Gautschi R. Manuelle Triggerpunkt-Therapie. 3. Aufl. Stuttgart: Thieme; 2016)
b Palpation.
c Schematische Darstellung der palpierten Strukturen.

Muskeln des Fußrückens

- M. extensor digitorum brevis (▶ Abb. 2.19)
- M. extensor hallucis brevis (s. ▶ Abb. 2.19)

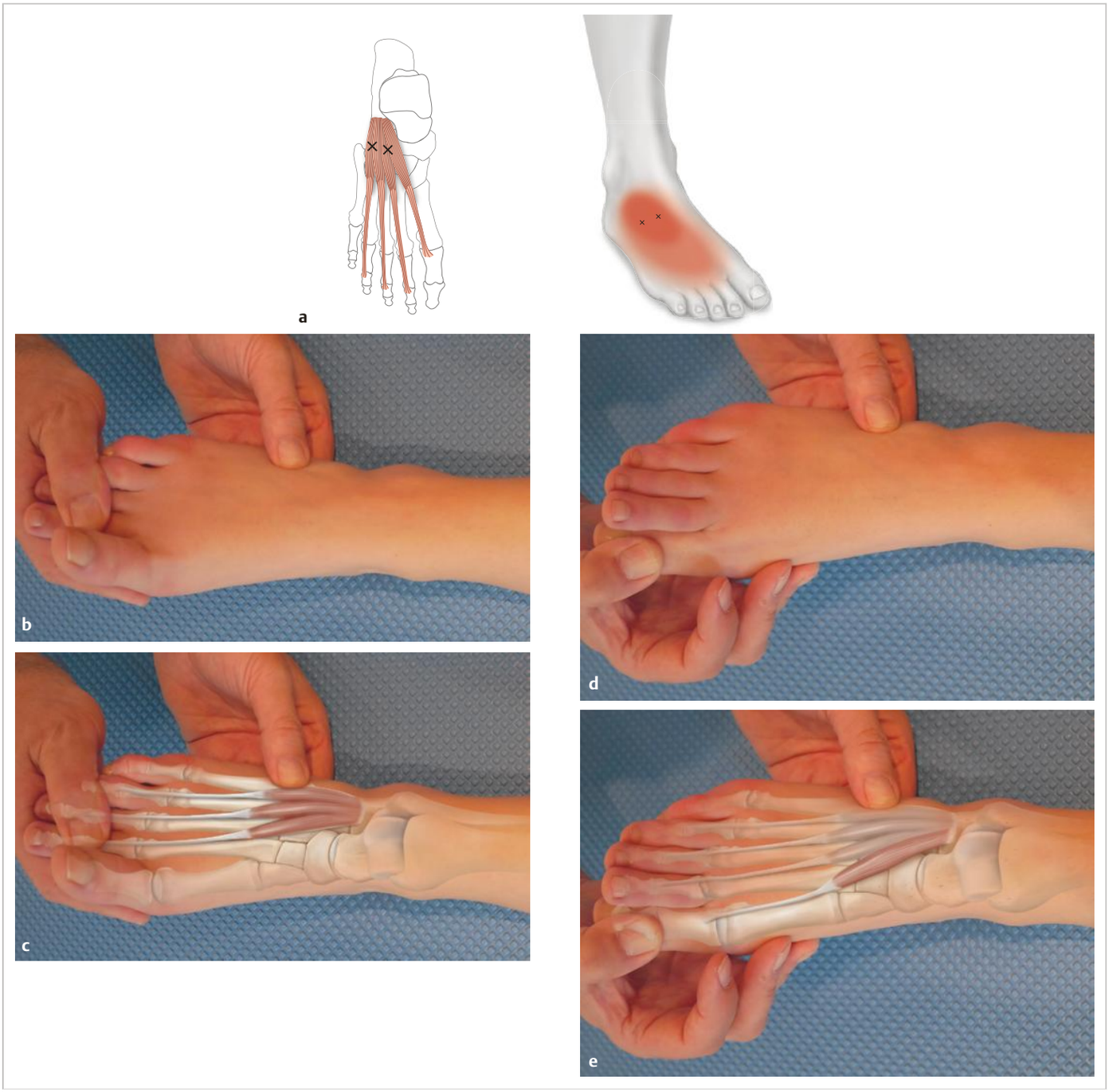

Abb. 2.19 Palpation des M. extensor digitorum brevis und des M. extensor hallucis brevis.
a Triggerpunkte. (Gautschi R. Manuelle Triggerpunkt-Therapie. 3. Aufl. Stuttgart: Thieme; 2016)
b Palpation des M. extensor digitorum brevis.
c Schematische Darstellung der palpierten Strukturen des M. extensor digitorum brevis.
d Palpation des M. extensor hallucis brevis.
e Schematische Darstellung der palpierten Strukturen des M. extensor hallucis brevis.

Muskeln der Planta pedis (oberflächliche Schicht)

- M. flexor digitorum brevis (▶ Abb. 2.20)
- M. abductor hallucis (▶ Abb. 2.21)
- M. abductor digiti minimi (▶ Abb. 2.22)

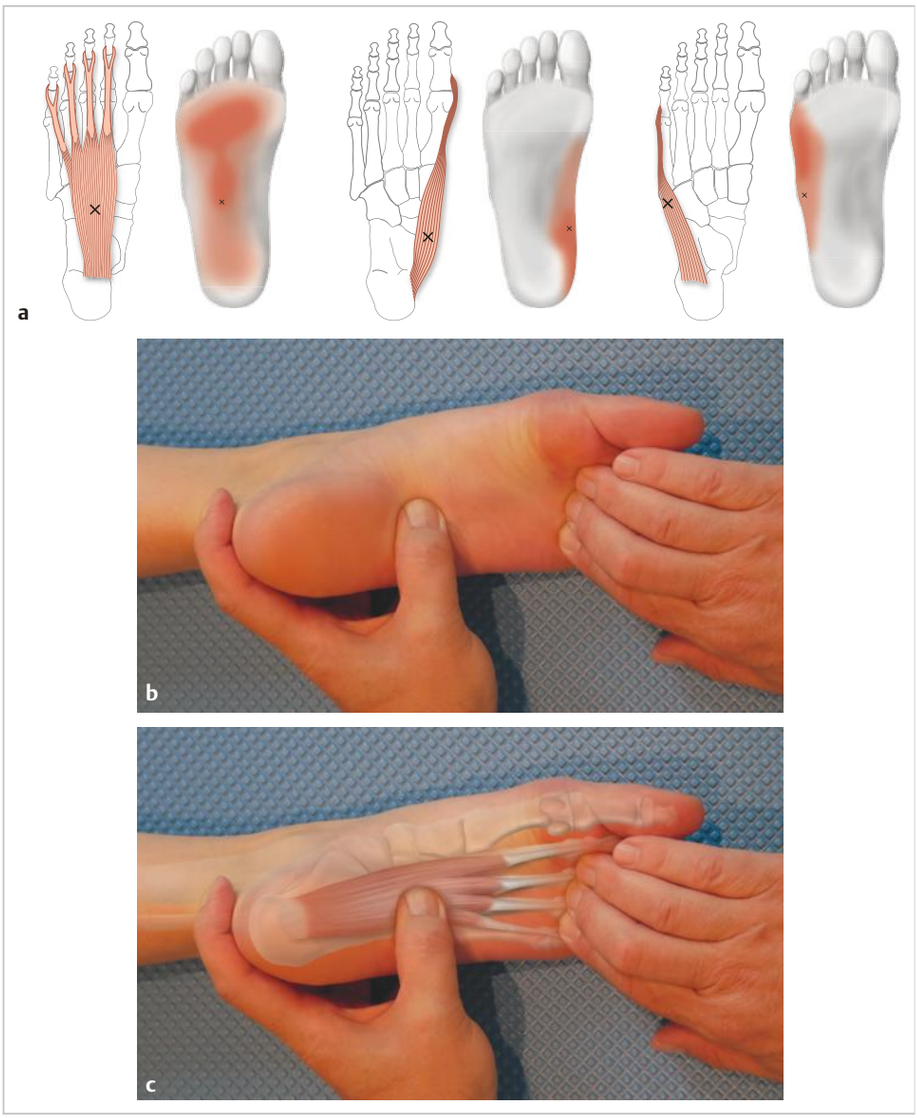

Abb. 2.20 Palpation des M. flexor digitorum brevis.
a Triggerpunkte. (Gautschi R. Manuelle Triggerpunkt-Therapie. 3. Aufl. Stuttgart: Thieme; 2016)
b Palpation.
c Schematische Darstellung der palpierten Strukturen.

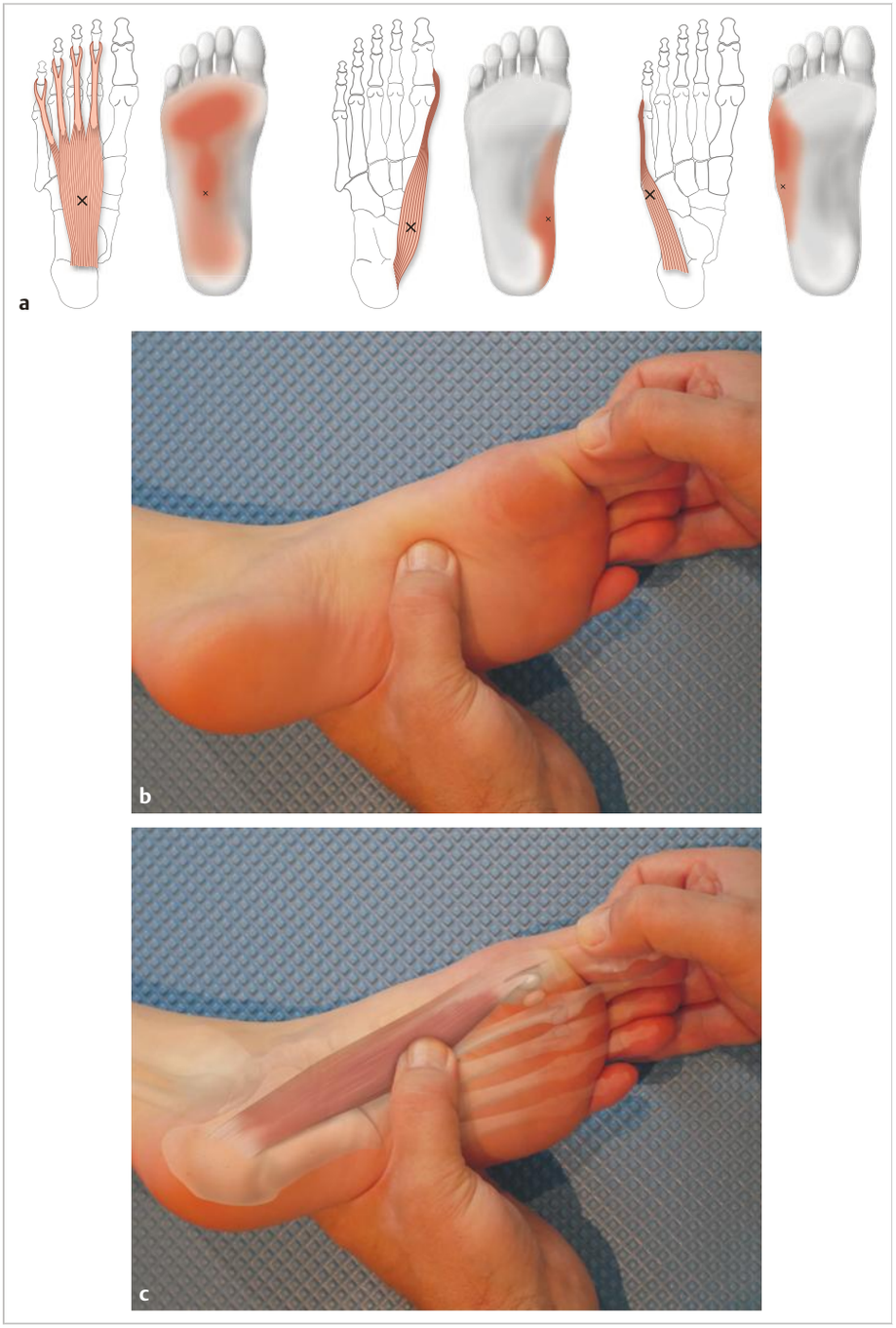

Abb. 2.21 Palpation des M. abductor hallucis.
a Triggerpunkte. (Gautschi R. Manuelle Triggerpunkt-Therapie. 3. Aufl. Stuttgart: Thieme; 2016)
b Palpation.
c Schematische Darstellung der palpierten Strukturen.

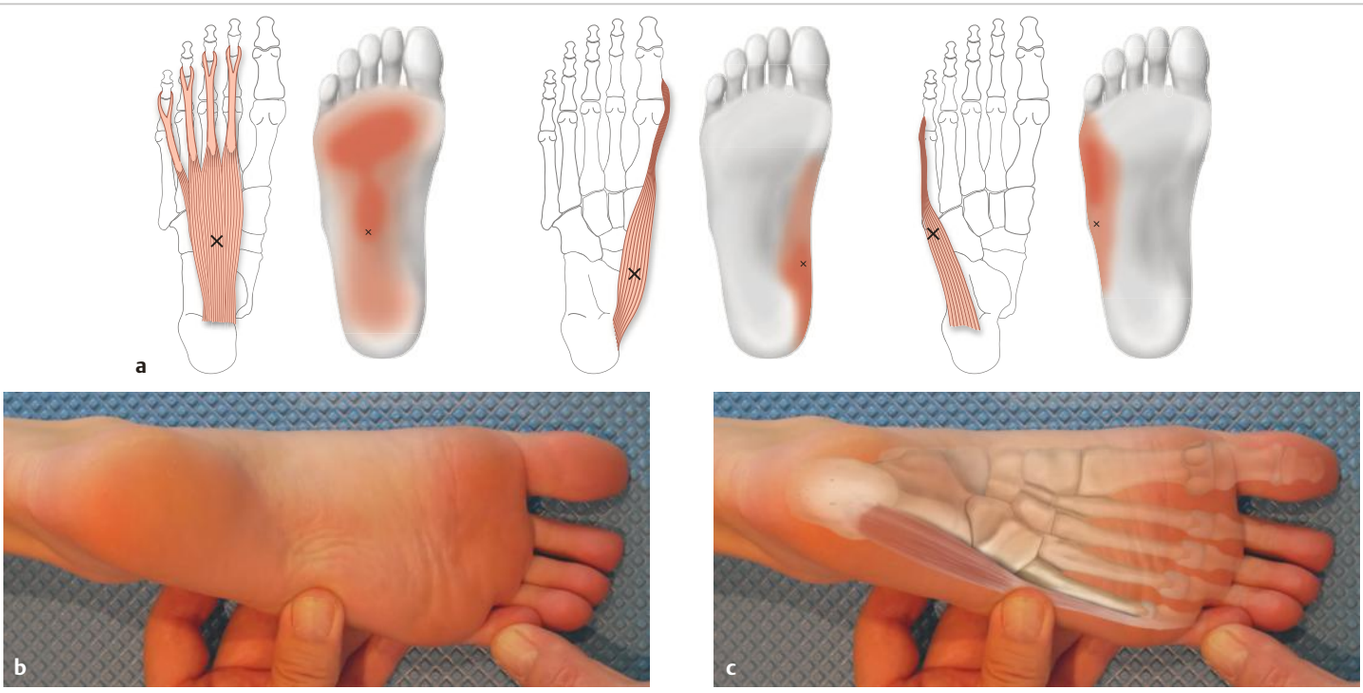

Abb. 2.22 Palpation des M. abductor digiti minimi.
a Triggerpunkte. (Gautschi R. Manuelle Triggerpunkt-Therapie. 3. Aufl. Stuttgart: Thieme; 2016)
b Palpation.
c Schematische Darstellung der palpierten Strukturen.

Muskeln der Planta pedis (tiefe Schicht)

- M. quadratus plantae (▶ Abb. 2.23)
- M. flexor hallucis brevis (▶ Abb. 2.24)
- M. adductor hallucis (▶ Abb. 2.25)
- Mm. lumbricales und interossei (▶ Abb. 2.26)
- M. flexor digiti minimi (▶ Abb. 2.27)

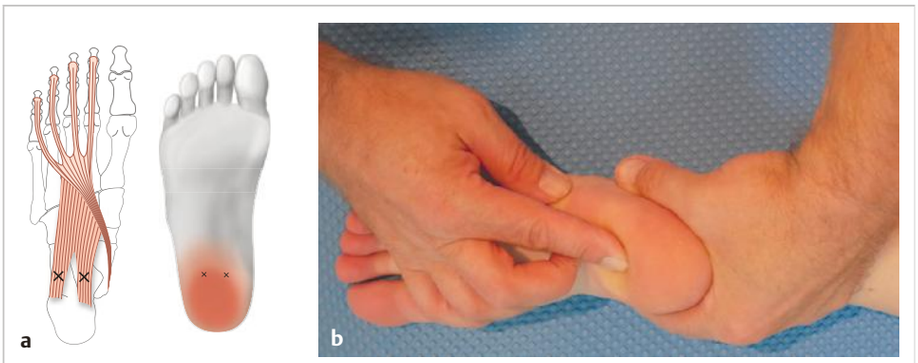

Abb. 2.23 Palpation des M. quadratus plantae.
a Triggerpunkte. (Gautschi R. Manuelle Triggerpunkt-Therapie. 3. Aufl. Stuttgart: Thieme; 2016)
b Palpation.

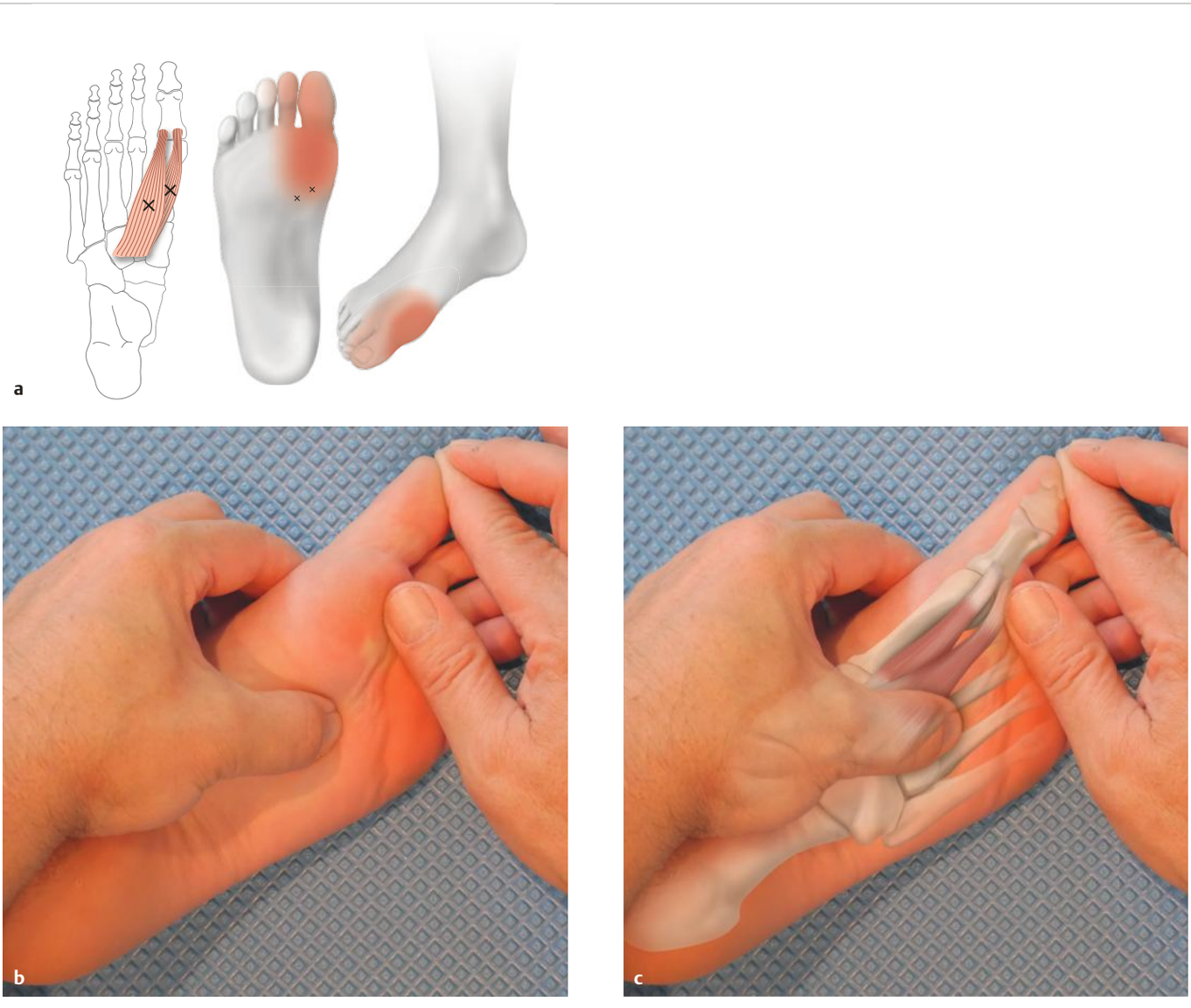

Abb. 2.24 Palpation des M. flexor hallucis brevis.
a Triggerpunkte. (Gautschi R. Manuelle Triggerpunkt-Therapie. 3. Aufl. Stuttgart: Thieme; 2016)
b Palpation.
c Schematische Darstellung der palpierten Strukturen.

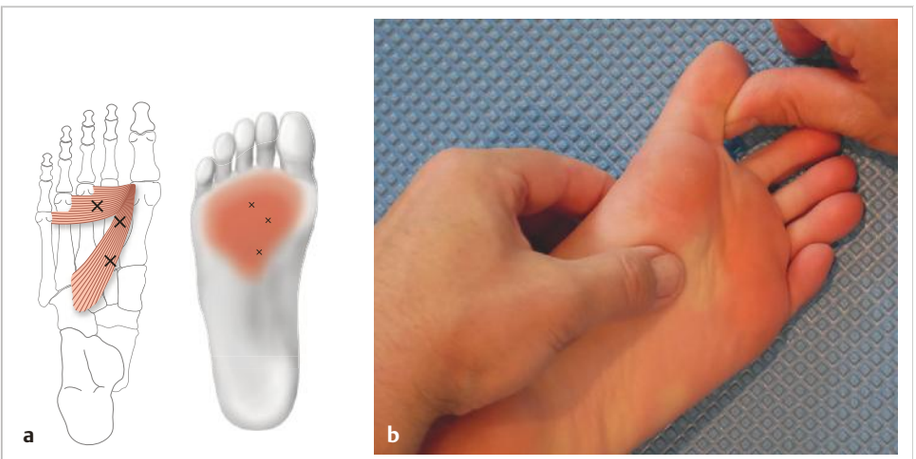

Abb. 2.25 Palpation des M. adductor hallucis.
a Triggerpunkte. (Gautschi R. Manuelle Triggerpunkt-Therapie. 3. Aufl. Stuttgart: Thieme; 2016)
b Palpation.

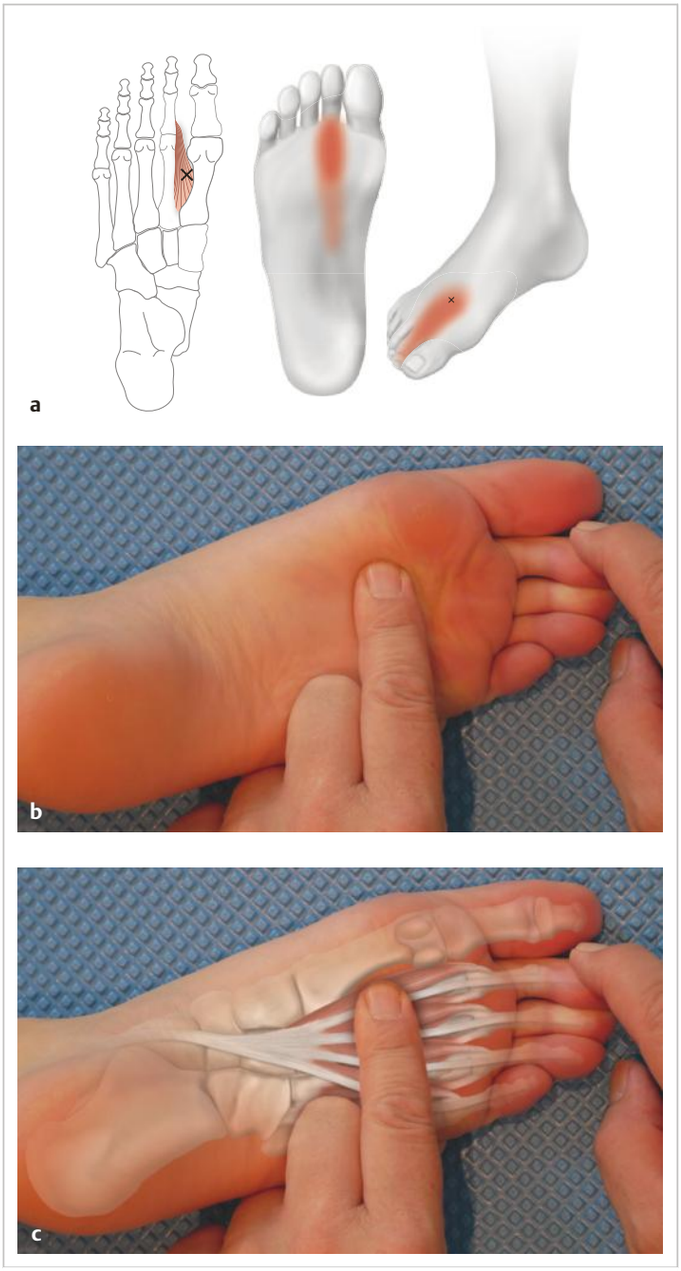

Abb. 2.26 Palpation der Mm. lumbricales und Mm. interossei in der Tiefe zwischen den Metatarsalia.
a Triggerpunkte. (Gautschi R. Manuelle Triggerpunkt-Therapie. 3. Aufl. Stuttgart: Thieme; 2016)
b Palpation.
c Schematische Darstellung der palpierten Strukturen.

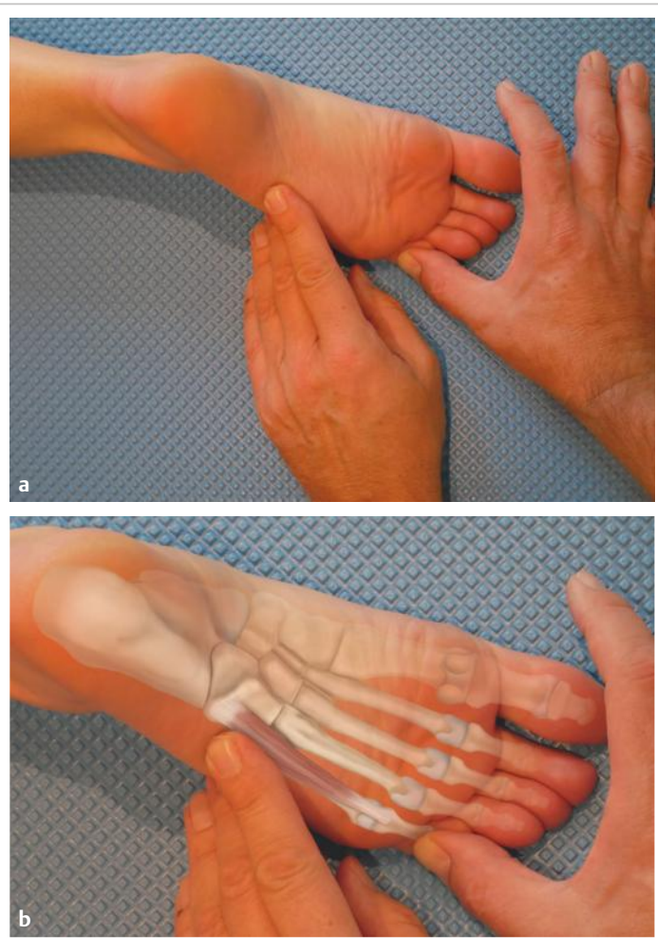

Abb. 2.27 Palpation des M. flexor digiti minimi.
a Palpation.
b Schematische Darstellung der palpierten Strukturen.

2.6 Bewegungsüberprüfung der artikulären Strukturen

Funktionelle Gelenkuntersuchungen:
- laterale Aufklappbarkeit (▶ Abb. 2.28)
- Translation zwischen Tibia und distaler Fibula (Syndesmosentest; ▶ Abb. 2.29)
- anguläre Beweglichkeit (Inversion bzw. Eversion; ▶ Abb. 2.30)
- Untersuchung der Mittelfußgelenke:
  - Chopard- bzw. Lisfranc-Reihe (▶ Abb. 2.31)
  - medialer Fußrand (Articulationes talonavicularis, cuneiforme-navicularis, tarsometatarsalis I, II und III; ▶ Abb. 2.32a)
  - lateraler Fußrand (▶ Abb. 2.32b)
- Funktions- und Translationsprüfung an den Zehengelenken:
  - Bewegungsumfang der Großzehen:
    - Dorsalextension des Großzehengrundgelenks (▶ Abb. 2.33a)
    - Translation des Großzehengrundgelenks (▶ Abb. 2.33b)
    - Plantarflexion des Großzehengrundgelenks (▶ Abb. 2.33c)
    - Plantarflexion des distalen Großzehengelenks (▶ Abb. 2.33d)
  - Bewegungsumfang der Kleinzehen:
    - proximales Interphalangealgelenk (▶ Abb. 2.34a)
    - distales Interphalangealgelenk (▶ Abb. 2.34b)

Abb. 2.28 Funktionelle Gelenkuntersuchung: Laterale Aufklappbarkeit.

Abb. 2.29 Funktionelle Gelenkuntersuchung: Translation zwischen Tibia und distaler Fibula (Syndesmosentest).

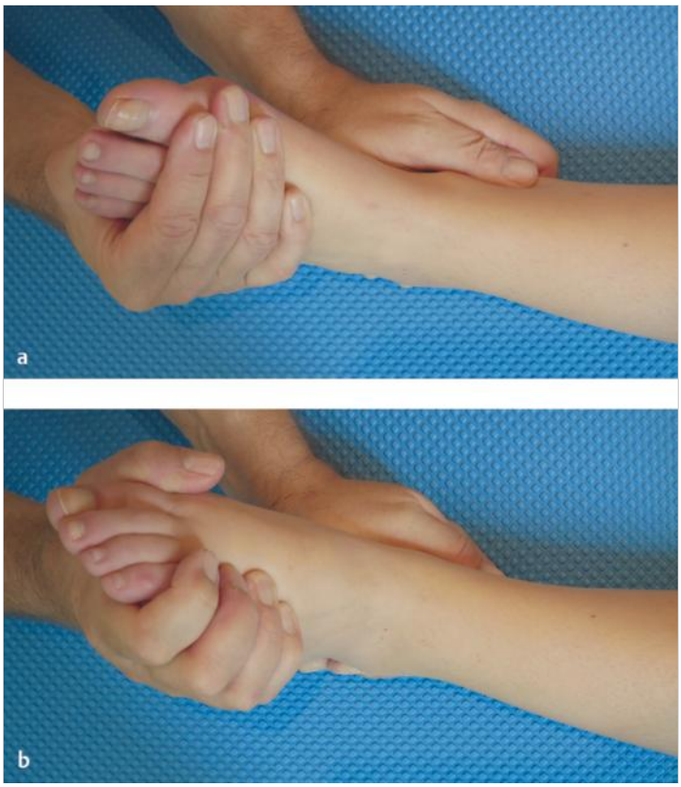

Abb. 2.30 Funktionelle Gelenkuntersuchung: Anguläre Beweglichkeit.
a Inversion.
b Eversion.

Abb. 2.31 Funktionelle Gelenkuntersuchung der Mittelfußgelenke.
a Chopart-Gelenkreihe.
b Lisfranc-Gelenkreihe.