Bildgebende Diagnostik in Neurologie und Neurochirurgie

Interdisziplinäre methodenorientierte Fallvorstellung

Online-Version in der eRef

Peter Berlit
Astrid Grams

2., unveränderte Auflage

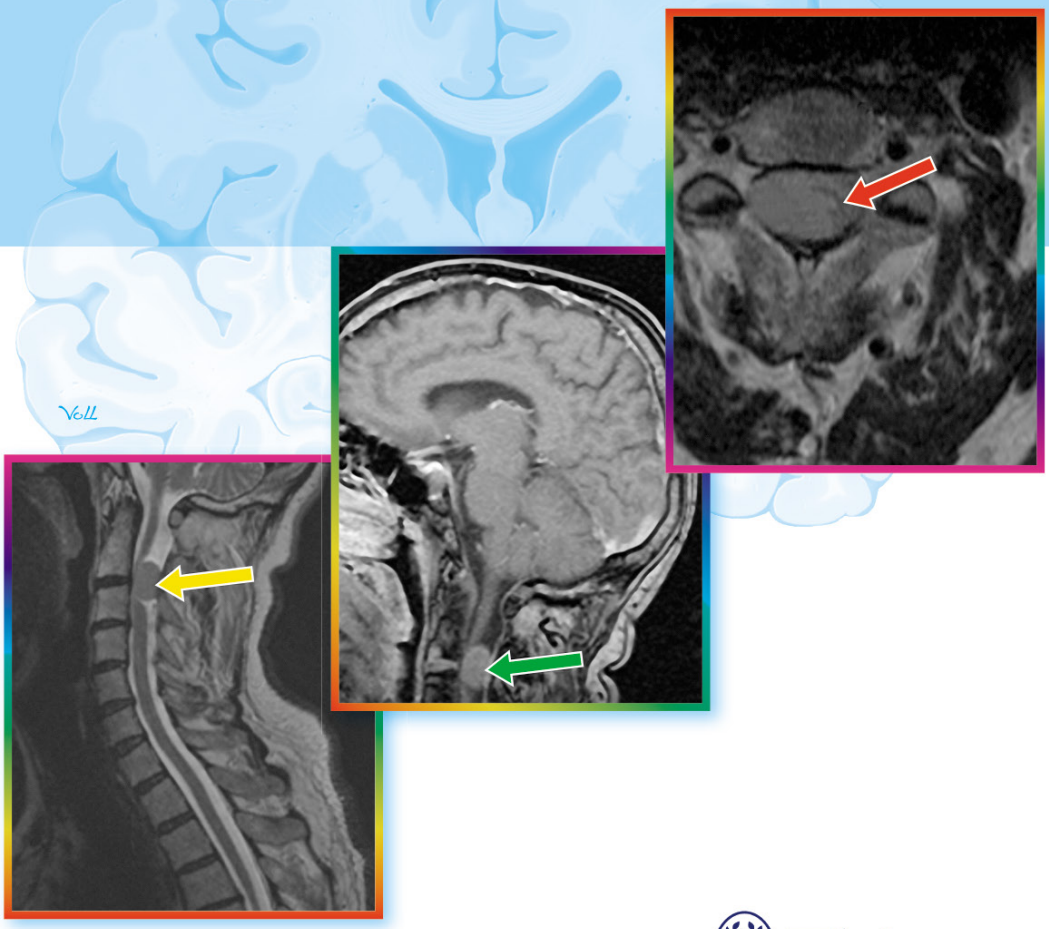

Thieme

Thieme

Bildgebende Diagnostik in Neurologie und Neurochirurgie

Interdisziplinäre methodenorientierte Fallvorstellung

Peter Berlit
Astrid Grams

2., unveränderte Auflage

267 Abbildungen
18 Tabellen

Georg Thieme Verlag
Stuttgart · New York

Bibliografische Information
der Deutschen Nationalbibliothek
Die Deutsche Nationalbibliothek verzeichnet diese Publikation in der Deutschen Nationalbibliografie; detaillierte bibliografische Daten sind im Internet über
http://dnb.d-nb.de abrufbar.

Anschriften

Prof. Dr. med. Peter Berlit
Klinik für Neurologie mit Klinischer Neurophysiologie
Alfried Krupp von Bohlen und Halbach Krankenhaus gGmbH
Alfried-Krupp-Straße 21
45131 Essen-Rüttenscheid

PD Dr. med. Astrid E. Grams
Universitätsklinikum Innsbruck
Neuroradiologie
Aichstraße 35
6020 Innsbruck
Österreich

Wichtiger Hinweis: Wie jede Wissenschaft ist die Medizin ständigen Entwicklungen unterworfen. Forschung und klinische Erfahrung erweitern unsere Erkenntnisse, insbesondere was Behandlung und medikamentöse Therapie anbelangt. Soweit in diesem Werk eine Dosierung oder eine Applikation erwähnt wird, darf der Leser zwar darauf vertrauen, dass Autoren, Herausgeber und Verlag große Sorgfalt darauf verwandt haben, dass diese Angabe **dem Wissensstand bei Fertigstellung des Werkes** entspricht.
Für Angaben über Dosierungsanweisungen und Applikationsformen kann vom Verlag jedoch keine Gewähr übernommen werden. **Jeder Benutzer ist angehalten**, durch sorgfältige Prüfung der Beipackzettel der verwendeten Präparate und gegebenenfalls nach Konsultation eines Spezialisten festzustellen, ob die dort gegebene Empfehlung für Dosierungen oder die Beachtung von Kontraindikationen gegenüber der Angabe in diesem Buch abweicht. Eine solche Prüfung ist besonders wichtig bei selten verwendeten Präparaten oder solchen, die neu auf den Markt gebracht worden sind. **Jede Dosierung oder Applikation erfolgt auf eigene Gefahr des Benutzers.** Autoren und Verlag appellieren an jeden Benutzer, ihm etwa auffallende Ungenauigkeiten dem Verlag mitzuteilen.

1. Auflage 2010

© 2016 Georg Thieme Verlag KG
Rüdigerstraße 14
70 469 Stuttgart
Deutschland
Telefon: + 49/(0)711/8931–0
Unsere Homepage: www.thieme.de

Printed in Germany

Zeichnungen: Andrea Schnitzler, Innsbruck
Umschlaggestaltung: Thieme Verlagsgruppe
Redaktion: Doris Kliem, Urbach
Satz: primustype Hurler GmbH, Notzingen
gesetzt in UltraXML
Druck: Grafisches Centrum Cuno, Calbe

ISBN 978–3-13–240615–5 1 2 3 4 5 6
eISBN (PDF) 978–3-13–240620–9

Geschützte Warennamen (Warenzeichen) werden **nicht** besonders kenntlich gemacht. Aus dem Fehlen eines solchen Hinweises kann also nicht geschlossen werden, dass es sich um einen freien Warennamen handelt.
Das Werk, einschließlich aller seiner Teile, ist urheberrechtlich geschützt. Jede Verwertung außerhalb der engen Grenzen des Urheberrechtsgesetzes ist ohne Zustimmung des Verlages unzulässig und strafbar. Das gilt insbesondere für Vervielfältigungen, Übersetzungen, Mikroverfilmungen und die Einspeicherung und Verarbeitung in elektronischen Systemen.

Geleitwort zur 1. Auflage

Peter Berlit und Astrid Grams schließen mit diesem Buch eine Marktlücke: Der Facharzt für Neurologie oder Neurochirurgie muss zwangsläufig das eine oder andere radiologisch erstellte Bild auch selber beurteilen können. Nur haben er oder sie nicht unbedingt Lust oder Zeit, die eher für Radiologen und Neuroradiologen geschriebenen Fachbücher zu wälzen, weil dort für die Zwecke des Facharztes doch zu viele seltene Krankheiten zu detailliert beschrieben werden. Ebenso benutzt auch der Neuroradiologe nicht unbedingt ein 3-bändiges Handbuch zur Neurologie zum Nachschlagen, sondern eher ein Kompendium. Und genau das soll dieses Buch leisten: Es verschafft dem Leser einen sehr guten Überblick über den Teil der Neuroradiologie, der ihm in der täglichen Praxis als Neurologe oder Neurochirurg immer wieder begegnet.

Peter Berlit ist nicht nur ein „alter Hase“ in der klinischen Neurologie, sondern gibt schon seit vielen Jahren sein Wissen didaktisch hervorragend aufbereitet in Lehrbüchern weiter. Sein Name ist Garant für den Erfolg des Buches. Astrid Grams ist eine junge, aufstrebende Neuroradiologin, die mit sichtbarem Spaß – hervorragende Abbildungen und Legenden – das Buch mitgestaltet und -geschrieben hat. Zusammengefasst: Das Thema des Buches ist schon lange überfällig gewesen und die Autorenkombination eine perfekte. Ich wünsche dem Buch einen durchschlagenden Erfolg und bin mir sicher, dass es ganz schnell zum „Handapparat“ vieler Neurologen und Neurochirurgen gehören wird.

Essen, im Frühjahr 2010 *Michael Forsting*

Vorwort zur 1. Auflage

In den meisten neurologischen und neurochirurgischen Kliniken Deutschlands findet morgens gemeinsam mit der Neuroradiologie oder Radiologie eine Besprechung statt, in der die Notfälle und Neuaufnahmen des vorausgegangenen Tages gemeinsam besprochen werden. Ausgehend von den Beschwerden des Patienten und vom klinischen Befund werden in der Notfallambulanz und im Bereitschaftsdienst häufig radiologische Untersuchungen angefordert, deren Ergebnis dann im klinischen Kontext bewertet werden muss und zu weiteren diagnostischen und therapeutischen Entscheidungen führt. Ausgehend von dieser Situation des Klinikalltags haben wir versucht, fallbezogen die Indikationen, die Interpretationen und die Wertigkeit neuroradiologischer Methoden so darzustellen, dass sich daraus Hilfen für den klinischen Alltag ableiten lassen. Bewusst wurden häufig vorkommende und klinisch relevante Krankheitsbilder gewählt.

Dass ein solches Buch nicht vollständig sein kann und darin nicht alle seltenen Differenzialdiagnosen abgehandelt werden können, liegt in der Natur der Sache. Hier sei auf Lehrbücher der Neuroradiologie verwiesen. Wir hoffen aber, dass das vorliegende Fallbuch dem angehenden Neurologen und Neurochirurgen eine klinische Entscheidungshilfe für den Berufsalltag liefert.

Frau Addicks und Frau Engeli vom Georg Thieme Verlag, Stuttgart, danken wir für die gute und effektive Zusammenarbeit, Herrn Priv.-Doz. Dr. Thomas Liebig, Neuroradiologie der TU München, für seine wertvolle Unterstützung. Für Kritik und Anregungen aus dem Leserkreis sind wir jederzeit dankbar.

Essen, im Sommer 2010 *Peter Berlit, Astrid Grams*

Abkürzungen

A

ACE	Angiotensin Converting Enzyme
ADC	Apparent Diffusion Coefficient
ANA	antinukleäre Antikörper
ANCA	antineutrophile zytoplasmatische Antikörper

B

BOLD	Blood Oxygenation Level Dependent-Effekt
BSG	Blutkörperchensenkungsgeschwindigkeit

C

CBF	zerebraler Blutfluss
CBV	zerebrales Blutvolumen
CISS	Constructive Interference in Steady State
CRP	C-reaktives Protein
CSI	Chemical Shift Imaging
CT	Computertomografie
CTA	CT-Angiografie

D

DSA	digitale Subtraktionsangiografie
DTI	Diffusion Tensor Imaging
DTPA	Diethylentriaminpentaessigsäure
DVA	Developmental Venous Anomalies
DWI	Diffusion Weighted Imaging

E

EEG	Elektroenzephalogramm
EKG	Elektrokardiogramm
EMG	Elektromyogramm

F

FLAIR	Fluid Attenuated Inversion Recovery
fMRT	funktionelle MRT

G

GFR	glomeruläre Filtrationsrate
GRE	Gradientenechosequenzen

H

HAART	hochaktive antiretrovirale Therapie
HE	Hounsfield-Einheit
HIV	Human Immunodeficiency Virus
HMSN	hereditäre motorisch-sensible Neuropathie

I

In	Indium
INR	International normalized Ratio
IR	Inversion Recovery
IRIS	Immune Reconstitution Inflammatory Syndrom
i. v.	intravenös

L

LDL	Low Density Lipoprotein

M

MCV	mittleres korpuskuläres Volumen
MPC	maximale Gewebekonzentration
MPRAGE	Magnetization Prepared Rapid-Acquired Gradient Echoes
MRA	MR-Angiografie
MRC	Medical Research Council-Skala
MRT	Magnetresonanztomografie
MTT	Mean Transit Time

N

NaCl	Kochsalz

P

PCR	Polymerase Chain Reaction
PD	protonendichtegewichtet
PET	Positronenemissionstomografie
Ppm	Parts per Million
PRES	posteriores reversibles Enzephalopathiesyndrom
PTA	perkutane transluminale Angioplastie
PWI	perfusionsgewichtete MRT

S

SAE	subkortikale arteriosklerotische Enzephalopathie
SE	Spin Echo
STIR	Short Time Inversion Recovery
SVS	Single Voxel-Spektroskopie

T

TE	Echozeit
TI	Inversionszeit
TOF	Time of Flight
tpA	Tissue-plasminogen Aktivator
TR	Repetitionszeit
TTP	Time to Peak

V

VLDL	Very Low Density Lipoprotein
VOI	Volume of Interest

Z

ZNS	zentrales Nervensystem

Inhaltsverzeichnis

I Neuroradiologische Untersuchungstechniken

1 Computertomografie ... 3

1.1 Technische Grundlagen ... 3
1.2 Bildbeurteilung ... 4
1.3 CT-Kontrastmittel ... 5
1.4 Anwendungsgebiete ... 5
Natives CT ... 5
Kontrastmittelgestützte CT-Angiografie (CTA), CT-Perfusion, Postmyelo-CT ... 6
Literatur ... 6

2 Magnetresonanztomografie ... 7

2.1 Technische Grundlagen ... 7
2.2 MR-Kontrastmittel ... 8
2.3 Sequenzen ... 9
Basispulssequenzen ... 9
T1-, T2- und PD-gewichtete Sequenzen ... 9
2.4 Anwendungsgebiete ... 10
MR-Angiografie (MRA) ... 10
Diffusionsgewichtete MRT (DWI) ... 11
Diffusion Tensor Imaging (DTI) ... 12
Perfusionsgewichtete MRT (PWI) ... 13
Funktionelle MRT (fMRT) ... 14
MR-Spektroskopie ... 14
Literatur ... 16

3 Anatomische Normalbefunde ... 17

3.1 Schädel ... 17
3.2 Wirbelsäule ... 25

II Spezielle Fälle

4 Schlaganfall ... 31

4.1 Ischämischer Infarkt der A. cerebri media ... 31
Literatur ... 33
4.2 Riesenzellarteriitis ... 34
Literatur ... 36
4.3 Hirnstammischämie mit Wallenberg-Syndrom ... 36
Literatur ... 38
4.4 Basilaristhrombose ... 39
Literatur ... 40
4.5 Kavernom ... 41
Literatur ... 43
4.6 Hypertensive intrazerebrale Blutung ... 43
Literatur ... 45
4.7 Atypische intrazerebrale Blutung bei Amyloidangiopathie ... 45
Literatur ... 47
4.8 Posteriores reversibles Enzephalopathiesyndrom (PRES) ... 48
Literatur ... 49

5 Demenz ... 51

5.1 Morbus Alzheimer ... 51
Literatur ... 53
5.2 Subkortikale arteriosklerotische Enzephalopathie (SAE) ... 53
Literatur ... 55
5.3 Frontotemporale Demenz ... 55
Literatur ... 57
5.4 Chronisch-subdurales Hämatom ... 57
Literatur ... 59
5.5 Creutzfeld-Jakob-Erkrankung ... 59
Literatur ... 61
5.6 Hepatische Enzephalopathie ... 61
Literatur ... 63

6 Epilepsien ... 65

6.1 Von-Hippel-Lindau-Syndrom ... 65
Literatur ... 66
6.2 Kortikale Heterotopie ... 67
Literatur ... 68
6.3 Hippokampussklerose ... 68
Literatur ... 70
6.4 Transitorische globale Amnesie ... 71
Literatur ... 72

6.5 **Zentrale pontine Myelinolyse** 73
Literatur 75

7 Gangstörung 77

7.1 **Normaldruckhydrozephalus** 77
Literatur 79
7.2 **Morbus Parkinson** 79
Literatur 81
7.3 **Alkoholinduzierte zerebelläre Atrophie** 81
Literatur 83
7.4 **Dandy-Walker-Spektrum** 84
Literatur 85

8 Kopfschmerzen 87

8.1 **Aneurysmatische Subarachnoidalblutung** 87
Literatur 89
8.2 **Dissektion der A. vertebralis** 90
Literatur 92
8.3 **Sinusvenenthrombose** 92
Literatur 95
8.4 **Pseudotumor cerebri** 95
Literatur 97
8.5 **Liquorunterdrucksyndrom mit Liquorfistel** 97
Literatur 99
8.6 **Epidurales Hämatom** 100
Literatur 101
8.7 **Trigeminusneuralgie** 101
Literatur 102
8.8 **Schädel-Hirn-Trauma** 104
Literatur 106
8.9 **Tolosa-Hunt-Syndrom** 106
Literatur 108
8.10 **Intrakranielle neurenterische Zyste** 108
Literatur 109

9 Rückenmarkserkrankungen 111

9.1 **Spinales Meningeom** 111
Literatur 112
9.2 **Spinales epidurales Hämatom** 113
Literatur 115
9.3 **Arnold-Chiari-Malformation Typ I/ Syringomyelie** 115
Literatur 117
9.4 **Zervikale Myelopathie durch Spinalkanalstenose** 117
Literatur 119
9.5 **Funikuläre Myelose** 120
Literatur 122
9.6 **Neuromyelitis optica (Devic-Syndrom)** 123
Literatur 125
9.7 **Spondylodiszitis mit paraspinalem Abszess** 125
Literatur 127

10 Entzündliche Erkrankungen des zentralen Nervensystems 129

10.1 **Tuberkulöse Meningitis** 129
Literatur 131
10.2 **Herpes-Enzephalitis** 131
Literatur 133
10.3 **Bakterielle Meningitis** 133
Literatur 135
10.4 **Multiple Sklerose** 135
Literatur 138
10.5 **Zerebraler Abszess** 140
Literatur 142
10.6 **Toxoplasmose** 143
Literatur 144
10.7 **Progressive multifokale Leukenzephalopathie (PML)** 145
Literatur 146
10.8 **Rasmussen-Enzephalitis** 147
Literatur 149
10.9 **Zerebrale Vaskulitis** 149
Literatur 151
10.10 **Limbische Enzephalitis** 152
Literatur 153
10.11 **Neurosarkoidose** 154
Literatur 156
10.12 **Morbus Behçet** 156
Literatur 158

11 Hirntumoren 159

11.1 **Glioblastom** 159
Literatur 161
11.2 **Vestibularisschwannom** 161
Literatur 163
11.3 **Zerebrale Metastasen eines malignen Melanoms** 163
Literatur 164
11.4 **Primäres ZNS-Lymphom** 165
Literatur 166
11.5 **Meningeom** 167
Literatur 168
11.6 **Plexus-choroideus-Papillom** 169
Literatur 170
11.7 **Arteriovenöse Malformation (AVM)** 171
Literatur 173
11.8 **Epidermoidzyste** 173
Literatur 174

12 Periphere Neurologie 175
12.1 Bandscheibenvorfall 175
Literatur 177
12.2 Lumbale Spinalkanalstenose 178
Literatur 179
12.3 Retroperitoneales Hämatom 180
Literatur 181
12.4 Fibrom mit Meralgie 182
Literatur 183
12.5 Myositis 183
Literatur 185

Sachverzeichnis 187

I Neuroradiologische Untersuchungstechniken

1 Computertomografie

1.1 Technische Grundlagen

Mit der Computertomografie (CT) werden transversale Schnittbilder erzeugt, indem die Schwächung von Röntgenstrahlen durch den Körper des Patienten aus verschiedenen Richtungen gemessen wird. Bei neueren Geräten rotiert dabei die Röntgenröhre um den Patienten. Kreisförmig angebrachte Detektoren messen die Intensitätsunterschiede der Strahlen nach dem Durchtritt durch den Körper des Patienten aus verschiedenen Richtungen (Abb. 1.**1**). Bei modernen Geräten sind mehrere Detektorzeilen nebeneinander angeordnet (sog. Multislice-CT), was die Untersuchungszeit verkürzt.

Zu Beginn der Untersuchung wird zunächst ein Topogramm angefertigt, auf dem die Schichtebenen geplant werden. Die CT kann in Einzelschichttechnik oder als Spiral-CT durchgeführt werden. Bei der Einzelschichttechnik kreisen Röhre und Detektoren mit einer bestimmten Schichtdicke um den Patienten; danach wird der Patient um eine Schicht weiter durch das Gehäuse (Gantry) geschoben, bevor die nächste Schicht aufgenommen wird. Bei neueren Geräten wird meist die Spiral-CT-Technik angewendet. Hierbei wird der Patiententisch kontinuierlich durch die Gantry geschoben, während sich die Röntgenröhre um den Patienten dreht; dabei wird ein lückenloser sog. Volumendatensatz aufgenommen.

Aus den Messdaten werden örtliche Strahlenabsorptionswerte errechnet, die in Grauwerten dargestellt werden können. Dabei wird meist eine Matrix von 256 × 256 oder 512 × 512 Pixeln (quadratische Bildelemente) erstellt. Da immer eine bestimmte Schichtdicke aufgenommen wird, spricht man von Voxeln (Volumenelementen). Bei der Spiral-CT werden Voxel mit identischen Kantenlängen, sog. isotrope Voxel, akquiriert. Daraus können sog. multiplanare Rekonstruktionen in allen Raumebenen und verschiedenen Schichtdicken oder Oberflächenrekonstruktionen errechnet werden.

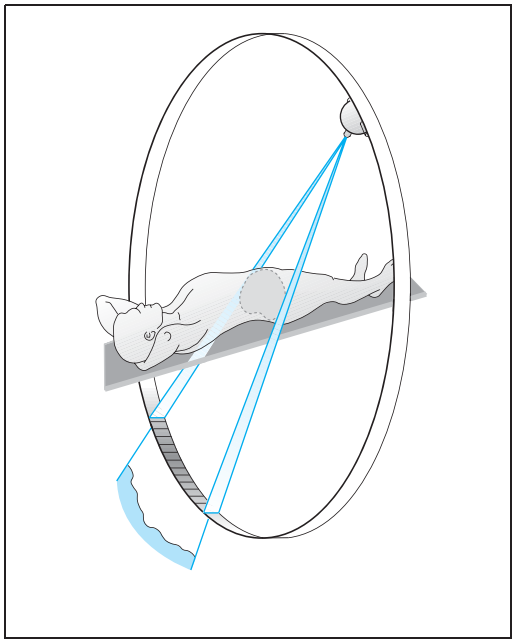

Abb. 1.**1** Prinzip der CT-Abtastung (Quelle: Prokop et al. 2006).

1.2 Bildbeurteilung

Die sog. Hounsfield-Einheit (HE) ist ein Maß für die Schwächung der Röntgenstrahlen durch bestimmte Gewebe (Tab. 1.**1**). Diese berechnet sich aus dem Schwächungskoeffizienten µ eines Gewebes, bezogen auf den Schwächungskoeffizienten von Wasser.

$$HE = \frac{\mu_{Gewebe} - \mu_{Wasser}}{\mu_{Wasser}} \cdot 1000$$

Die Dichtewerte werden als Graustufen dargestellt. Da das menschliche Auge nur ca. 20–50 Graustufen differenzieren kann, wird die sog. Fenstertechnik angewendet. Hierbei werden die abgebildeten HE so gewählt, dass die Strukturen in dem abgebildeten Organsystem gut voneinander differenziert werden können. Der mittlere Dichtewert liegt dabei nahe an dem Dichtebereich des abzubildenden Gewebes. Die Breite des Fensters ist verantwortlich für den Kontrast des Bildes. In der Neuroradiologie sind insbesondere das Hirn- und das Knochenfenster von Bedeutung. Das Hirnfenster sollte eine Breite von etwa 80–100 HE, das Knochenfenster einen Bereich zwischen -1500 und 2500 HE umfassen (Abb. 1.**2 a** u. **b**).

Tab. 1.**1** Hounsfield-Werte für verschiedene Gewebe.

Gewebe	HE
Luft	-1000
Fett	-90
Wasser/Liquor	0
Gehirn (weiße Substanz)	30–35
Gehirn (graue Substanz)	40–45
Blut	50–80
Knochen (Spongiosa)	100–300
Knochen (Kompakta)	300–1000

Die morphologische Dichte des abgebildeten Gewebes wird als iso- bzw. hyper- oder hypodens zu einem Bezugsgewebe beschrieben. Als Bezugsgewebe kann, je nach zu beurteilendem Organsystem, Wasser (Liquor) oder das Gehirn verwendet werden.

Innerhalb eines Voxels werden die Dichtewerte gemittelt, so dass es insbesondere in Arealen mit großen Dichtesprüngen (z. B. zwischen Knochen und Weichteilen) zu einer Verfälschung der „wahren“ Dichte kommt, was als Partialvolumeneffekt bezeichnet wird. Dieser kommt insbesondere an der Schädelbasis als sog. Aufhärtungsartefakte zum Tragen, die zu einer erschwerten Bildinterpretation führen.

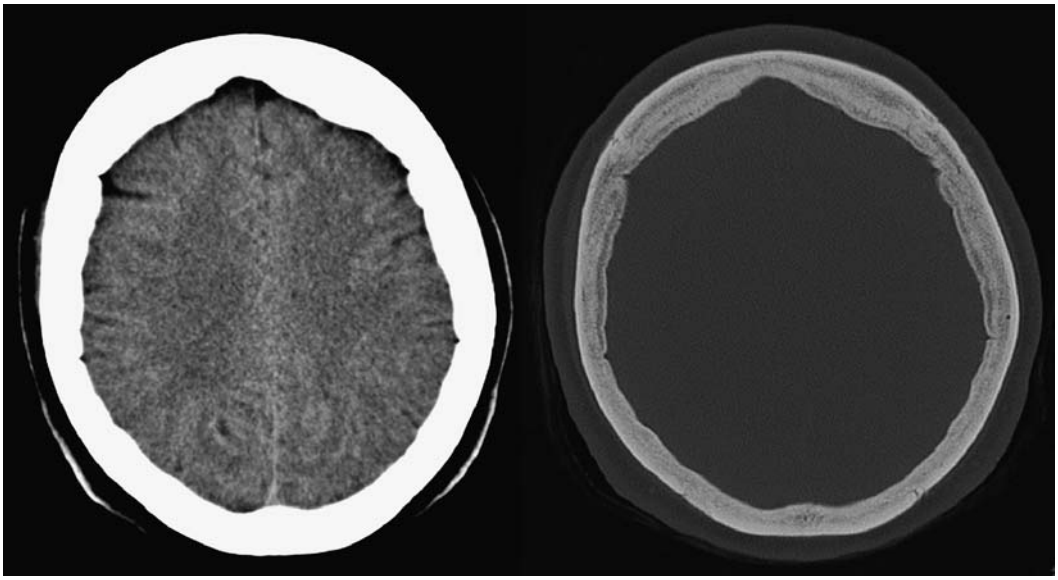

a b

Abb. 1.**2a** u. **b** CT des Schädels bzw. Gehirns im Weichteil- (**a**) und im Knochenfenster (**b**).

1.3 CT-Kontrastmittel

Durch die Gabe von jodhaltigem Kontrastmittel werden die Röntgenstrahlen zusätzlich geschwächt, wodurch ein Kontrast zwischen unterschiedlich kontrastmittelanreichernden Geweben erzeugt wird.

Bei der Gabe von jodhaltigem Kontrastmittel kommt es in seltenen Fällen zu Übelkeit bzw. Erbrechen oder allergischen Reaktionen unterschiedlichen Ausmaßes. Daher sollten Komplikationen bei früheren Kontrastmittelgaben vor der Untersuchung erfragt werden. Bei früherer leichter allergischer Reaktion im Rahmen einer Kontrastmittelgabe sollte eine Prämedikation mit H_1- und H_2-Blockern 10 min vor der geplanten Untersuchung erfolgen. Bei einer stattgehabten schweren allergischen Reaktion ist eine Kontrastmittelgabe grundsätzlich kontraindiziert und sollte nur bei vitaler Indikation unter strenger Indikationsstellung und in Anästhesiebereitschaft erfolgen.

Bei Patienten mit einer manifesten Hyperthyreose ist die Gabe von jodhaltigem Kontrastmittel absolut kontraindiziert. Bei einer latenten Hyperthyreose, wie sie bei Morbus Basedow oder einer Knotenstruma vorliegen kann, besteht ebenfalls das Risiko einer thyreotoxischen Krise nach Kontrastmittelgabe. Hier sollte eine Kontrastmittelgabe nur nach strenger Indikationsstellung erfolgen; es wird eine Prophylaxe mit Thyreostatika empfohlen (Tab. 1.**2**).

Bei einer geplanten Radiojodtherapie darf keine Gabe von jodhaltigem Kontrastmittel erfolgen, da davon die Jodaufnahme durch die Schilddrüse abgesättigt wird.

Zusätzlich sollte vor einer elektiven Kontrastmittelgabe die Nierenfunktion bekannt sein, da es bei eingeschränkter Nierenfunktion zu einem Nierenversagen, hervorgerufen durch das Kontrastmittel, kommen kann. Bei Patienten mit einer Niereninsuffizienz im Stadium 3 (glomeruläre Filtrationsrate [GFR]: 30–60 ml/min) muss eine ausreichende orale Flüssigkeitszufuhr gewährleistet sein (ca. 1 l Mineralwasser); in den Stadien 4 und 5 (GFR: > 30 ml/min) darf eine Kontrastmittelgabe nur nach strenger Indikationsstellung durchgeführt werden. In jedem Fall sollte eine i. v. Flüssigkeitsgabe von je 2 l NaCl im Zeitraum von 12 h vor und 12 h nach der Untersuchung erfolgen, und es sollten keine Diuretika oder nephrotoxischen Medikamente verabreicht werden.

Bei Diabetikern mit Biguanidtherapie (Metformin) können jodhaltige Kontrastmittel eine Laktatazidose oder eine Nierenfunktionsstörung verursachen. Hier wird empfohlen, bei Patienten mit normaler Nierenfunktion das Medikament bis 48 h nach der Untersuchung abzusetzen; bei eingeschränkter Nierenfunktion (ab Stadium 3) sollte ein Absetzen bereits 48 h vor der Untersuchung (und zusätzlich bis 48 h danach) erfolgen.

Tab. 1.**2** Schema der Thyreostatikaprophylaxe.

Zeitpunkt vor/nach Kontrastmittelgabe	Empfohlene Irenatdosierung
2–4 h vorher	25 Tropfen
2–4 h nachher	25 Tropfen
bis 7 Tage nachher	3 × 15 Tropfen

1.4 Anwendungsgebiete

Natives CT

Die CT ist der MRT in der Diagnostik knöcherner Läsionen des Schädels, insbesondere von Frakturen, und in der Darstellung hyperakuter Blutungen überlegen. Außerdem können intrakranielle Prozesse, die akuten Handlungsbedarf nach sich ziehen, wie eine drohende Einklemmung oder ein Liquoraufstau, dargestellt werden. Aufgrund der Kostengünstigkeit, der meist schnellen Verfügbarkeit und der kurzen Untersuchungsdauer wird die CT häufig in der neuroradiologischen Notfalldiagnostik und in der Intensivmedizin eingesetzt. Bei Patienten mit Kontraindikationen gegen eine MRT-Untersuchung, wie z. B. bei Trägern von Herzschrittmachern oder Defibrillatoren, ist die CT (ggf. mit Kontrastmittelgabe) die Alternative der Wahl.

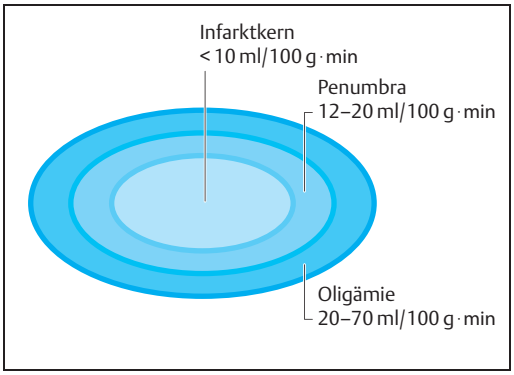

Abb. 1.**3** Penumbramodell der akuten zerebralen Ischämie. Der Infarktkern ist irreversibel geschädigt; das Gewebe der Penumbra ist funktionell geschädigt, strukturell aber noch intakt. Das Gewebe in der Zone der Oligämie ist sowohl funktionell als auch strukturell intakt.

Kontrastmittelgestützte CT-Angiografie (CTA), CT-Perfusion, Postmyelo-CT

Nach Kontrastmittelgabe können stark durchblutete Tumoren, Gefäßmalformationen sowie Störungen der Blut-Hirn-Schranke, wie sie bei entzündlichen Prozessen vorliegen können, nachgewiesen werden.

Mit arteriellen oder venösen Angiografien (CTA) können Gefäßabbrüche, Thrombosierungen oder Stenosierungen dargestellt werden. Diese Techniken werden häufig in der Diagnostik akuter Schlaganfälle eingesetzt.

Mit CT-Perfusionsuntersuchungen wird das An- und Abfluten von Kontrastmittel und somit die Durchblutung eines Organs gemessen. Diese Technik wird in der Neuroradiologie bei der Diagnostik akuter Schlaganfälle angewendet. Bei regionalen Blutflüssen zwischen 12 und 20 ml/100 g · min ist das betroffene Hirnareal zwar funktionell beeinträchtigt, strukturell aber noch intakt, sodass die Schädigung prinzipiell reversibel ist. Dieses hochgradig gefährdete Hirngewebe wird als Penumbra oder als „Tissue at Risk“ bezeichnet. Unter dem kritischen Wert von 10 ml/100 g · min droht eine Infarzierung und somit eine irreversible Schädigung des betroffenen Gebiets. Dabei dient ein „Mismatch“ zwischen zerebralem Blutvolumen (CBV) und zerebralem Blutfluss (CBF) der Differenzierung zwischen dem irreversibel geschädigten Infarktkern und dem potenziell rettbaren Gewebe (Abb. 1.**3**). In irreversibel geschädigtem infarziertem Gewebe sind sowohl zerebrales Blutvolumen als auch zerebraler Blutfluss erniedrigt, wohingegen in potenziell reversiblen Infarktarealen ein Abfall des zerebralen Blutflusses, nicht aber des zerebralen Blutvolumens nachzuweisen ist. Diese Information kann eine wichtige Entscheidungshilfe zur Indikationsstellung eines lokalen Rekanalisationsversuchs sein.

Bei der Myelografie wird intrathekal jodhaltiges Kontrastmittel verabreicht, wodurch eine Kontrastierung zwischen den spinalen Liquorräumen und dem umgebenden Gewebe erzeugt wird. Zusätzlich zu konventionellen Röntgenaufnahmen wird meist ein Postmyelo-CT angefertigt. Damit können raumfordernde Prozesse mit Auswirkungen auf das Myelon, den Duralsack oder die proximalen Spinalnerven nachgewiesen werden. Außerdem wird dieses Verfahren zum Nachweis von Liquorlecks bzw. -fisteln bei Liquorverlustsyndromen angewendet.

Literatur

Barrett BJ, Carlisle EJ. Metaanalysis of the relative nephrotoxicity of high- and low-osmolality iodinated contrast media. Radiology 1993; 188(1): 171–178

Eibel R, Türk T, Kulinna C et al. Value of multiplanar reformations (MPR) in multi-slice spiral CT of the lung. Rofo 2001; 173(1): 57–64

Hehrmann R, Klein D, Mayer D et al. Risk of hyperthyroidism in examinations with contrast media. Aktuelle Radiol 1996; 6(5): 243–248 (review)

Kahlon P, McCullough K, Gazelle GS. Enhancing patient safety: standardization of CT contrast media practices. J Am Coll Radiol 2009; 6(8): 562–566

Kalender WA. Principles and applications of spiral CT. Nucl Med Biol 1994; 21(5): 693–699

McCartney MM, Gilbert FJ, Murchison LE et al. Metformin and contrast media – a dangerous combination? Clin Radiol 1999; 54(1): 29–33 (review)

Murphy BD, Fox AJ, Lee DH et al. White matter thresholds for ischemic penumbra and infarct core in patients with acute stroke: CT perfusion study. Radiology 2008; 247(3): 818–825

Ohnesorge B, Flohr T, Schaller S et al. The technical bases and uses of multi-slice CT. Radiologe 1999; 39(11): 923–931 (review)

Prokop M, Galanski M, Schaefer-Prokop C, van der Molen AJ, Hrsg. Ganzkörper-Computertomographie. 2. Aufl. Stuttgart: Thieme; 2006

Widmark JM. Imaging-related medications: a class overview. Proc (Bayl Univ Med Cent) 2007; 20(4): 408–417

2 Magnetresonanztomografie

2.1 Technische Grundlagen

Bei der Magnetresonanz- oder Kernspintomografie (MRT) werden Schnittbilder in beliebigen Raumebenen erzeugt. Das dafür notwendige Magnetfeld wird durch sog. supraleitende Magnete erzeugt. Es wird durch ein Kühlsystem mit flüssigem Helium konstant gehalten.

Das Phänomen der Magnetresonanz kann nur bei Atomkernen mit ungerader Nukleonenzahl genutzt werden. Das häufigste Molekül im menschlichen Körper, das diese Voraussetzung erfüllt, ist Wasserstoff (H^+). Protonen besitzen einen Eigendrehimpuls (Spin) um die eigene Achse, was dazu führt, dass jedes Proton einen magnetischen Dipol aufweist.

Zum Verständnis der MRT sind folgende Begriffe wichtig:

- *Präzession:* Im menschlichen Körper sind die magnetischen Dipole ungeordnet. In einem starken äußeren Magnetfeld richten sie sich entlang den Feldlinien dieses Magnetfelds aus. Dabei können sie in paralleler oder in antiparalleler Ausrichtung angeordnet sein, wobei die Mehrzahl der Protonen die energetisch günstigere, parallele Lage einnimmt. Dadurch entsteht eine Nettomagnetisierung entlang der Längsachse (z-Achse) des Magnetfelds, um die sich die Atomkerne wie ein Kreisel bewegen, was als Präzession bezeichnet wird (Abb. 2.**1**). Die Präzessionsfrequenz (auch Larmor-Frequenz genannt) hängt von einer stoffspezifischen Konstante (γ) und der Stärke des äußeren Magnetfelds (B_0) ab. Für Protonen beträgt sie 42 MHz für 1 Tesla. Die Larmor-Frequenz ω_0 berechnet sich nach der Formel:

$$\omega_0 = \gamma \cdot B_0$$

- *Resonanz:* Ein Hochfrequenzimpuls gleicher Frequenz, welcher auf die Protonen eingestrahlt wird, regt diese an. Dies wird als Resonanz bezeichnet. Dabei wird die Magnetisierung der Spins aus der z-Ebene in die x-y-Ebene umgeklappt, wodurch die sog. Transversalmagnetisierung entsteht. Zusätzlich werden die Protonen synchronisiert und laufen in „Phase“.
- *Flip-Winkel:* Der Grad der Auslenkung durch den Hochfrequenzimpuls wird als Flip-Winkel bezeichnet.
- *Longitudinalrelaxation:* Nach Abschalten des Hochfrequenzimpulses nimmt die Longitudinalmagnetisierung wieder zu. Dies wird Longitudinalrelaxation genannt.
- *K-Raum:* Spulensysteme, angepasst an die zu untersuchende Körperregion, dienen dem Aussenden der Hochfrequenzimpulse und dem Signalempfang. Die gemessenen Daten liegen zunächst im sog. K-Raum vor, einem mathematischen Datenraum; über die sog. Fourier-Transformation werden daraus die Bilddaten gewonnen.
- *T1-Zeit:* Die Zeit, die die Longitudinalmagnetisierung braucht, um wieder ihren Ausgangswert zu erreichen, ist die T1-Zeit.
- *T2-Zeit:* Nach Abschalten des Hochfrequenzimpulses dephasieren die Protonen, und die Transversalmagnetisierung nimmt ab, was als transversale Relaxation bezeichnet wird. Die Zeit, die die Transversalmagnetisierung benötigt, um sich abzubauen, wird T2-Zeit genannt. T1 dauert dabei länger als T2.
- *T2*-Zeit:* Als T2*-Effekte bezeichnet man Inhomogenitäten des äußeren Magnetfelds, die durch das Gerät selbst oder den Patienten entstehen (z. B. durch Eisenpartikel) und eine zusätzliche Dephasierung hervorrufen. Die T2*-Zeit ist kürzer als die T2-Zeit.
- *Repetitionszeit (TR):* Zeit zwischen 2 Hochfrequenzimpulsen.
- *Echozeit (TE):* Diese beschreibt die Zeit zwischen Einstrahlen des Hochfrequenzimpulses und dem Signalempfang.

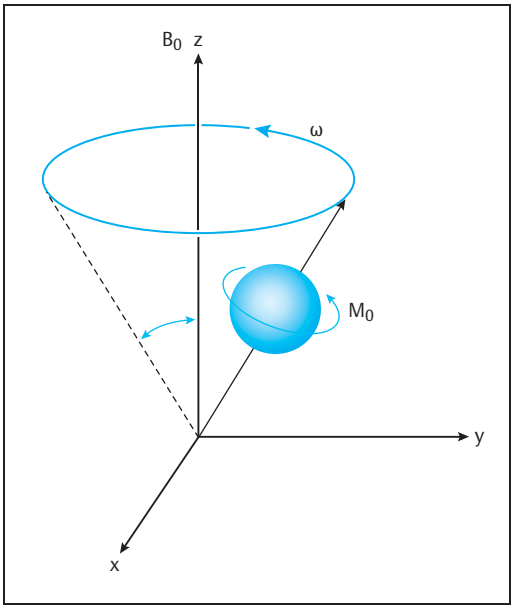

Abb. 2.**1** Präzession des magnetischen Moments M_0 um die Achse des äußeren Magnetfelds B_0 mit der Präzessionsfrequenz ω (Quelle: Jansen et al. 2008).

Zur Ortskodierung werden zusätzlich zum äußeren Magnetfeld mithilfe von Gradientenspulen geringe Magnetfelder in allen 3 Raumrichtungen geschaltet (Schichtwahl-, Phasenkodier- und Frequenzgradient), sodass in jedem Punkt des Messvolumens eine gering andere Feldstärke vorliegt.

2.2 MR-Kontrastmittel

Am häufigsten werden paramagnetische Kontrastmittel eingesetzt, die sich im extrazellulären Raum verteilen. Diese Metallionenlösungen (z. B. Gadoliniumchelate) besitzen ungepaarte Elektronen und weisen dadurch ein magnetisches Moment auf. Diese magnetischen Momente richten sich in einem starken Magnetfeld größtenteils in z-Richtung aus, wodurch eine positive Magnetisierung entsteht, die zu einer Verkürzung der T1- und der T2*-Zeit führt. Bei Patienten mit einer Niereninsuffizienz besteht die Gefahr des Auftretens einer nephrogenen systemischen Fibrose nach der Gabe von linear strukturierten, gadoliniumhaltigen Kontrastmitteln (Omniscan, Magnevist). Bei niereninsuffizienten Patienten sollten deshalb nur sog. makrozyklische Gadoliniumpräparate (Gadovist, Dotarem, ProHance) verwendet werden, bei welchen bisher nach einmaliger Gabe keine Fälle von nephrogener systemischer Fibrose bekannt sind. Dennoch sollte ab dem Stadium 4 eine Kontrastmittelgabe nur nach strenger Indikationsstellung erfolgen. Bei dialysepflichtigen Patienten sollten zusätzlich vor und nach der Untersuchung Dialysen durchgeführt werden.