Expertise Orthopädie und Unfallchirurgie

Schulter

Online-Version in der eRef

Herausgegeben von
Markus Scheibel
Ulrich Brunner



Thieme

Thieme

Expertise Orthopädie und Unfallchirurgie

Schulter

Herausgegeben von
Markus Scheibel, Ulrich Brunner

Mit Beiträgen von

Jens D. Agneskirchner
Jürgen Birnbaum
Thomas Dirk Böhm
Ulrich Brunner
Stefan Buchmann
Yan Chevalier
Florian Freislederer
Christian Gerhardt
Frank Gohlke
Stefan Greiner
Alexandra Grob
Sandra Häberle
Malte Holschen
Robert Hudek
Andreas B. Imhoff
Steffen Jehmlich
Philip Kasten
J. Christoph Katthagen
Maximilian Kerschbaum
Jörn Kircher
Natascha Kraus
David Krüger
Lars-Johannes Lehmann
Dennis Liem
Helmut Lill
Dirk Maier
Bettina Mauch
Frieder Mauch
Marvin Minkus
Philipp Moroder
Peter Müller
Peter Ogon
Thilo Patzer
Stephan Pauly
Matthias Pietschmann
Florian Pohlig
Patric Raiss
Michael J. Raschke
Seraina Schmid-Vital
Carolin Rickert
Olaf Rolf
Markus Scheibel
Benedikt Schliemann
Markus Schnell
Dominik Seybold
Tomas Smith
Thomas Stein
Thomas Tischer
Christine Voigt
Rüdiger von Eisen-hart-Rothe
Andrea Weckesser
Mathias Wellmann
Andreas Werner
Birgit Werner †
Ernst Wiedemann
Felix Zeifang

816 Abbildungen

Empfohlen von der DVSE und der AGA

Georg Thieme Verlag
Stuttgart • New York

Impressum

Bibliografische Information der Deutschen Nationalbibliothek
Die Deutsche Nationalbibliothek verzeichnet diese Publikation in der Deutschen Nationalbibliografie; detaillierte bibliografische Daten sind im Internet über http://dnb.d-nb.de abrufbar.

Ihre Meinung ist uns wichtig! Bitte schreiben Sie uns unter:
www.thieme.de/service/feedback.html

Wichtiger Hinweis: Wie jede Wissenschaft ist die Medizin ständigen Entwicklungen unterworfen. Forschung und klinische Erfahrung erweitern unsere Erkenntnisse, insbesondere was Behandlung und medikamentöse Therapie anbelangt. Soweit in diesem Werk eine Dosierung oder eine Applikation erwähnt wird, darf der Leser zwar darauf vertrauen, dass Autoren, Herausgeber und Verlag große Sorgfalt darauf verwandt haben, dass diese Angabe **dem Wissensstand bei Fertigstellung des Werkes** entspricht.
Für Angaben über Dosierungsanweisungen und Applikationsformen kann vom Verlag jedoch keine Gewähr übernommen werden. **Jeder Benutzer ist angehalten**, durch sorgfältige Prüfung der Beipackzettel der verwendeten Präparate und gegebenenfalls nach Konsultation eines Spezialisten festzustellen, ob die dort gegebene Empfehlung für Dosierungen oder die Beachtung von Kontraindikationen gegenüber der Angabe in diesem Buch abweicht. Eine solche Prüfung ist besonders wichtig bei selten verwendeten Präparaten oder solchen, die neu auf den Markt gebracht worden sind. **Jede Dosierung oder Applikation erfolgt auf eigene Gefahr des Benutzers.** Autoren und Verlag appellieren an jeden Benutzer, ihm etwa auffallende Ungenauigkeiten dem Verlag mitzuteilen.

© 2021. Thieme. All rights reserved.
Georg Thieme Verlag KG
Rüdigerstr. 14, 70469 Stuttgart, Germany
www.thieme.de

Printed in Germany

Redaktion: Katharina Georgi-Hellriegel, Stuttgart
Zeichnungen: Holger Vanselow, Stuttgart
Mit Übernahmen aus: Schünke M, Schulte E, Schumacher U. Prometheus. LernAtlas der Anatomie. Illustrationen von M. Voll und K. Wesker. Stuttgart: Thieme.
Umschlaggestaltung: © Thieme
Umschlagfoto: © Orkidia/stock.adobe.com
Satz: L42 AG, Berlin; gesetzt aus: PTC APP
Druck: Aumüller Druck GmbH & Co. KG, Regensburg

DOI 10.1055/b-004-132228

ISBN 978-3-13-200191-6 1 2 3 4 5 6

Auch erhältlich als E-Book:
eISBN (PDF) 978-3-13-200281-4
eISBN (epub) 978-3-13-200291-3

Geschützte Warennamen (Warenzeichen ®) werden nicht immer besonders kenntlich gemacht. Aus dem Fehlen eines solchen Hinweises kann also nicht geschlossen werden, dass es sich um einen freien Warennamen handelt.
Das Werk, einschließlich aller seiner Teile, ist urheberrechtlich geschützt. Jede Verwendung außerhalb der engen Grenzen des Urheberrechtsgesetzes ist ohne Zustimmung des Verlages unzulässig und strafbar. Das gilt insbesondere für Vervielfältigungen, Übersetzungen, Mikroverfilmungen oder die Einspeicherung und Verarbeitung in elektronischen Systemen.
Die abgebildeten Personen haben in keiner Weise etwas mit der Krankheit zu tun.
Wo datenschutzrechtlich erforderlich, wurden die Namen und weitere Daten von Personen redaktionell verändert (Tarnnamen). Dies ist grundsätzlich der Fall bei Patienten, ihren Angehörigen und Freunden, z. T. auch bei weiteren Personen, die z. B. in die Behandlung von Patienten eingebunden sind.

Vorwort

Warum braucht es noch ein Lehrbuch zur Schulterchirurgie?

Die Deutsche Vereinigung für Schulter- und Ellenbogenchirurgie (DVSE) e.V. ist mit über 1000 Mitgliedern eine starke Gemeinschaft von Orthopäden und Unfallchirurgen, die sich speziell mit diesem komplexen System aus verschiedenen Gelenken beschäftigen, täglich konservative und operative Indikationen stellen und Patienten behandeln. Es liegt daher nahe, aus dieser Gemeinschaft heraus einen aktuellen Leitfaden zur Schulterchirurgie herauszubringen, der die große klinische Erfahrung der Autoren widerspiegeln wird.

Im Allgemeinen Teil werden die Grundlagen von der Anatomie, der Biomechanik und der klinischen und bildgebenden Diagnostik dargestellt. Im Speziellen Teil werden die verschiedenen Verletzungen und Krankheitsbilder bearbeitet. Die Kapitel sind gegliedert nach Epidemiologie, Pathogenese und Bedeutung, Indikation, Aspekte der konservativen und operativen Versorgung sowie den Techniken der konservativen und operativen Behandlung. Ebenso sind dann die Nachbehandlung, Ergebnisse und Komplikationen sowie aktuelle Literatur erwähnt. Damit sollte eine umfassende Aufarbeitung nach neuesten Methoden und Erkenntnissen gelingen, geprägt durch die große Erfahrung der Autoren.

In einem Gebiet, das von einer exponenziell wachsenden Flut von Publikationen geprägt ist, soll das vorliegende Werk Standards beschreiben und Sicherheit gewähren, sowohl für Kolleginnen und Kollegen in Weiterbildung als auch für Fachärztinnen und -ärzte auf dem Weg zur Spezialisierung. Das Ziel ist es, dass der fortgeschrittene Facharzt kein weiteres Buch in die Hand nehmen muss.

Die Autoren haben das Schreiben während und aus der täglichen Praxis mit Begeisterung übernommen, um dieses Ziel gemeinsam zu erreichen. Ihnen sei ganz herzlich für ihre ausgezeichnete Arbeit gedankt. Wir wünschen dem Buch, dass es Ihnen in der täglichen Arbeit zum Wohle Ihrer Patienten hilft.

M. Scheibel und U. H. Brunner
Zürich, Berlin, München, Januar 2021

Inhaltsverzeichnis

I Allgemeiner Teil

1 Anatomische Grundlagen der Schulter ... 20

1.1 Anatomie aus Sicht der offenen Schulterchirurgie ... 20
D. Böhm, U. Brunner

1.1.1 Ventrale Anatomie ... 20
1.1.2 Laterale/transdeltoidale Anatomie ... 30
1.1.3 Dorsale Anatomie ... 31

1.2 Anatomie aus Sicht der arthroskopischen Schulterchirurgie ... 33
T. Tischer, M. Scheibel

1.2.1 Arthroskopie des Glenohumeralgelenks ... 35
1.2.2 Subakromiale Bursoskopie ... 41
1.2.3 Erweiterte Visualisierung nichtpräformierter Hohlräume ... 42

1.3 Fazit für die Praxis ... 44

2 Biomechanik der Schulter ... 46
P. Müller, Y. Chevalier, M. Pietschmann

2.1 Kinematik des Schultergürtels ... 46

2.1.1 Anatomischer Bewegungsumfang des Schultergürtels und seine Begrenzungen ... 46
2.1.2 Codman-Paradoxon ... 49
2.1.3 Physiologische, adaptive und pathologische Bewegungsumfänge des Schultergelenks ... 49

2.2 Kräfte am Schultergürtel ... 51

2.2.1 Dynamische Stabilisatoren der Schulter – muskuläre Synergisten und Antagonisten ... 51
2.2.2 Kräfte im Glenohumeralgelenk ... 53
2.2.3 Mechanik der Stabilisierung des Glenohumeralgelenks ... 55

2.3 Fazit für die Praxis ... 57

3 Diagnostik ... 60

3.1 Klinische Untersuchung der Schulter ... 60
P. Moroder, U. Brunner, M. Scheibel

3.1.1 Anamnese ... 60
3.1.2 Inspektion ... 61
3.1.3 Palpation ... 63
3.1.4 Untersuchung benachbarter Regionen ... 64
3.1.5 Bestimmung des aktiven und passiven Bewegungsausmaßes ... 66
3.1.6 Untersuchung der Skapula ... 66
3.1.7 Prüfung der Kraft ... 68
3.1.8 Untersuchung der Rotatorenmanschette ... 69
3.1.9 Impingementtests ... 74
3.1.10 AC-Gelenktests ... 75
3.1.11 Untersuchung der langen Bizepssehne ... 75
3.1.12 Instabilitätsprüfung ... 78
3.1.13 Fazit für die Praxis ... 84

3.2 Bildgebende Verfahren ... 86
F. Mauch, C. Rickert, B. Mauch, D. Liem

3.2.1 Nativradiologische Bildgebung des Schultergelenks ... 86
3.2.2 Sonografie des Schultergelenks ... 90
3.2.3 Computertomografie des Schultergelenks ... 92
3.2.4 Kernspintomografie (MRT) ... 94
3.2.5 Fazit für die Praxis ... 100

4 Narkose und Lagerung ... 104
S. Pauly, J. Birnbaum, M. Scheibel

4.1 Anästhesie ... 104

4.1.1 Perioperative Regionalanästhesie ... 104
4.1.2 Intraoperatives Management ... 105

4.2 Lagerung ... 105

4.2.1 Beach Chair ... 106
4.2.2 Seitlagerung ... 107

4.3 Fazit für die Praxis ... 108

5 Zugangswege und Portale ... 110
D. Seybold, S. Greiner

5.1 Offene Zugänge ... 110
5.1.1 Anteriore Zugänge ... 110
5.1.2 Laterale Zugänge ... 112
5.1.3 Posteriore Zugänge ... 114

5.2 Arthroskopische Portale ... 116
5.2.1 Technik der Portanlage und Portalsicherung ... 116

5.3 Fazit für die Praxis ... 121

II Spezieller Teil

6 Frakturen der Schulter und des Schultergürtels ... 126

6.1 Frakturen des proximalen Humerus ... 126
J. C. Katthagen, C. Voigt, B. Schliemann, M. J. Raschke, H. Lill
6.1.1 Epidemiologie, Pathogenese und Bedeutung ... 126
6.1.2 Diagnostische Kriterien für die Indikationsstellung ... 126
6.1.3 Aspekte der konservativen versus operativen Versorgung ... 131
6.1.4 Möglichkeiten der konservativen Therapie ... 133
6.1.5 Operative Techniken und praktische Aspekte ... 134
6.1.6 Postoperative Nachbehandlung ... 141
6.1.7 Ergebnisse und Komplikationen konservativer und operativer Maßnahmen ... 142
6.1.8 Fazit für die Praxis ... 144

6.2 Frakturen von Glenoid und Skapula ... 147
D. Krüger, M. Scheibel
6.2.1 Epidemiologie, Pathogenese und Bedeutung ... 147
6.2.2 Diagnostische Kriterien für die Indikationsstellung ... 147
6.2.3 Aspekte der konservativen versus operativen Versorgung ... 151
6.2.4 Möglichkeiten der konservativen Therapie ... 152
6.2.5 Operative Techniken und praktische Aspekte ... 152
6.2.6 Postoperative Nachbehandlung ... 155
6.2.7 Ergebnisse und Komplikationen konservativer und operativer Therapiemaßnahmen ... 156
6.2.8 Fazit für die Praxis ... 156

6.3 Frakturen der Klavikula ... 158
L.-J. Lehmann, A. Weckesser, E. Wiedemann
6.3.1 Epidemiologie, Biomechanik, Pathogenese und Bedeutung ... 158
6.3.2 Diagnostische Kriterien für die Indikationsstellung ... 159
6.3.3 Aspekte der konservativen versus operativen Versorgung ... 163
6.3.4 Möglichkeiten der konservativen Therapie ... 165
6.3.5 Operative Techniken und praktische Aspekte ... 166
6.3.6 Postoperative Nachbehandlung ... 169
6.3.7 Ergebnisse und Komplikationen konservativer und operativer Therapiemaßnahmen ... 169
6.3.8 Fazit für die Praxis ... 170

7 Instabilitäten des Akromioklavikulargelenkes ... 174
Natascha Kraus, Markus Scheibel

7.1 Epidemiologie, Pathogenese und Bedeutung ... 174

7.2 Diagnostische Kriterien für die Indikationsstellung ... 174

7.3 Aspekte der konservativen versus operativen Versorgung ... 176

7.4 Möglichkeiten der konservativen Therapie ... 176

7.5 Operative Techniken und praktische Aspekte ... 177
7.5.1 Akute ACG-Instabilität ... 177
7.5.2 Chronische ACG-Instabilität ... 182

7.6 Postoperative Nachbehandlung ... 186

7.7 Ergebnisse und Komplikationen konservativer und operativer Therapiemaßnahmen ... 186
7.7.1 Konservative Therapie ... 186
7.7.2 Operative Therapie ... 187

7.8 Fazit für die Praxis ... 188

8 Pathologien des Sternoklavikulargelenks ... 192
E. Wiedemann, L.-J. Lehmann

8.1 Epidemiologie, Pathogenese und Bedeutung ... 192
8.1.1 Anatomie und Biomechanik ... 192
8.1.2 Luxationen ... 192
8.1.3 Klassifikation ... 193
8.1.4 Epiphysenverletzungen ... 193
8.1.5 Atraumatische Instabilität ... 193
8.1.6 Arthrosen ... 193
8.1.7 Arthritiden ... 193

8.2 Diagnostische Kriterien für die Indikationsstellung .. 193

8.2.1 Untersuchung 193
8.2.2 Bildgebung 194

8.3 Aspekte der konservativen versus operativen Versorgung 195

8.3.1 Akute oder chronische Verletzungsfolgen 195
8.3.2 Atraumatische Instabilität 195
8.3.3 Primäre SC-Arthrose 195
8.3.4 Posttraumatische SC-Arthrose 195
8.3.5 Postmenopausale Arthritis 195

8.4 Möglichkeiten der konservativen Therapie 196

8.5 Operative Techniken und praktische Aspekte 196

8.5.1 Akute vordere Luxation 196
8.5.2 Chronische vordere Luxation 197
8.5.3 Chronische vordere Instabilität 198
8.5.4 Akute oder chronische hintere Luxation 198
8.5.5 Primäre SC-Arthrose 198
8.5.6 Posttraumatische SC-Arthrose 198
8.5.7 Septische SC-Arthritis 198

8.6 Postoperative Nachbehandlung 199

8.7 Ergebnisse und Komplikationen konservativer und operativer Maßnahmen 199

8.7.1 Ergebnisse 199
8.7.2 Komplikationen 199

8.8 Fazit für die Praxis 200

9 Glenohumerale Instabilität 204

9.1 Vordere Instabilität 204
T. Stein, U. Brunner

9.1.1 Epidemiologie, Pathogenese und Bedeutung 204
9.1.2 Diagnostische Kriterien für die Indikationsstellung 206
9.1.3 Aspekte der konservativen vs operativen Versorgung 209
9.1.4 Möglichkeiten der konservativen Therapie 210
9.1.5 Operative Techniken und praktische Aspekte 211
9.1.6 Postoperative Nachbehandlung 222
9.1.7 Ergebnisse und Komplikationen konservativer und operativer Therapiemaßnahmen 222
9.1.8 Fazit für die Praxis 224

9.2 Hintere Instabilität 226
T. Smith, M. Wellmann

9.2.1 Epidemiologie, Pathogenese und Bedeutung 226
9.2.2 Diagnostische Kriterien für die Indikationsstellung 227
9.2.3 Aspekte der konservativen versus operativen Versorgung 231
9.2.4 Möglichkeiten der konservativen Therapie 231
9.2.5 Operative Techniken und praktische Aspekte 232
9.2.6 Postoperative Nachbehandlung 236
9.2.7 Ergebnisse und Komplikationen konservativer und operativer Therapiemaßnahmen 236
9.2.8 Fazit für die Praxis 237

9.3 Multidirektionale Instabilität 239
J. Kircher, A. Werner

9.3.1 Epidemiologie, Pathogenese und Bedeutung 239
9.3.2 Diagnostische Kriterien für die Indikationsstellung 240
9.3.3 Aspekte der konservativen versus operativen Versorgung 241
9.3.4 Möglichkeiten der konservativen Therapie 241
9.3.5 Operative Techniken und praktische Aspekte 241
9.3.6 Postoperative Nachbehandlung 243
9.3.7 Ergebnisse und Komplikationen konservativer und operativer Therapiemaßnahmen 245
9.3.8 Fazit für die Praxis 246

10 SLAP-Läsionen 248
S. Buchmann, S. Häberle, A. B. Imhoff

10.1 Epidemiologie, Pathogenese und Bedeutung 248

10.1.1 Anatomie der langen Bizepssehne und des Bizepssehnenankers 248
10.1.2 Pathogenese 248
10.1.3 Klassifikation 248

10.2 Diagnostische Kriterien für die Indikationsstellung . 249

10.2.1 Anamnese 249
10.2.2 Klinische Untersuchung 249
10.2.3 Diagnostik 250

10.3 Aspekte der konservativen versus operativen Versorgung 250

10.4 Möglichkeiten der konservativen Therapie 250

10.5 Operative Techniken und praktische Aspekte 251

10.5.1 Arthroskopische SLAP-Refixation 251
10.5.2 LBS-Tenotomie und -Tenodese 254

10.6 Postoperative Nachbehandlung 254

10.7 Ergebnisse und Komplikationen konservativer und operativer Therapiemaßnahmen 254

10.8 Fazit für die Praxis 255

11 Rotatorenmanschettenläsionen ... 258

11.1 Impingementsyndrome der Schulter und degenerative Pathologien des Schultereckgelenks ... 258
M. Minkus, M. Scheibel

11.1.1 Epidemiologie, Pathogenese und Bedeutung ... 258
11.1.2 Diagnostische Kriterien ... 262
11.1.3 Aspekte der konservativen versus operativen Therapie ... 266
11.1.4 Möglichkeiten der konservativen Therapie ... 266
11.1.5 Operative Techniken und praktische Aspekte ... 267
11.1.6 Postoperative Nachbehandlung ... 271
11.1.7 Ergebnisse und Komplikationen konservativer und operativer Therapiemaßnahmen ... 272
11.1.8 Fazit für die Praxis ... 273

11.2 Partialrupturen ... 276
M. Schnell, S. Jehmlich

11.2.1 Epidemiologie, Pathogenese und Bedeutung ... 276
11.2.2 Diagnostische Kriterien für die Indikationsstellung ... 278
11.2.3 Aspekte der konservativen versus operativen Versorgung ... 282
11.2.4 Möglichkeiten der konservativen Therapie ... 282
11.2.5 Operative Techniken und praktische Aspekte ... 282
11.2.6 Postoperative Nachbehandlung ... 286
11.2.7 Ergebnisse und Komplikationen konservativer und operativer Therapiemaßnahmen ... 288
11.2.8 Fazit für die Praxis ... 290

11.3 Totalrupturen ... 293
D. Liem, C. Rickert, U. Brunner

11.3.1 Epidemiologie, Pathogenese und Bedeutung ... 293
11.3.2 Diagnostische Kriterien für die Indikationsstellung ... 294
11.3.3 Aspekte der konservativen versus operativen Versorgung ... 295
11.3.4 Möglichkeiten der konservativen Therapie ... 295
11.3.5 Operative Techniken und praktische Aspekte ... 296
11.3.6 Postoperative Nachbehandlung ... 300
11.3.7 Ergebnisse und Komplikationen konservativer und operativer Therapiemaßnahmen ... 301
11.3.8 Fazit für die Praxis ... 303

11.4 Massenrupturen ... 304
M. Kerschbaum, U. Brunner, M. Scheibel

11.4.1 Epidemiologie, Pathogenese und Bedeutung ... 304
11.4.2 Diagnostische Kriterien für die Indikationsstellung ... 305
11.4.3 Aspekte der konservativen versus operativen Versorgung ... 307
11.4.4 Möglichkeiten der konservativen Therapie ... 308
11.4.5 Operative Techniken und praktische Aspekte ... 308
11.4.6 Postoperative Nachbehandlung ... 315
11.4.7 Ergebnisse und Komplikationen konservativer und operativer Therapiemaßnahmen ... 316
11.4.8 Fazit für die Praxis ... 318

12 Pathologien der langen Bizepssehne ... 324
T. Patzer, D. Böhm

12.1 Epidemiologie, Pathogenese und Bedeutung ... 324

12.2 Diagnostische Kriterien für die Indikationsstellung ... 326

12.3 Aspekte der konservativen versus operativen Versorgung ... 326

12.3.1 Möglichkeiten der konservativen Therapie ... 326
12.3.2 Operative Techniken und praktische Aspekte ... 326

12.4 Postoperative Nachbehandlung ... 329

12.5 Ergebnisse und Komplikationen konservativer und operativer Therapiemaßnahmen ... 329

12.6 Fazit für die Praxis ... 329

13 Tendinosis calcarea ... 332
D. Maier, P. Ogon, C. Rickert, D. Liem

13.1 Epidemiologie, Pathogenese und Bedeutung ... 332

13.2 Diagnostische Kriterien für die Indikationsstellung ... 332

13.3 Aspekte der konservativen versus operativen Versorgung ... 334

13.4 Möglichkeiten der konservativen Therapie ... 334

13.4.1 Schmerztherapie ... 334
13.4.2 Extrakorporelle Stoßwellentherapie (ESWT) ... 335
13.4.3 Sonografisch gestütztes Needling ... 335

13.5 Operative Techniken und praktische Aspekte ... 335

13.6 Postoperative Nachbehandlung ... 338

13.7 Ergebnisse und Komplikationen konservativer und operativer Therapiemaßnahmen ... 339

13.7.1 Konservative und minimalinvasive Verfahren ... 339
13.7.2 Operative Therapie ... 340

13.8 Fazit für die Praxis ... 342

14 Schultersteife ... 346
C. Gerhardt, M. Scheibel

14.1 Epidemiologie, Pathogenese und Bedeutung ... 346
14.1.1 Primäre Schultersteife ... 346
14.1.2 Sekundäre Schultersteifen ... 347
14.2 Diagnostische Kriterien für die Indikationsstellung ... 348
14.3 Aspekte der konservativen und operativen Therapie ... 349
14.4 Möglichkeiten der konservativen Therapie ... 349
14.4.1 Medikamentöse Therapie ... 349
14.4.2 Physikalische Anwendungen und sonstige Maßnahmen ... 349
14.5 Operative Techniken und praktische Aspekte ... 350
14.5.1 Operationstechnik ... 350
14.6 Postoperative Nachbehandlung ... 353
14.7 Ergebnisse und Komplikationen konservativer und operativer Therapiemaßnahmen ... 353
14.7.1 Konservative Therapie ... 353
14.7.2 Hydrodilatation ... 354
14.7.3 Narkosemobilisation ... 354
14.7.4 Arthroskopische Arthrolyse ... 354
14.8 Fazit für die Praxis ... 355

15 Nervenschäden um das Schultergelenk ... 358
M. Holschen, J. D. Agneskirchner

15.1 Epidemiologie, Pathogenese und Bedeutung ... 358
15.1.1 Anatomische Grundlagen ... 358
15.1.2 Mikro- und Pathoanatomie ... 359
15.1.3 Angeborene Nervenschäden ... 359
15.1.4 Geburtstraumatische Plexusläsionen ... 359
15.1.5 Traumatische und iatrogene Nervenschäden ... 360
15.1.6 Entrapment-Syndrome ... 361
15.1.7 Systemerkrankungen, Infektionen, Tumoren und Noxen ... 362
15.2 Diagnostische Kriterien für die Indikationsstellung ... 362
15.2.1 Anamnese ... 362
15.2.2 Klinische Untersuchung ... 363
15.2.3 Bildgebung ... 364
15.2.4 Apparative neurologische Diagnostik ... 365
15.3 Aspekte der konservativen versus operativen Versorgung ... 365
15.4 Möglichkeiten der konservativen Therapie ... 366
15.5 Operative Techniken und praktische Aspekte ... 367
15.5.1 Prävention iatrogener Schäden bei Operationen ... 367
15.5.2 Offen-chirurgische Neurolyse ... 369
15.5.3 Arthroskopische Neurolyse ... 369
15.5.4 Muskeltransfer ... 371
15.5.5 Nerventransfer ... 372
15.5.6 Therapie geburtstraumatischer Plexusläsionen ... 373
15.5.7 Palliative Therapieoptionen ... 373
15.6 Postoperative Nachbehandlung ... 373
15.7 Ergebnisse und Komplikationen konservativer und operativer Therapiemaßnahmen ... 373
15.8 Fazit für die Praxis ... 374

16 Knorpelschäden des Schultergelenks ... 378
A. Werner, J. Kircher

16.1 Epidemiologie, Pathogenese und Bedeutung ... 378
16.2 Diagnostische Kriterien für die Indikationsstellung ... 379
16.3 Aspekte der konservativen versus operativen Versorgung ... 379
16.4 Möglichkeiten der konservativen Therapie ... 379
16.5 Operative Techniken und praktische Aspekte ... 380
16.5.1 Debridement und Arthrolyse ... 380
16.5.2 Mikrofrakturierung ... 381
16.5.3 Knorpel-Knochen-Transplantation ... 382
16.5.4 Matrixgekoppelte autologe Chondrozytentransplantation ... 382
16.5.5 Biologischer Oberflächenersatz ... 383
16.5.6 Partielle Alloarthroplastik ... 383
16.6 Postoperative Nachbehandlung ... 383
16.7 Ergebnisse und Komplikationen konservativer und operativer Therapiemaßnahmen ... 384
16.8 Fazit für die Praxis ... 384

17 Omarthrose ... 388

17.1 Primäre Omarthrose ... 388
P. Raiss, P. Kasten

17.1.1 Epidemiologie, Pathogenese und Bedeutung ... 388
17.1.2 Diagnostische Kriterien für die Indikationsstellung ... 388
17.1.3 Aspekte der konservativen versus operativen Versorgung ... 390
17.1.4 Möglichkeiten der konservativen Therapie ... 390
17.1.5 Operative Techniken und praktische Aspekte ... 391
17.1.6 Postoperative Nachbehandlung ... 400
17.1.7 Ergebnisse und Komplikationen konservativer und operativer Therapiemaßnahmen ... 400
17.1.8 Fazit für die Praxis ... 401

17.2 Sekundäre Omarthrose ... 404
O. Rolf, B. Werner †, F. Gohlke

17.2.1 Epidemiologie, Pathogenese und Bedeutung ... 404
17.2.2 Diagnostische Kriterien für die Indikationsstellung ... 408
17.2.3 Aspekte der konservativen versus operativen Versorgung ... 413
17.2.4 Möglichkeiten der konservativen Therapie ... 414
17.2.5 Operative Techniken und praktische Aspekte ... 415
17.2.6 Postoperative Nachbehandlung ... 421
17.2.7 Ergebnisse und Komplikationen konservativer und operativer Therapiemaßnahmen ... 422
17.2.8 Fazit für die Praxis ... 426

18 Tumoren der Schulter und des Schultergürtels ... 432
F. Zeifang, F. Pohlig, R. von Eisenhart-Rothe

18.1 Allgemeine Epidemiologie und Pathogenese ... 432

18.2 Tumorentitäten ... 432

18.3 Diagnostik ... 433

18.3.1 Klinik ... 433
18.3.2 Anamnese ... 433
18.3.3 Körperliche Untersuchung ... 433
18.3.4 Labor und weitere diagnostische Techniken ... 433
18.3.5 Weiterführende Diagnostik, Operationsplanung ... 434
18.3.6 Röntgen ... 434
18.3.7 Computertomografie, Szintigrafie, Angiografie ... 434
18.3.8 Magnetresonanztomografie ... 434
18.3.9 Biopsie ... 434
18.3.10 Interdisziplinäre Tumorkonferenz ... 435

18.4 Therapie ... 435

18.4.1 Multimodale Therapie ... 435
18.4.2 Konservative Therapie ... 435
18.4.3 Operative Therapie ... 436

18.5 Fazit für die Praxis ... 440

19 Schulterinfektionen ... 442
B. Werner †, R. Hudek, F. Gohlke

19.1 Epidemiologie, Pathogenese und ihre Bedeutung ... 442

19.2 Diagnostik ... 443

19.2.1 Klinische Diagnostik ... 443
19.2.2 Laboruntersuchung ... 443
19.2.3 Gelenkpunktion ... 443
19.2.4 Bildgebung ... 443

19.3 Therapie ... 444

19.3.1 Prophylaxe ... 444
19.3.2 Antimikrobielle Therapie ... 444
19.3.3 Operative Techniken ... 445

19.4 Postoperative Nachbehandlung ... 447

19.5 Ergebnisse und Komplikationen konservativer und operativer Therapiemaßnahmen ... 447

19.5.1 Arthroskopisches/offenes Debridement ... 447
19.5.2 Einzeitiger Prothesenwechsel ... 447
19.5.3 Zweizeitiger Prothesenwechsel ... 448

19.6 Fazit für die Praxis ... 448

20 Skapulothorakale und thorakohumerale Pathologien ... 452
A. Grob, F. Freislederer, S. Schmid-Vital, M. Scheibel

20.1 Epidemiologie, Pathogenese und Bedeutung ... 452

20.1.1 Anatomische Grundlagen ... 452
20.1.2 Scapula Winging und skapuläre Dyskinesien ... 453
20.1.3 Snapping Scapula ... 456
20.1.4 Faszioskapulohumerale Muskeldystrophie ... 456
20.1.5 Sprengel-Deformität ... 456
20.1.6 Muskulotendinöse Pathologien ... 458

20.2 Diagnostische Kriterien für die Indikationsstellung . 458

20.2.1 Anamnese 458
20.2.2 Klinische Untersuchung 458
20.2.3 Bildgebung und apparative neurologische Diagnostik 459
20.2.4 Weiterführende Diagnostik 460

20.3 Aspekte der konservativen vs. operativen Versorgung 460

20.3.1 Grundsätzliche Überlegungen 460
20.3.2 Weiterführende Überlegungen 461

20.4 Konservative Therapie 461

20.4.1 Grundsätze und muskuläre Stabilisierung 461
20.4.2 Aspekte der konservativen Therapie bei thorakohumeralen Pathologien 462

20.5 Operative Therapie 463

20.5.1 Arthroskopische, minimal-invasive und offene Verfahren 463
20.5.2 Muskeltransfers 464
20.5.3 Skapulothorakale Arthrodesen und Fusionen 466
20.5.4 Sehnenrekonstruktionen bei thorakohumeralen Pathologien 466
20.5.5 Plexusrekonstruktion bei geburtstraumatischen Plexusläsionen 467

20.6 Postoperative Nachbehandlung 467

20.6.1 Skapulothorakale endoskopische Bursektomie 467
20.6.2 Pectoralis-minor-Release 467
20.6.3 Muskeltransfer 467
20.6.4 Arthrodesen und Fusionen 468
20.6.5 Sehnenrekonstruktionen 468
20.6.6 Sprengel-Deformität 468

20.7 Ergebnisse und Komplikationen konservativer und operativer Maßnahmen 468

20.7.1 Arthroskopie 468
20.7.2 Behandlung primärer und sekundärer Muskelschäden 468
20.7.3 Muskeltransfers 468
20.7.4 Arthrodesen und Fusionen 468
20.7.5 Korrektur der Sprengel-Deformität 469
20.7.6 Behandlung geburtstraumatischer Plexusläsionen . 469
20.7.7 Direkte Sehnenrefixationen 469

20.8 Fazit für die Praxis 469

Sachverzeichnis 473

Anschriften

Herausgeber

Prof. Dr. med. Ulrich **Brunner**
Krankenhaus Agatharied GmbH
Klinik für Unfallchirurgie und Orthopädie
Norbert-Kerkel-Platz 1
83734 Hausham

Prof. Dr. med. Markus **Scheibel**
Schulthess Klinik
Schulter- und Ellbogenchirurgie
Lengghalde 2
8008 Zürich
Schweiz

Charité – Universitätsmedizin Berlin
Centrum für Muskuloskeletale Chirurgie (CMSC)
Augustenburger Platz 1
13353 Berlin

Mitarbeiter

PD Dr. med. Jens D. **Agneskirchner**
go:h Gelenkchirurgie Orthopädie Hannover
Lobenhoffer, Agneskirchner, Tröger, Kley GbR
Bertastr. 10
30159 Hannover

PD Dr. med. Jürgen **Birnbaum**
Charité-Universitätsmedizin Berlin
Klinik für Anästhesiologie mit
Schwerpunkt operative Intensivmedizin
Campus Charité Mitte und Campus Virchow-Klinikum
Charitéplatz 1
10117 Berlin

PD Dr. med. Thomas Dirk **Böhm**
OrthoMainfranken
Bismarckstr. 16
97080 Würzburg

Prof. Dr. med. Ulrich **Brunner**
Krankenhaus Agatharied GmbH
Klinik für Unfallchirurgie und Orthopädie
Norbert-Kerkel-Platz 1
83734 Hausham

PD Dr. med. Stefan **Buchmann**
Orthopädisches Fachzentrum
Weilheim-Garmisch-Starnberg-Penzberg-Murnau
Johannes-Baur-Str. 5
82362 Weilheim i. OB

Dr. Yan **Chevalier**
Ludwig-Maximilians-Universität
Klinik und Poliklinik für Orthopädie,
Physikalische Medizin und Rehabilitation
Marchioninistr. 15
81377 München

Dr. med. Florian **Freislederer**
Schulthess Klinik
Schulter- und Ellbogenchirurgie
Lengghalde 2
8008 Zürich
Schweiz

Dr. med. Christian **Gerhardt**
St. Vincentius-Kliniken gAG
Klinik für Unfallchirurgie
Südendstr. 32
76137 Karlsruhe

Prof. Dr. med. Frank **Gohlke**
Campus Rhön Klinikum
Klinik für Schulterchirurgie
Salzburger Leite 1
97616 Bad Neustadt a.d. Saale

Prof. Dr. med. Stefan **Greiner**
sporthopaedicum Regensburg
Hildegard-von-Bingen-Str. 1
93053 Regensburg

Alexandra **Grob**
Schulthess Klinik
Schulter- und Ellbogenchirurgie
Lengghalde 2
8008 Zürich
Schweiz

Dr. med. Sandra **Häberle**
Schön Klinik München Harlaching
Kinder- u. Neuroorthopädie
Harlachinger Str. 51
81547 München

Dr. med. Malte **Holschen**
Raphaelsklinik Münster
Unfall- und Orthopädische Chirurgie
Loerstr. 23
48143 Münster

PD Dr. med. Robert **Hudek**
Campus Rhön Klinikum
Klinik für Schulterchirurgie
Salzburger Leite 1
97616 Bad Neustadt a.d.Saale

Univ.-Prof. Dr. med. Andreas B. **Imhoff**
Klinikum rechts der Isar der TU München
Klinik für Orthopädie und Sportorthopädie
Ismaninger Str. 22
81675 München

Dr. med. Steffen **Jehmlich**
Orthopädische Klinik Markgröningen
Klinik für Sportorthopädie
Kurt-Lindemann-Weg 10
71706 Markgröningen

Prof. Dr. med. Philip **Kasten**
Orthopädisch Chirurgisches Centrum Tübingen
Wilhelmstr. 134
72074 Tübingen

PD Dr. med. J. Christoph **Katthagen**
Universitätsklinikum Münster
Klinik für Unfall-, Hand- und Wiederherstellungschirurgie
Albert-Schweitzer-Campus 1
48149 Münster

PD Dr. med. Maximilian **Kerschbaum**
Universitätsklinikum Regensburg
Klinik für Unfallchirurgie
Franz-Josef-Strauß-Allee 11
93053 Regensburg

PD Dr. med. Jörn **Kircher**
ATOS Klinik Fleetinsel Hamburg GmbH & Co KG
Schulter- und Ellenbogenchirurgie
Admiralitätstr. 3/4
20459 Hamburg

Dr. med. Natascha **Kraus**
Universitätsmedizin Greifswald
Klinik und Poliklinik für Orthopädie und
Orthopädische Chirurgie
Ferdinand-Sauerbruch-Str.
17475 Greifswald

Dr. med. David **Krüger**
Herzogin Elisabeth Hospital
Orthopädische Klinik
Leipziger Straße 24
38124 Braunschweig

Prof. Dr. med. Lars-Johannes **Lehmann**
St. Vincentius-Kliniken gAG
Klinik für Unfallchirurgie
Südendstr. 32
76137 Karlsruhe

Prof. Dr. med. Dennis **Liem**
sporthopaedicum Berlin
Bismarckstr. 45-47
10627 Berlin

Prof. Dr. med. Helmut **Lill**
Klinik für Orthopädie und Unfallchirurgie
DIAKOVERE Hannover, Friederikenstift
Humboldtstr. 5
30169 Hannover

Prof. Dr. med. Dirk **Maier**
Universitätsklinikum Freiburg
Klinik für Orthopädie und Unfallchirurgie
Hugstetter Str. 55
79106 Freiburg

Dr. med. Bettina **Mauch**
Orthopädiecentrum 30
Stuttgarter Str. 30
70736 Fellbach

PD Dr. med. Frieder **Mauch**
Sportklinik Stuttgart GmbH
Taubenheimstr. 8
70372 Stuttgart

Dr. med. Marvin **Minkus**
Charité – Universitätsmedizin Berlin
Centrum für Muskuloskeletale Chirurgie (CMSC)
Augustenburger Platz 1
13353 Berlin

Prof. Dr. med. univ. Philipp **Moroder**
Charité – Universitätsmedizin Berlin
Centrum für Muskuloskeletale Chirurgie (CMSC)
Augustenburger Platz 1
13353 Berlin

Prof. Dr. med. Peter **Müller**
Ludwig-Maximilians-Universität
Klinik und Poliklinik für Orthopädie,
Physikalische Medizin und Rehabilitation
Marchioninistr. 15
81377 München

Prof. Dr. med. Peter **Ogon**
Zentrum Sportorthopädie Freiburg
Breisacher Str. 84
79110 Freiburg im Breisgau

PD Dr. med. Thilo **Patzer**
Schön Klinik Düsseldorf
Orthopädie-Zentrum
Am Heerdter Krankenhaus 2
40549 Düsseldorf

PD Dr. med. Stephan **Pauly**
Vivantes Auguste Viktoria-Klinikum
Spezielle Orthopädische Chirurgie und Unfallchirurgie
Rubensstr. 125
12157 Berlin

Prof. Dr. med. Matthias **Pietschmann**
Ludwig-Maximilians-Universität
Klinik und Poliklinik für Orthopädie,
Physikalische Medizin und Rehabilitation
Marchioninistr. 15
81377 München

PD Dr. med. Florian **Pohlig**
Klinikum rechts der Isar der TU München
Klinik für Orthopädie und Sportorthopädie
Ismaninger Str. 22
81675 München

Prof. Dr. med. Patric **Raiss**
OCM - Orthopädische Chirurgie München
Steinerstr. 6
81369 München

Univ.-Prof. Dr. med. Michael J. **Raschke**
Universitätsklinikum Münster
Klinik für Unfall-, Hand- und Wiederherstellungschirurgie
Albert-Schweitzer-Campus 1
48149 Münster

Dr. med. Carolin **Rickert**
Universitätsklinikum Münster
Orthopädie und Tumororthopädie
Albert-Schweitzer-Campus 1
48149 Münster

PD Dr. med. Olaf **Rolf**
Niels-Stensen-Kliniken
Franziskus-Hospital Harderberg
Klinik für Orthopädie und Unfallchirurgie
Alte Rothenfelder Str. 23
49124 Georgsmarienhütte

Prof. Dr. med. Benedikt **Schliemann**
Universitätsklinikum Münster
Klinik für Unfall-, Hand- und Wiederherstellungschirurgie
Albert-Schweitzer-Campus 1
48149 Münster

Seraina **Schmid-Vital**
Schulthess Klinik
Physiotherapie Schulter und Ellbogen
Lengghalde 2
8008 Zürich
Schweiz

Dr. med. Markus **Schnell**
Orthopädische Klinik Markgröningen
Klinik für Sportorthopädie
Kurt-Lindemann-Weg 10
71706 Markgröningen

Prof. Dr. med. Dominik **Seybold**
Orthopädie Unfallchirurgie
Praxis / Klinik Neuss / Düsseldorf
Standort Düsseldorf
Plange Mühle 1
40221 Düsseldorf

PD Dr. med. Tomas **Smith**
DIAKOVERE Annastift
Orthopädische Klinik der
Medizinischen Hochschule Hannover (MHH)
Anna-von-Borries-Str. 1-7
30625 Hannover

Prof. Dr. med. Dr. rer. nat. Thomas **Stein**
Sporthologicum
Zentrum für Sport- und Gelenkverletzungen
Siesmayerstr. 44
60323 Frankfurt am Main

Prof. Dr. med. Thomas **Tischer**
Universitätsmedizin Rostock
Orthopädische Klinik
Doberaner Str. 142
18057 Rostock

Prof. Dr. med. Christine **Voigt**
Gemeinschaftspraxis für Orthopädie und Unfallchirurgie
Robert-Koch-Str. 36
37308 Heilbad Heiligenstadt

Univ.-Prof. Dr. med. Rüdiger **von Eisenhart-Rothe**
Klinikum rechts der Isar der TU München
Klinik für Orthopädie und Sportorthopädie
Ismaninger Str. 22
81675 München

Dr. med. Andrea **Weckesser**
St. Vincentius-Kliniken gAG
Klinik für Unfallchirurgie
Südendstr. 32
76137 Karlsruhe

Prof. Dr. med. Mathias **Wellmann**
Eilenriede Klinik Hannover
Uhlemeyerstr. 16
30175 Hannover

PD Dr. med. Andreas **Werner**
Argon Orthopädie und Sporttraumatologie
Große Bleichen 5
20354 Hamburg

Dr. med. Birgit **Werner †**

Prof. Dr. med. Ernst **Wiedemann**
OCM – Orthopädische Chirurgie München
Steinerstr. 6
81369 München

Prof. Dr. med. Felix **Zeifang**
Ethianum Klinik Heidelberg
Orthopädische Chirurgie
Voßstr. 6
69115 Heidelberg

Teil I

Allgemeiner Teil

I

Kapitel 1

Anatomische Grundlagen der Schulter

1.1 Anatomie aus Sicht der offenen Schulterchirurgie *20*

1.2 Anatomie aus Sicht der arthroskopischen Schulterchirurgie *33*

1.3 Fazit für die Praxis *44*

1

1 Anatomische Grundlagen der Schulter

1.1 Anatomie aus Sicht der offenen Schulterchirurgie

D. Böhm, U. Brunner

1.1.1 Ventrale Anatomie

Zur operativen und konservativen Versorgung von Erkrankungen und Verletzungen der Schulter ist es wichtig, die Anatomie und deren funktionelle Zusammenhänge im Detail zu verstehen. Im Gegensatz zur rein anatomischen statischen Betrachtung sind für chirurgische Eingriffe auch die jeweiligen Armpositionen (Innen-/Außenrotation, Extension/Flexion, Abduktion/Adduktion) wichtig, da sich dabei die Lage der anatomischen Strukturen zueinander ändern kann.

Am **ventralen Schultergürtel** stehen für den Chirurgen die folgenden wesentlichen **anatomischen Orientierungspunkte** (▶ Abb. 1.1) zur Wahl des operativen Zugangswegs zur Verfügung:

- Klavikula
- Akromioklavikulargelenk
- Akromion
- Processus coracoideus
- Sternoklavikulargelenk
- Mm. deltoideus und pectoralis

Die Schulter ist das beweglichste Gelenk des Körpers. Diese Beweglichkeit wird durch das Zusammenspiel der drei Hauptgelenke des Schultergürtels – dem Sternoklavikulargelenk, dem Akromioklavikulargelenk und dem Glenohumeralgelenk – sowie der weichteiligen Führung im skapulothorakalen Gelenk gewährleistet.

Die Entscheidungen für den bestmöglichen Zugangsweg für die geplante Operation werden in den einzelnen Kapiteln erläutert.

Sternoklavikulargelenk

Das Sternoklavikulargelenk (SC-Gelenk) wird vom medialen Ende, der Klavikula und dem Brustbein gebildet, es stellt die einzige knöcherne Verbindung der oberen Extremität mit dem Rumpf dar. Es ist ein klassisches Sattelgelenk, wobei die beiden Gelenkpartner durch einen Discus articularis getrennt werden. Die starke ligamentäre Sicherung durch die Ligg. interclaviculare, costoclaviculare, sternoclavicularia anterius und posterius stabilisiert das Gelenk in alle Richtungen (▶ Abb. 1.2).

Bei Operationen besonders zu beachten sind die hinter dem SC-Gelenk gelegenen mediastinalen Gefäße. Die an der Dorsalseite des Manubrium sterni entspringenden Mm. sternothyroidei und die am dorsalen Manubrium sterni, SC-Gelenk und an der medialen Klavikula entspringenden Mm. sternohyoidei stellen nur einen geringen Schutz der tieferliegenden Strukturen dar. Am nächsten (ab 6,6 mm) zur posterioren Kapsel liegt die V. brachiocephalica. Manchmal verläuft die V. cephalica posterolateral direkt hinter dem Lig. costoclaviculare, um dann von dorsal in die V. brachiocephalica zu münden. Dorsal der Venen liegen rechts der Truncus brachiocephalicus und links die A. carotis communis. Zwischen Venen und Arterien zieht der N. vagus nach distal. Hinter den Gefäßen sind Trachea und Lunge zu beachten.

Klavikula und Akromioklavikulargelenk

Die Klavikula und das Akromioklavikulargelenk liegen direkt subkutan. An der kranialen Klavikula entspringen **vier für die Schulterchirurgie relevante Muskeln**:

- M. sternocleidomastoideus (Innervation N. accessorius)
- M. pectoralis major (Innervation Nn. pectorales)
- M. deltoideus (Innervation N. axillaris)
- M. trapezius (Innervation N. accessorius)

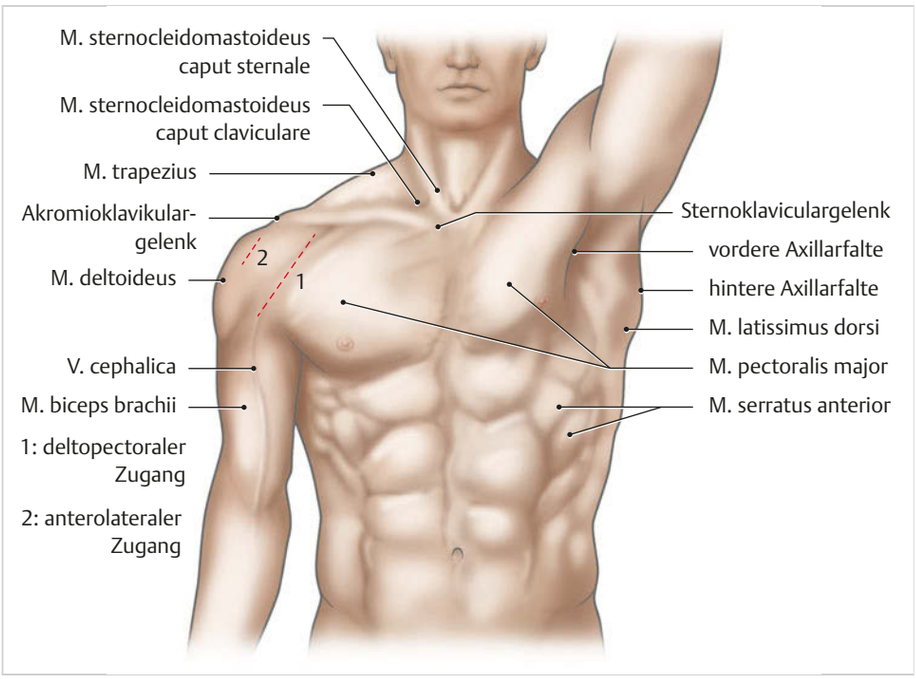

Abb. 1.1 Oberflächenrelief der Schulter von ventral.

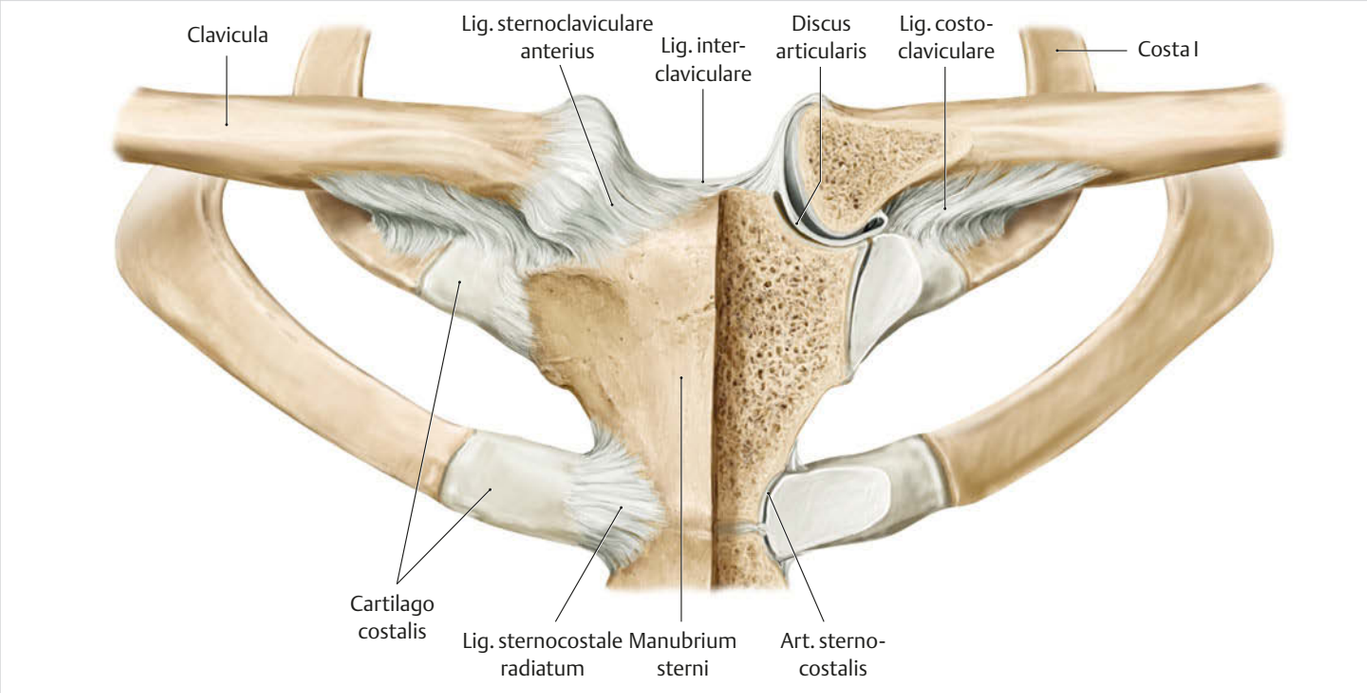

Abb. 1.2 Sternoklavikulargelenk. (Quelle: Schünke M, Schulte E, Schumacher U. Prometheus. LernAtlas der Anatomie. Allgemeine Anatomie und Bewegungssystem. Illustrationen von M. Voll und K. Wesker. 5. Aufl. Stuttgart: Thieme; 2018)

An der kaudalen Fläche setzen u. a. zwei Muskeln an, die Pars descendens des M. trapezius (Innervation N. accessorius) und der M. subclavius (Innervation N. subclavius; ▶ Abb. 1.3).

Beim Zugang zur Klavikula sind die Hautspaltlinien und die subkutan verlaufenden Nn. supraclaviculares zu beachten, welche über der Klavikula in kraniokaudaler Richtung verlaufen. An der kranialen Fläche entspringt lateralseitig der M. deltoideus ventral, und der M. trapezius setzt dorsal an, medialseitig entspringt der M. pectoralis major ventral und der M. sternocleidomastoideus kranial. An der Unterseite der Klavikula sind lateralseitig noch Zügel des M. deltoideus und des M. trapezius zu finden. Der M. subclavius ist der einzige Muskel, der von kaudal am mittleren Drittel inseriert. Teile des M. pectoralis major entspringen auch vom ventralen Anteil der Klavikulaunterfläche.

Bei Eingriffen an der Klavikula sind besonders die Strukturen distal und dorsal der Klavikula gefährdet, nämlich der Plexus brachialis und die A. und V. axillaris, welche von medial-dorsal nach kaudal-ventral unter dem mittleren Drittel verlaufen. Die V. subclavia verläuft dabei unter der Grenze zwischen dem mittleren und dem medialen Drittel, getrennt vom Knochen durch den M. subclavius. Die Venenwand ist aber mit der Fascia clavipectoralis verwachsen und über diese mit der Klavikula und der ersten Rippe verbunden. Dadurch wird ihr Lumen passiv offen gehalten. Weiter in der Tiefe ist bei Verletzung der Lunge auch die Gefahr eines Pneumothorax gegeben.

Auf eine Darstellung dieser Strukturen sollte während der Operation – außer bei Verdacht auf eine Verletzung – verzichtet werden.

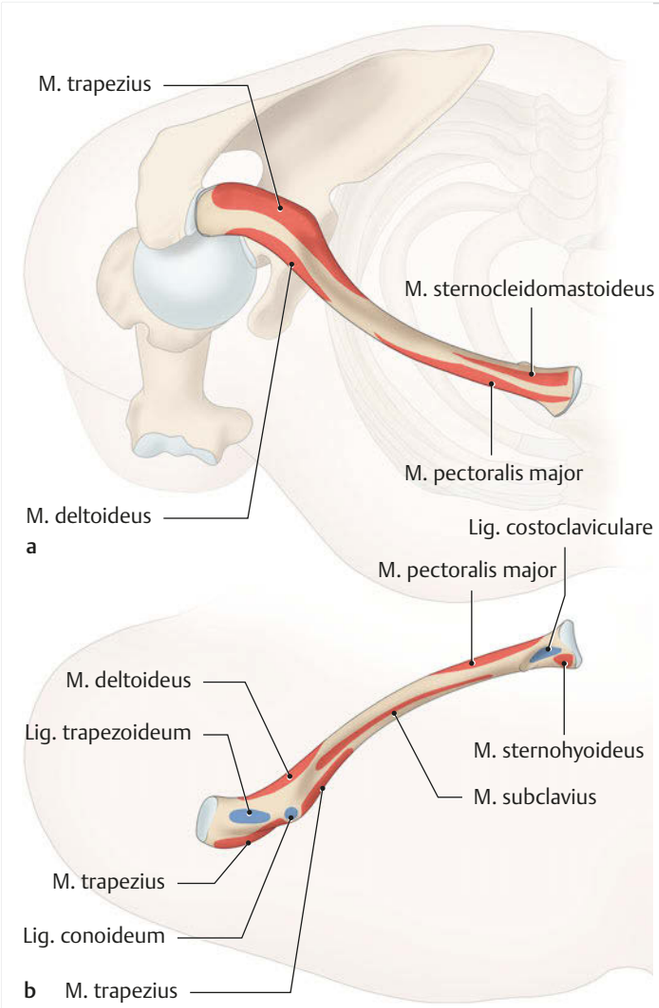

Abb. 1.3 Muskelansätze an der Klavikula. a Ansicht von kranial. **b** Ansicht von kaudal.

Merke

Der Plexus brachialis und die A. und V. axillaris sind beim Einsatz von Haken unterhalb der Klavikula, transklavikulären Bohrungen und bei der Mobilisierung von nach kaudal geschlagenen Frakturfragmenten **unbedingt zu schonen**.

Das Akromioklavikulargelenk (ACG) ist das einzige Gelenk zwischen Skapula und Klavikula und verbindet den Arm über die Klavikula und das Sternoklavikulargelenk (SCG) mit dem Rumpfskelett.

Im AC-Gelenk sind Bewegungen um 3 Achsen bei Pro- und Retraktion, beim Heben und Senken sowie bei der Rotation um 60° möglich. Die Gelenkflächen von Schlüsselbein und Akromion sind nicht kongruent, daher ist ein Discus articularis notwendig. Dieser Discus articularis bleibt bei Luxationen des ACG meist mit dem akromialen Gelenkpartner in Verbindung. Sehr variabel ist die Lage des Gelenkspalts, der von einem nahezu senkrechten Verlauf bis über 50° von kraniolateral nach mediokaudal geneigt sein kann. Dies ist bei einer Resektion des ACG unbedingt zu beachten. Das Akromioklavikulargelenk wird zum einen durch die Gelenkkapsel mit verstärkendem Lig. acromioclaviculare, zum anderen durch das ventrolateral verlaufende Lig. trapezoideum und das dorsomedial gelegene Lig. conoideum stabilisiert (▶ Abb. 1.4). Eine weitere Sicherung ist durch die Fascia deltoideotrapezoidalis gegeben.

Operationen am Akromioklavikulargelenk werden vor allem bei Arthrosen, Bandverletzungen und lateralen Klavikulafrakturen notwendig.

Merke

Bei Operationen des Akromioklavikulargelenks sollten die Gelenkkapsel und das Periost der Klavikula immer längs zur Schaftachse der Klavikula gespalten werden. Eine Resektion von mehr als 1 cm der lateralen Klavikula gefährdet die Stabilität des Akromioklavikulargelenks und sollte daher unbedingt vermieden werden.

Die Kapselansätze an der Klavikula enden durchschnittlich 0,75 cm vom Klavikulaende, das Lig. trapezoideum beginnt durchschnittlich nach 1 cm und das Lig. conoideum nach 2,6 cm vom lateralen Ende der Klavikula [3]. Bei stabilisierenden Eingriffen des Akromioklavikulargelenks sind die klavikulären Bandansätze darzustellen, um eine möglichst anatomische Rekon-

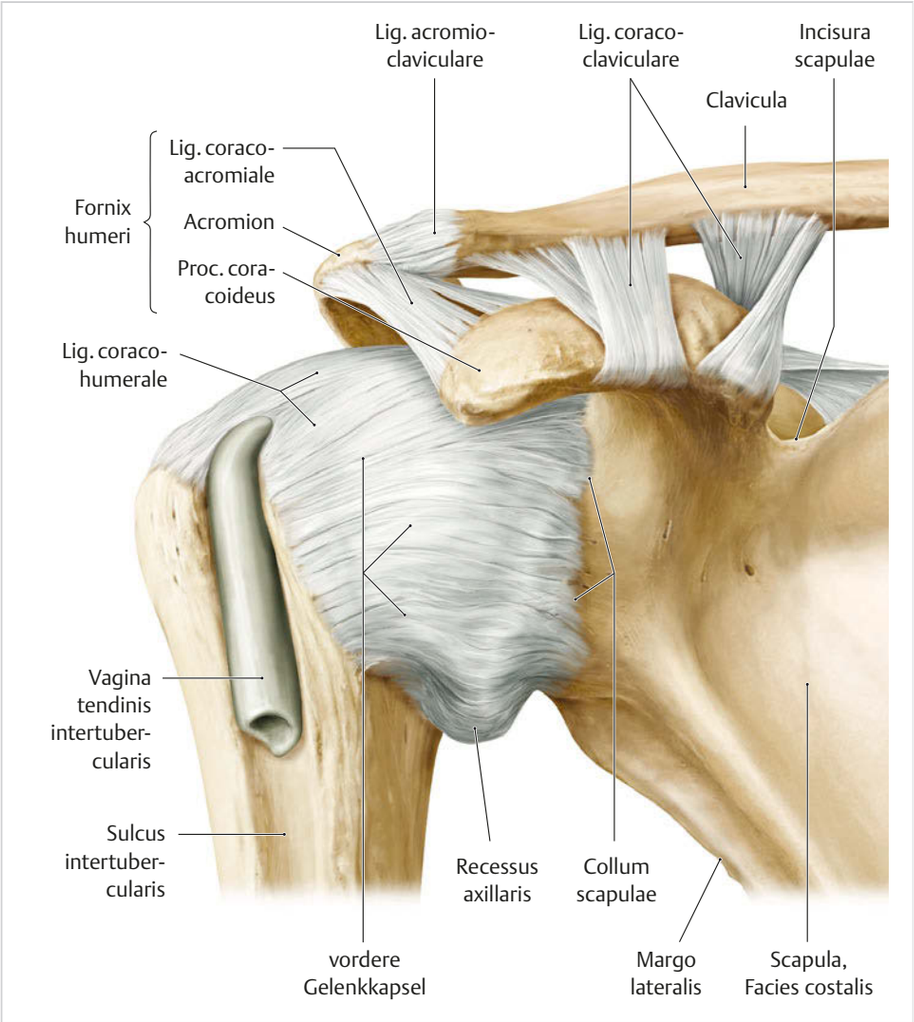

Abb. 1.4 Kapsel-Band-Apparat und Gelenkhöhle der rechten Schulter. (Quelle: Schünke M, Schulte E, Schumacher U. Prometheus. LernAtlas der Anatomie. Allgemeine Anatomie und Bewegungssystem. Illustrationen von M. Voll und K. Wesker. 5. Aufl. Stuttgart: Thieme; 2018)

struktion zu erreichen. Die Bandansätze der Ligg. trapezoideum und conoideum setzen zwischen Knie und Basis des Korakoids an. Die Osteotomie bei der Korakoidtransferoperation zur Therapie der vorderen Schulterinstabilität (Operation nach Latarjet) erfolgt distal der Bandansätze. Die Basis des Korakoids ist durchschnittlich 27,9 mm breit, wird aber zum Knie hin deutlich dünner. Bei Bohrungen für transossäre Fixationstechniken ist die zentrale Lage der Bohrlöcher zur Vermeidung von Frakturen wichtig. Bei Umfahrungen der Korakoidbasis oder bei Knochenbohrungen sind die medial und kaudal des Korakoids gelegenen neurovaskulären Strukturen des Plexus brachialis und die A. und V. axillaris unbedingt zu schonen.

Das Lig. coracoacromiale ist sowohl bei der offenen Akromioplastik als auch bei einer Transposition zur Stabilisierung des Akromioklavikulargelenks von chirurgischem Interesse. Das Band hat unterschiedliche Ausprägungsformen, von einem einzelnen strangförmigen, geteilten V-förmigen, trapezförmigen bis hin zu zwei- oder gar mehrfachen Aufteilungen. Die Länge variiert von 32 bis 36 mm, die Breite von 27 bis 37 mm, relativ konstant ist die Dicke von 1,4 mm [7]. Speziell bei einem Transfer des Lig. coracoacromiale (Operation nach Weaver-Dunn) sollten alle Anteile zusammen transferiert werden. Die typische Blutung bei der Akromioplastik erfolgt aus dem akromialen Ast der A. thoracoacromialis.

Merke

Das Lig. coracoacromiale hat viele anatomische Varianten.

Glenohumeralgelenk von ventral

Ventral ist der deltoideopektorale Zugang zum Glenohumeralgelenk Standard. Die wichtigste, oberflächennah gelegene und somit meist auch beim adipösen Patienten tastbare anatomische Landmarke ist die Spitze des Processus coracoideus. Sie wird daher auch als „Leuchtturm der Schulter“ bezeichnet. Über diese Spitze zieht der Sulcus deltoideopectoralis, in welchem die V. cephalica verläuft (in ca. 4 % der Fälle fehlend). Der Sulcus ist zum Teil schwierig zu finden. Die Orientierung erfolgt dann von der kranialen **Mohrenheim-Grube** aus. Nachdem die meisten Kollateralvenen lateral der V. cephalica verlaufen, wird diese meist lateral im Verbund mit dem M. deltoideus belassen. Wenn sie schon unterhalb der Spitze des Processus coracoideus nach medial zieht, können die lateralen Zuläufe der Vene unterbunden und diese auch nach medial mit dem M. pectoralis mobilisiert werden. Wird der Sulcus deltoideopectoralis nicht getroffen und ein transdeltoidaler Zugang durchgeführt, ist auf den Endast des N. axillaris zu achten, um eine Denervierung der ventralen Anteile des Muskels zu vermeiden (siehe Kap. 1.1.2). Jüngst wurde auch eine Innervation von distal entlang des lateralen Rands der V. cephalica beschrieben, was für deren Lateralisation spricht. Ist der deltopektorale Split vollzogen, liegt die Spitze des Processus coracoideus als Zentrum eines Sterns von abgehenden Sehnen und Bändern vor einem (▶ Abb. 1.5).

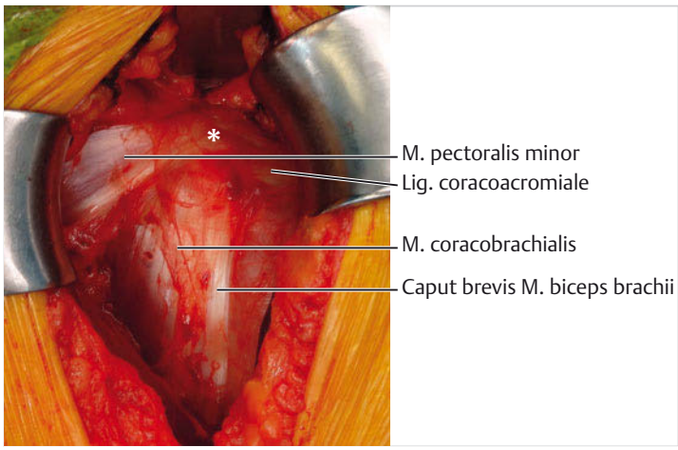

Abb. 1.5 Ligament und Muskelansätze am Processus coracoideus.
*: Spitze des Proc. coracoideus.

Nach lateral zieht das Lig. coracoacromiale, nach kaudal ziehen die Sehnen des M. coracobrachialis und das Caput breve des M. biceps brachii, nach medial der M. pectoralis minor und nach kranial etwas weiter in der Tiefe das Lig. trapezoideum und das Lig. conoideum. Für eine Osteosynthese des Korakoids oder eine **Latarjet-Operation** ist die genaue Darstellung dieser Strukturen notwendig. Besonders bei der Osteotomie des Korakoids bei der Latarjet-Operation (Kap. 9.1) sind der medial des Korakoids verlaufende Plexus brachialis und die A. und V. axillaris zu schonen (▶ Abb. 1.6). Daher sollte die Osteotomie immer von medial nach lateral erfolgen. Es sollten maximal 2,64 cm der Korakoidspitze abgesetzt werden [10], da danach die Ansätze der korakoklavikulären Bänder beginnen. Bei der Osteotomie soll der Arm in Adduktion und Innenrotation gehalten werden, um das Gefäß-Nerven-Bündel weiter nach medial zu verlagern und so zu schützen.

In der nächsttieferen Schicht wird nach Spaltung der klavipektoralen Gleitfaszie ventral der M. subscapularis und das Rotatorenintervall sowie lateral/kranial der M. supraspinatus dargestellt.

Um den M. subscapularis auch nach medial zu exponieren, müssen die Sehnen des M. coracobrachialis und das Caput breve des M. biceps brachii mit einem stumpfen Haken nach medial gezogen werden. Hier muss besonders auf den N. musculocutaneus geachtet werden. Dieser zieht etwa 5,4 cm mit einer Variationsbreite von 2–11,2 cm [8] unterhalb der Spitze des Processus coracoideus in den Muskelbauch des M. coracobrachialis (▶ Abb. 1.7).

Beim Transfer des M. pectoralis major, aber auch bei Revisionen können die Abgänge in einem Fenster zwischen dem M. pectoralis minor und dem M. coracobrachialis dargestellt und nach distal verfolgt werden. Von lateral kann der Eintritt des N. musculocutaneus durch Palpation oder vorsichtiges Präparieren nach Anheben der Mm. coracobrachialis und biceps identifiziert werden. Beim subkorakoidalen Transfer des M. pectoralis major (siehe Kap. 11.3) ist die Darstellung des Nervs unverzichtbar, da bei einem zu proximalen Nervenabgang diese Art des Transfers mit der Gefahr der Nervenirritation einhergeht.

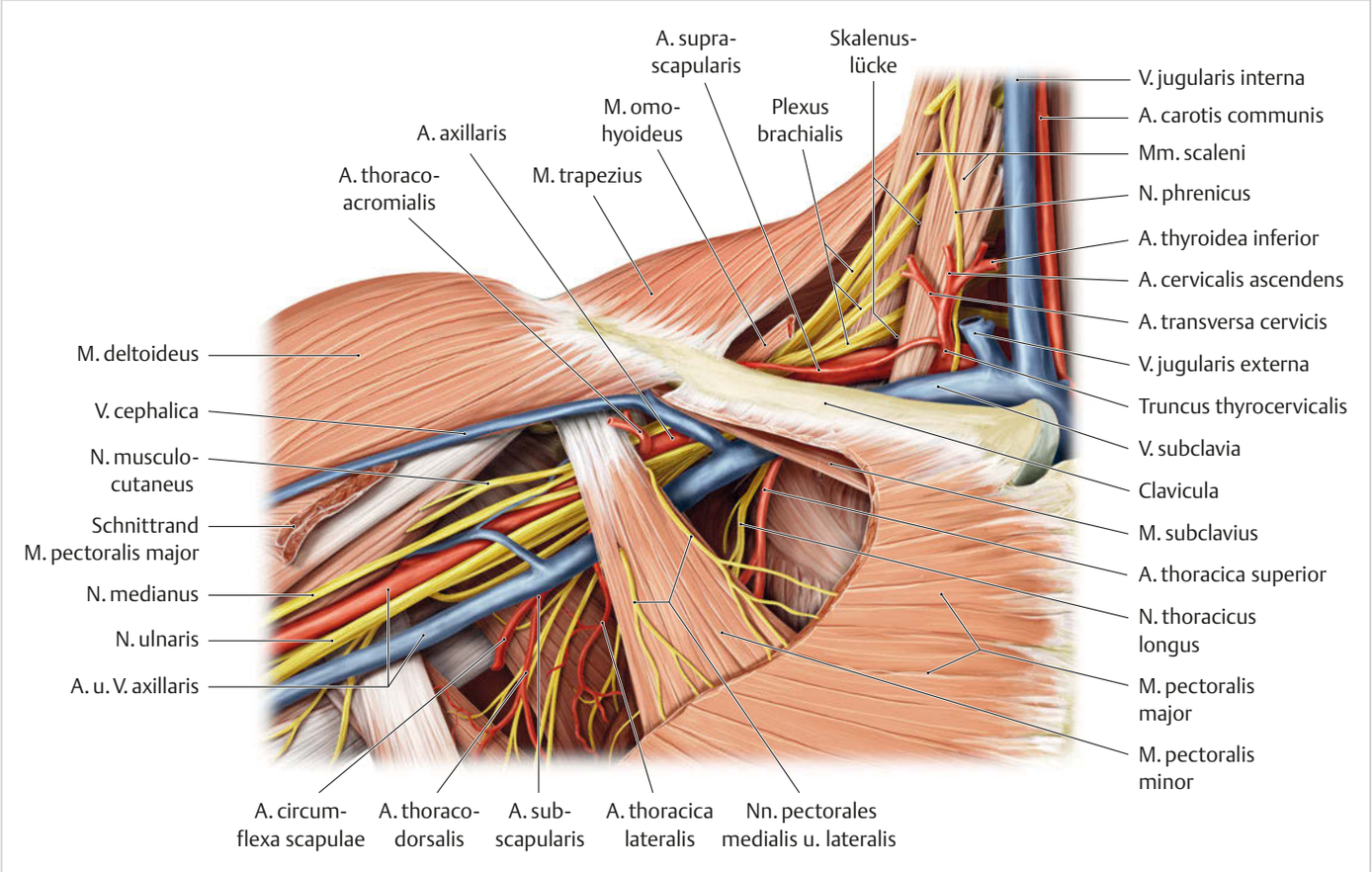

Abb. 1.6 Achselhöhle nach Entfernung der gesamten Vorderwand. (Quelle: Schünke M, Schulte E, Schumacher U. Prometheus. LernAtlas der Anatomie. Allgemeine Anatomie und Bewegungssystem. Illustrationen von M. Voll und K. Wesker. 5. Aufl. Stuttgart: Thieme; 2018)

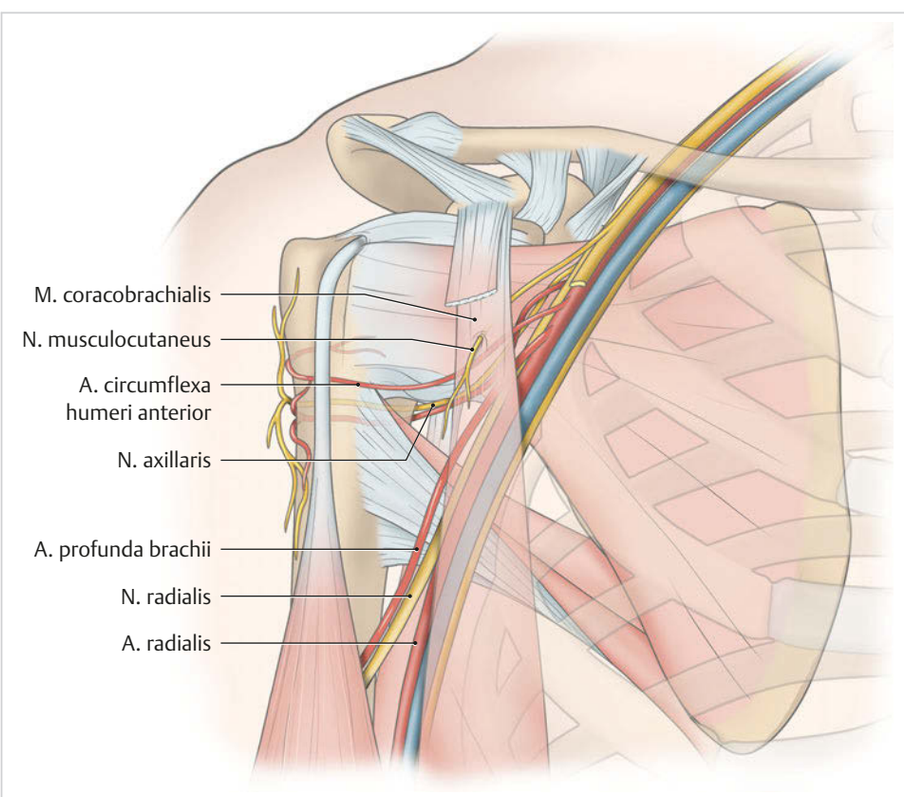

Abb. 1.7 Räumliche Beziehung der wichtigsten Nerven und Gefäße zum Schultergelenk.

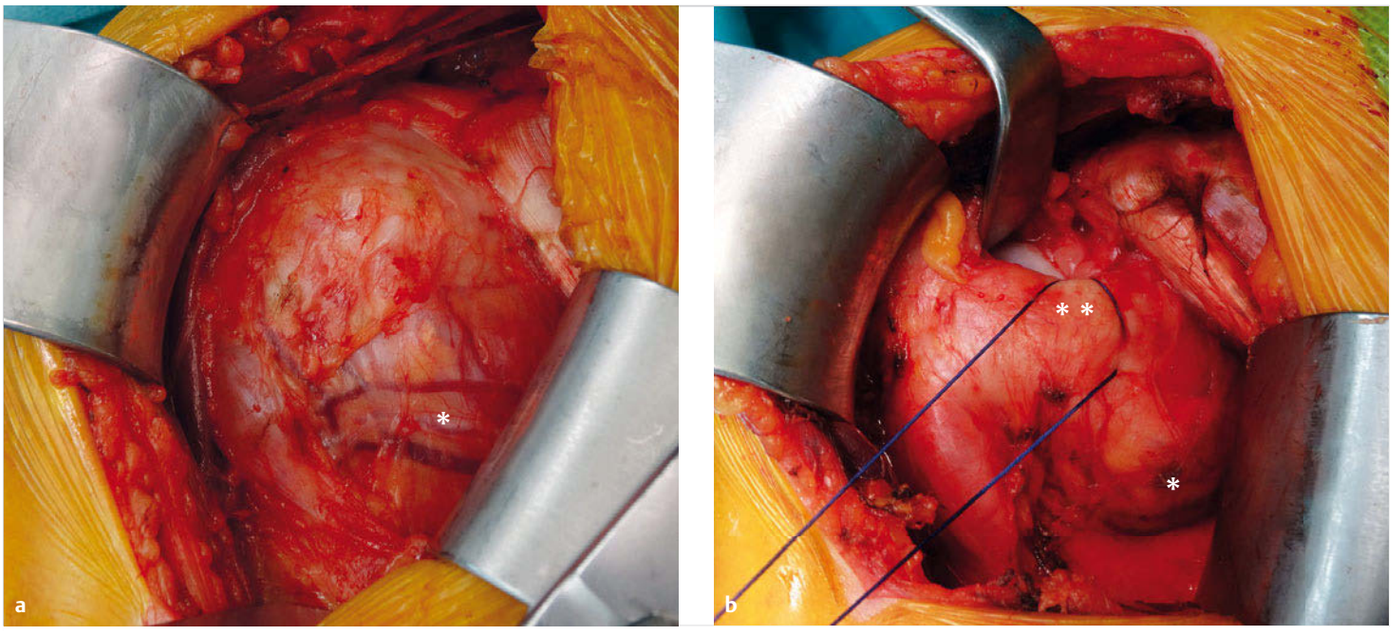

Abb. 1.8 Glenohumeralgelenk von ventral.
a Aufsicht auf den M. subscapularis vor Präparation. *: A. und Vv. circumflexa humeri anterior („three sisters“).
b Aufsicht nach Eröffnung des Rotatorenintervalls. Nun ist an der Spitze des Langenbeck-Hakens der Gelenkknorpel des Humeruskopfes zu erkennen. *: A. und Vv. circumflexa humeri anterior („three sisters“), **: Sehniger Oberrand des M. subscapularis (mit Faden angeschlungen).

Merke

Die Höhe des Eintritts des N. musculocutaneus in den M. coracobrachialis kann bereits 2 cm unter der Korakoidspitze sein.

Nach Darstellung des M. subscapularis können durch Außenrotation die A. und Vv. circumflexa humeri anteriores (three sisters) als wichtige anatomische Landmarken exponiert werden (▶ Abb. 1.8a). Beim offenen Vorgehen kann man im Gegensatz zur Arthroskopie den sehnigen Oberrand des M. subscapularis nicht sehen (▶ Abb. 1.8a), da die Rotatorenmanschette hier wirklich als komplette Manschette imponiert. Erst nach Split im Rotatorenintervall zwischen dem M. subscapularis und dem M. supraspinatus kann der Oberrand des M. subscapularis identifiziert werden (▶ Abb. 1.8b).

Außer beim endoprothetischen Ersatz des Humeruskopfs müssen diese unbedingt geschont werden, da sie nahezu die komplette Blutversorgung des Tuberculum minus, des Sulcus bicipitalis und von großen Teilen des Humeruskopfs übernehmen. Der N. axillaris wird in der Tiefe zwischen dem muskulären Anteil des M. subscapularis und dem M. coracobrachialis aufgesucht, bevor er unter dem Recessus axillaris nach dorsal verläuft. Adduktion und Innenrotation des Armes erleichtert dies. Bei der Präparation medial des M. coracobrachialis sind die zarten Rr. subscapulares in Gefahr. Sie versorgen den M. subscapularis motorisch und gehen aus dem Fasciculus posterior, dem N. thoracodorsalis und dem N. axillaris ab.

Das Tuberculum minus als Ansatz des M. subscapularis und das lateral gelegene Tuberculum majus als Ansatzpunkt des M. supraspinatus (kranioventral) sowie der M. infraspinatus (kraniodorsal) und der M. teres minor (dorsakaudal) sind gut tastbar (▶ Abb. 1.9a, b). Dazwischen, im Sulcus bicipitalis verlaufend, ist die lange Bizepssehne ein wichtiger chirurgischer Orientierungspunkt. Da das Lig. intertuberculare sehr straff ist, kann man die lange Bizepssehne am besten unterhalb des Ligaments ertasten. Am lateralen Rand des Sulcus bicipitalis verläuft der R. ascendens der A. circumflexa humeri anterior, der – außer bei Endoprothesen – unbedingt geschont werden muss, um die Durchblutung des Oberarmkopfs zu schützen.

Im weiteren Verlauf nach distal wird die lange Bizepssehne von der Ansatzsehne des M. pectoralis major überkreuzt, die an der Crista tuberculi majoris U-förmig inseriert. Hierbei setzen die Fasern der Pars clavicularis distal und ventral der Fasern der Pars sternocostalis an; dies ist insbesondere bei einem Transfer des M. pectoralis major zu beachten (▶ Abb. 1.10). Bei einem Transfer der oberen Hälfte bis zu ⅔ sollen die sternokostalen Anteile versetzt werden, da diese dem Verlauf des zu ersetzenden M. subscapularis am ehesten entsprechen [8]. Distal und als untere Begrenzung des M. subscapularis wird medial der Bizepssehne der spiegelnde Ansatz der Sehne des M. latissimus dorsi identifiziert, was bei einem von ventral durchgeführten Latissimus-Transfer wichtig ist.

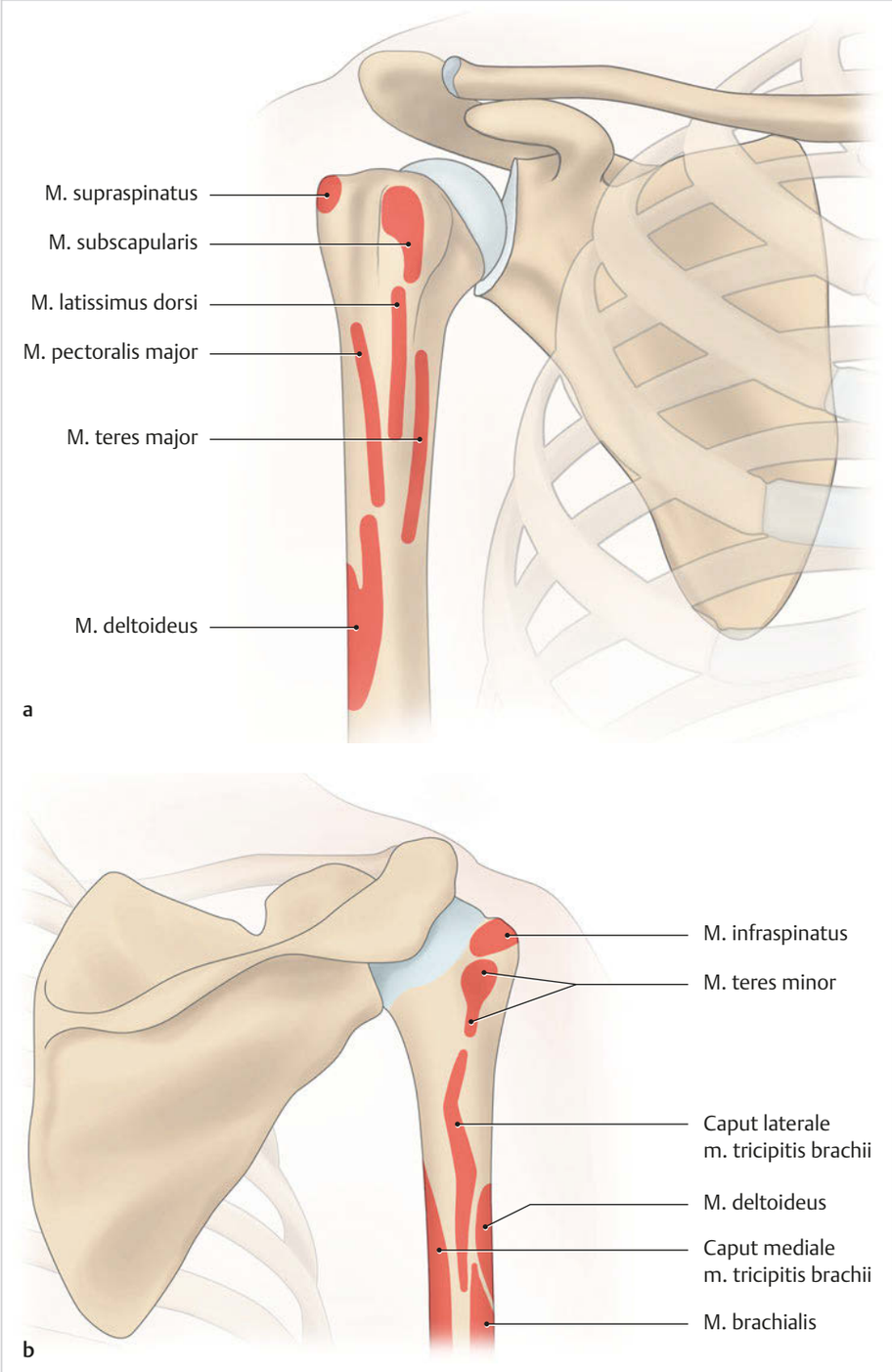

Abb. 1.9 Muskelansätze am proximalen Humerus.
a Ansicht von ventral.
b Ansicht von dorsal.

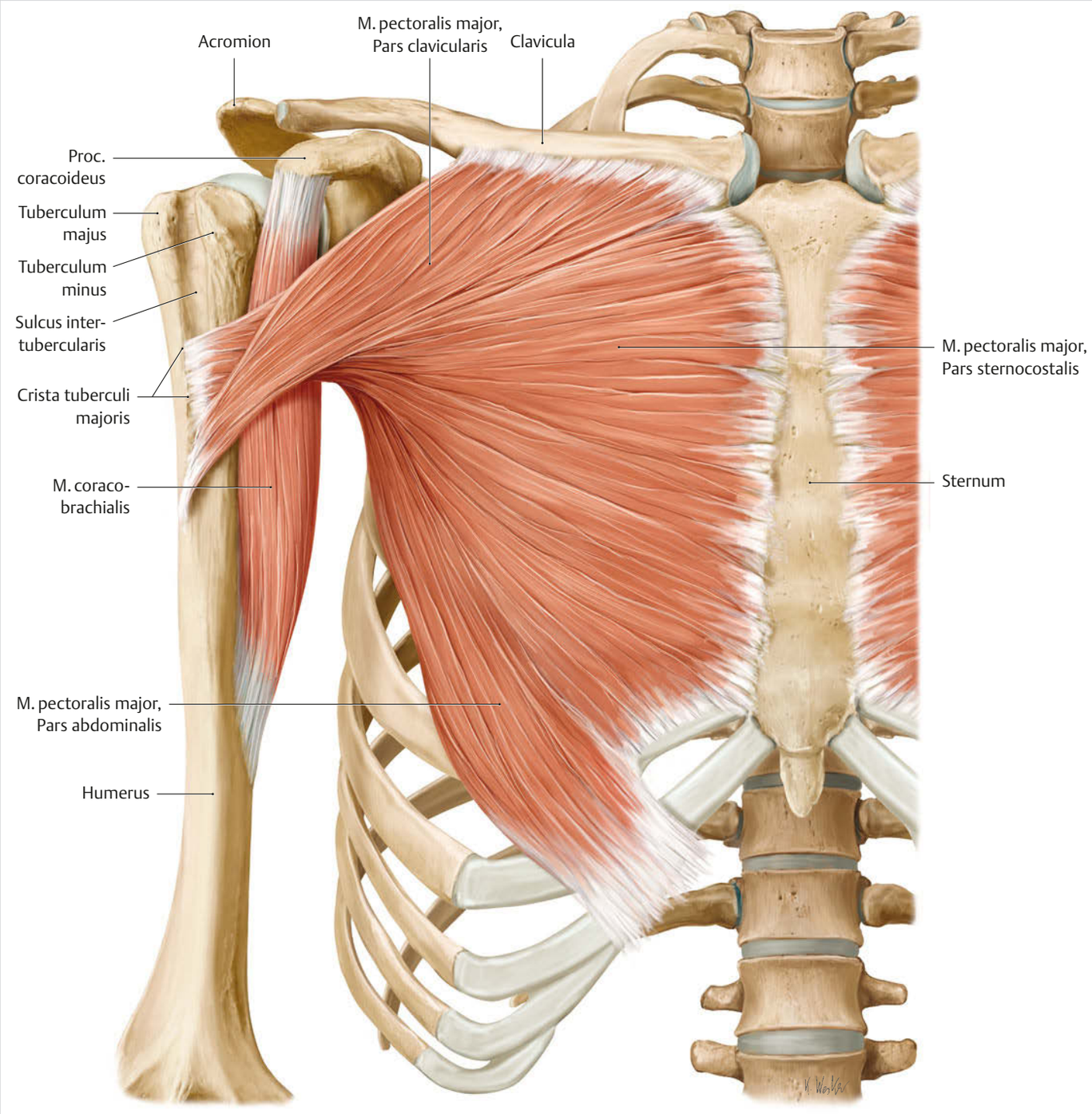

Abb. 1.10 Insertion des M. pectoralis major. (Quelle: Schünke M, Schulte E, Schumacher U. Prometheus. LernAtlas der Anatomie. Allgemeine Anatomie und Bewegungssystem. Illustrationen von M. Voll und K. Wesker. 5. Aufl. Stuttgart: Thieme; 2018)

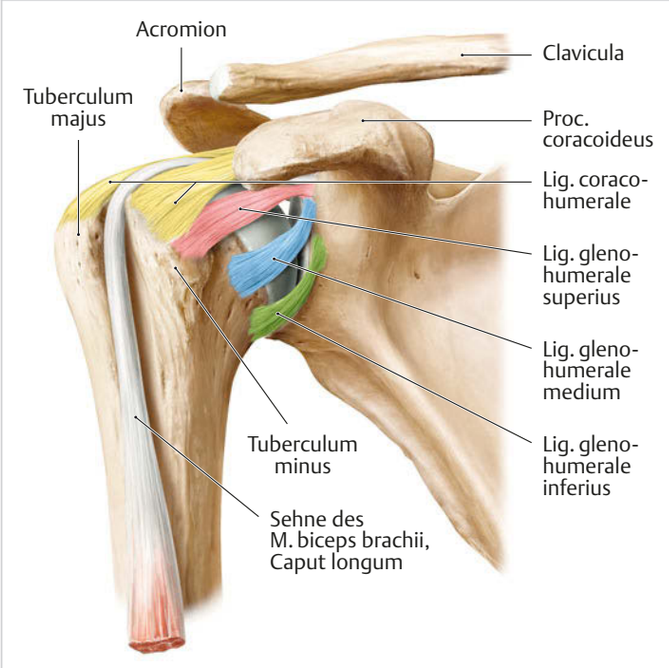

Abb. 1.11 Kapselverstärkende glenohumerale Bänder in der Ansicht von vorne und ventral. (Quelle: Schünke M, Schulte E, Schumacher U. Prometheus. LernAtlas der Anatomie. Allgemeine Anatomie und Bewegungssystem. Illustrationen von M. Voll und K. Wesker. 5. Aufl. Stuttgart: Thieme; 2018)

Für viele ventrale **Stabilisierungsoperationen** (Kap. 9.1) ist es schonender, den M. subscapularis in seinem muskulären Anteil zu splitten, als ihn in seinem tendinösen Anteil abzulösen. Der Split soll genau im Faserverlauf zwischen dem oberen und den unteren zwei Dritteln des Muskels möglichst auf Glenoidebene beginnen, um die gesamte Kapsel bis an den Glenoidhals darzustellen. Bei der Kapselpräparation nach kaudal muss wieder der N. axillaris beachtet werden, der direkt unter der Kapsel nach dorsal verläuft. Nach dem Nord-Süd-Kapselsplit sollen, um den N. axillaris nicht zu verletzen, die Haken nur direkt mit knöchernem Kontakt zum Glenoid gesetzt und der Arm in Adduktion geführt werden. Eine Separation der ventralen Verstärkungsbänder Lig. glenohumerale medius (MGHL) und Lig. glenohumerale inferius (IGHL) ist nicht möglich (▶ Abb. 1.11). Bei einer lateralen Ablösung des M. subscapularis mit der Kapsel gelingt dies jedoch gut.

Merke

Der N. axillaris verläuft kaudal der A. und Vv. circumflexa humeri (three sisters) am Unterrand des M. subscapularis unterhalb des Glenoids nach dorsal.

Nur nach Resektion des Humeruskopfs am anatomischen Hals kann das Glenoid vollständig exponiert und das Labrum glenoidale sowie der meist eher posterosuperior gelegene Ansatzbereich der langen Bizepssehne gut eingesehen werden (▶ Abb. 1.12).

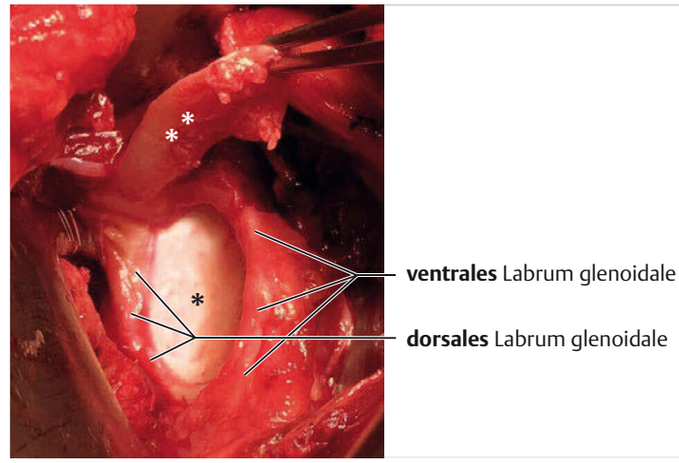

Abb. 1.12 Aufsicht auf ein rechtes Glenoid nach Resektion des Humeruskopfes. *: Facies glenoidales, **: M. biceps brachii, Caput longum

Bei Glenoidosteosynthesen oder ventralen Knochenblock-Operationen muss der dorsal gelegene N. suprascapularis beachtet werden, da dieser bei zu weit ansteigender oder zu langer Schraubenlage an der Rückseite des Glenoids verletzt werden kann. Die transossären Schrauben sollen daher mit einer maximalen Angulation von 10° nach dorsal zur Glenoidebene sowie mit einem Austrittspunkt unterhalb der Glenoidmitte eingebracht werden. Der N. suprascapularis zieht durch die Incisura scapulae unter dem Lig. transversum scapulae (die A. suprascapularis verläuft oberhalb des Ligaments) in die Fossa scapularis, wo er den M. supraspinatus innerviert und sensible Äste zum Akromioklavikulargelenk abgibt. Von dort verläuft er unter dem Lig. spinoglenoidale in der spinoglenoidalen Notch nach distal. Engpasssyndrome sind an der Incisura scapulae und an der Notch zu beachten. Nach der Notch ziehen die motorischen Äste wieder nach medial und versorgen den M. infraspinatus, sensible Äste versorgen die dorsale Gelenkkapsel (▶ Abb. 1.13).

Der N. suprascapularis muss in seinem Verlauf auf dem Glenoidhals auch bei der dorsalen und superioren Rotatorenmanschettenmobilisation beachtet werden. Er ist in Höhe der spinoglenoidalen Notch nur 2 cm und im Bereich der Spina scapulae nur 1 cm von der Glenoidkante entfernt. Bigliani [2] hat die „sichere Zone“ definiert, in der keine Verletzung des N. suprascapularis zu erwarten ist (▶ Abb. 1.14).

Zur Implantation von Endoprothesen wird der M. subscapularis tendinös oder durch eine flache Chip-Osteotomie des Tuberculum minus bis in den muskulären Anteil am Humerus abgelöst. Die Mobilisation und Verlängerung erfolgt durch Resektion der Bursa subcoracoidea, des Lig. glenohumerale superius (SGHL) und entlang des knöchernen Glenoidhalses. Ventral ist auf den N. axillaris zu achten, der hier die Rr. subscapulares abgibt. Die Mobilisation soll daher lateral der Ebene des M. coracobrachialis enden. Der 360°-Release des M. subscapularis wird daher heute nicht mehr empfohlen.

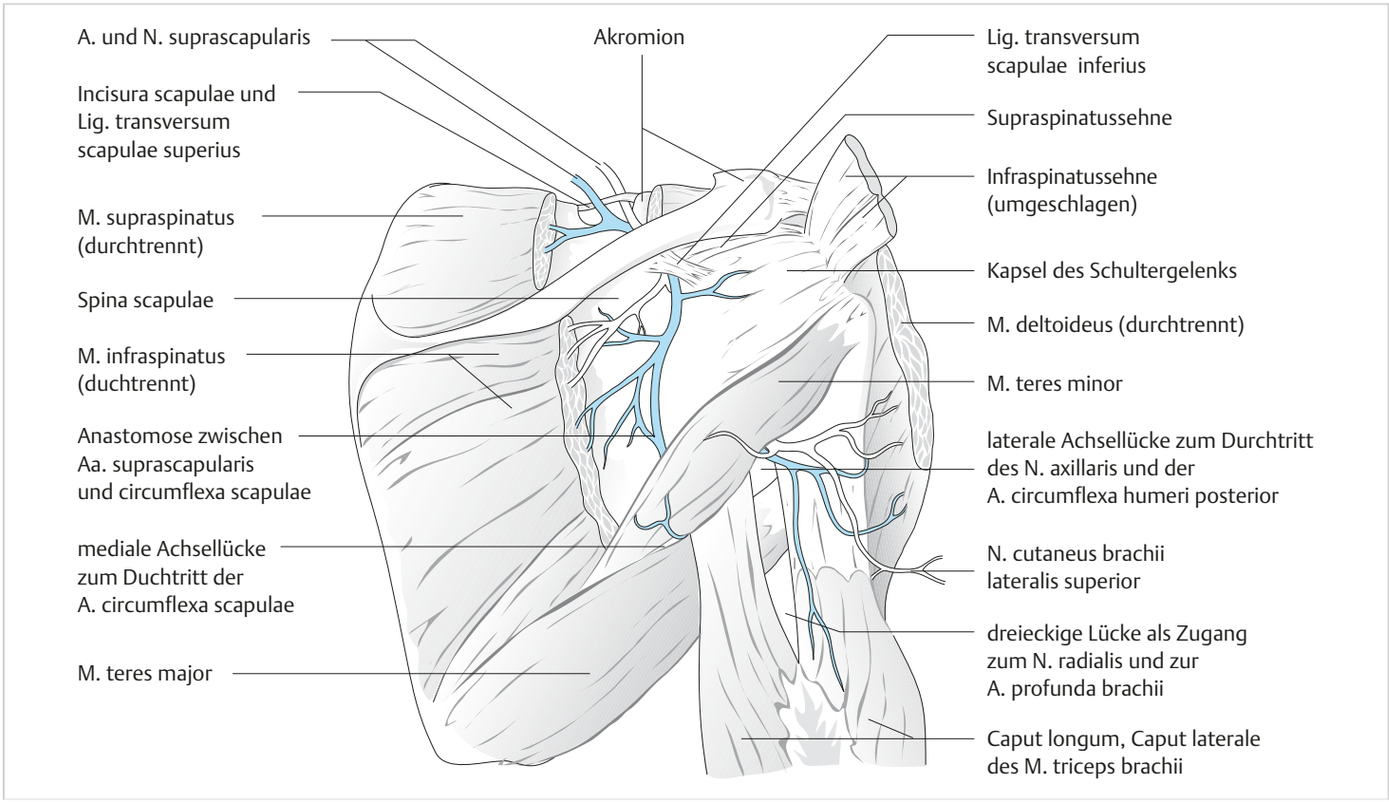

Abb. 1.13 Dorsaler Nervenverlauf von A. und N. suprascapularis und N. axillaris. (Quelle: Gohlke F, Janssen E. Nervenversorgung. In: Gohlke F, Hedtmann A (Hrsg). Orthopädie und Orthopädische Chirurgie – Schulter. Stuttgart: Thieme; 2002)

Bei der Mobilisation unter dem M. deltoideus ist der Verlauf des distalen N. axillaris an seiner Innenseite zu beachten. Er ist von Begleitgefäßen umgeben, die gerne bluten. Die blinde Koagulation oder Unterbindung ist hier zu unterlassen (▶ Abb. 1.15).

Der Abstand vom Nerv zum lateralen Akromion beträgt ca. 5 cm. Er verläuft nicht zwangsläufig parallel, eventuell von hinten nach vorne leicht aufsteigend. Es wurden jedoch auch Fälle mit einem Abstand von nur 3,1 cm beschrieben [4]. Nicht nur die Körpergröße und Armlänge des Patienten sind hier maßgebliche Faktoren, sondern auch die Armposition. Ab 60° Abduktion nimmt der Abstand des N. axillaris zum Akromion signifikant ab. Während er in Neutralstellung durchschnittlich 6,1 cm beträgt, verringert er sich in 90° Abduktion auf 4,5 cm [4]. Konträr dazu nimmt der Abstand des Nervs zum inferioren Glenoid bei Abduktion und Neutralrotation zu [11]. Somit ist der Nerv beim Deltasplit mit dem Arm in Neutralposition und bei Operationen am ventralen Glenoid in Abduktion am wenigsten in Gefahr.

Die anatomischen Besonderheiten des Glenoids und seiner pathologischen Formen werden im Kap. 17 eingehend beschrieben.

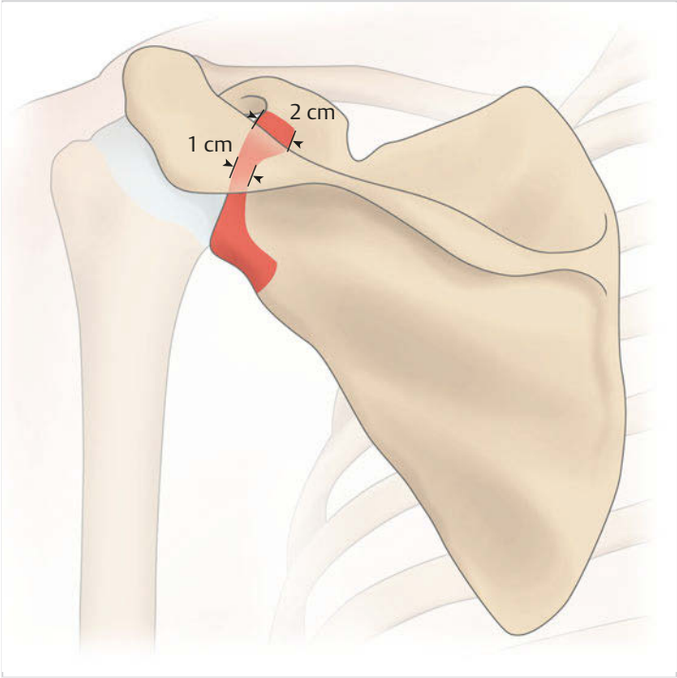

Abb. 1.14 Sichere Zone für die Schraubenplatzierung am dorsalen Glenoid (Datenquelle: [2]).

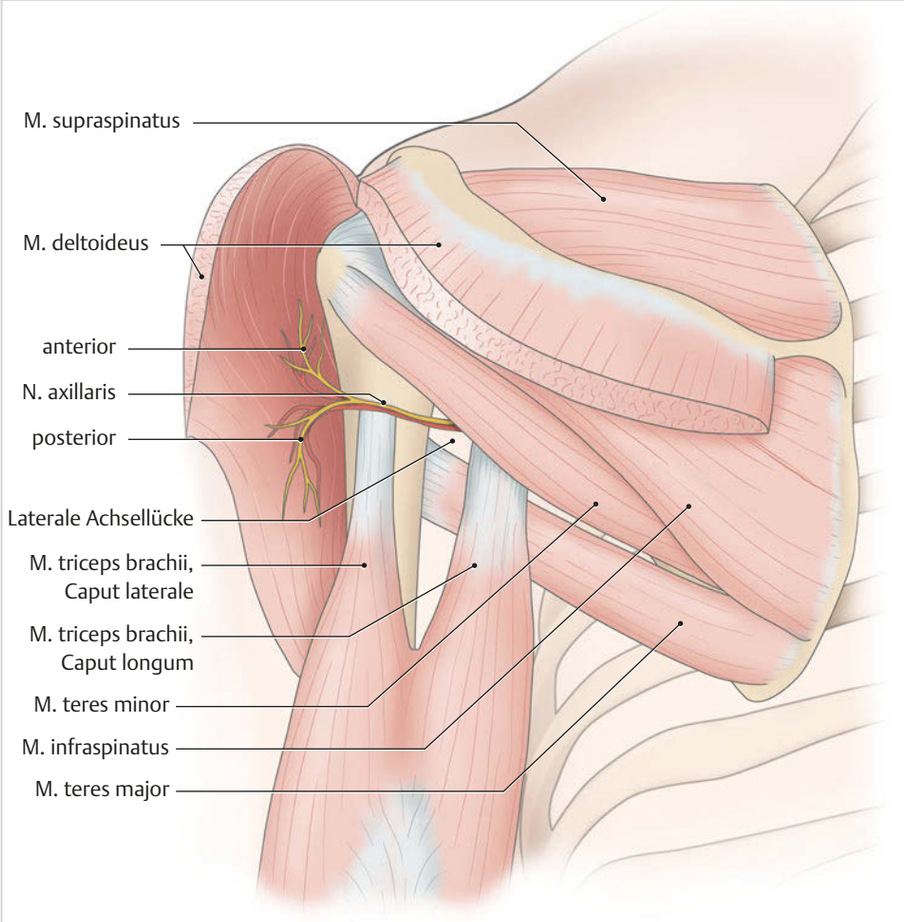

Abb. 1.15 Verlauf des N. axillaris an der Innenseite des M. deltoideus.

1.1.2 Laterale/transdeltoidale Anatomie

Auch von der Seite prägt der M. deltoideus die anatomische Struktur der Schulter. Der vom N. axillaris innervierte Muskel besteht aus **3 Hauptanteilen**:

- dorsaler Anteil, von der Spina scapulae entspringend (Pars spinalis)
- mittlerer Anteil, vom Akromion (Pars acromialis) entspringend
- ventraler Anteil, von der Klavikula (Pars clavicularis) entspringend

Die **Insertionszone** des **M. deltoideus** ist bogenförmig, kranial ca. 22 mm und kaudal ca. 13 mm breit. Sie erstreckt sich über fast 7 cm Länge, wobei die Fasern der ventralen und dorsalen Deltoideusanteile den kürzeren mittleren Anteil einrahmen [9]. Ventral grenzt die Insertion des M. deltoideus an diejenige des M. pectoralis major.

Der **N. axillaris** verläuft erst unter dem Glenoid nach dorsal und zieht zusammen mit der A. und V. circumflexa humeri posterior durch die laterale Achsellücke nach lateral und ventral. Diese wird durch den Humerus lateral, die Mm. teres major und minor sowie den langen Trizepskopf gebildet. Er verläuft von dorsal nach ventral dem M. deltoideus innen anliegend, bei anliegendem Oberarm ca. 5 cm unterhalb der Akromionkante, und soll da sicher getastet werden (s. o.). Bei den verschiedenen transdeltoidalen Zugängen ist es wichtig, den Faserverlauf des M. deltoideus zu erkennen und ihn nur längs dieser Fasern zu splitten. Für einen mini-offenen Zugang geht der Split nur vom Akromion über maximal 4 cm nach distal, um den N. axillaris nicht zu gefährden. Man sollte den Split so wählen, dass er am anterolateralen Akromioneck beginnt. Damit kann man, falls der Zugang so nicht ausreicht, noch den M. deltoideus vom ventralen Akromion bis hin zum Akromioklavikulargelenk ablösen.

Als anatomische Normvariante kann ein **Os acromiale** chirurgisch eine Rolle spielen. Die häufigste Form ist das Os mesoacromiale, bei welchem der Spalt im Akromion innerhalb des Akromioklavikulargelenks liegt. Das dorsal des Akromioklavikulargelenks gelegene Os metacromiale spielt chirurgisch keine Rolle. Das ventral des AC-Gelenks lokalisierte Os praeacromiale kann reseziert werden, wenn es symptomatisch ist. Für eine Osteosynthese des Os mesoacromiale ist die Durchblutung des ventralen Akromions zu beachten. Diese kommt aus den von ventral eintretenden Ästen des R. acromialis aus der A. thoracoacromialis. Daher ist die Ablösung des M. deltoideus vom ventralen Akromion bei Vorliegen eines Os acromiale zu vermeiden.

Nachdem man den M. deltoideus gesplittet oder abgelöst hat, trifft man als nächste Schicht auf die Bursa subacromialis und subdeltoidea. Die Bursa bedeckt die ganze Rotatorenmanschette von dorsal bis ventral. Chirurgisch ist die Unterscheidung der Bursa subacromialis, subdeltoidea und subcoracoidea meist nicht möglich. Unter der Bursa sind alle 4 Sehnen der Rotatorenmanschette und der Sulcus bicipitalis mit der langen Bizepssehne abhängig von der Rotation des Armes einzusehen und zu palpieren. Während der kranial gelegene M. supraspinatus in Neutralrotation im OP-Situs liegt, kommen die dorsal gelegenen Mm. infraspi-

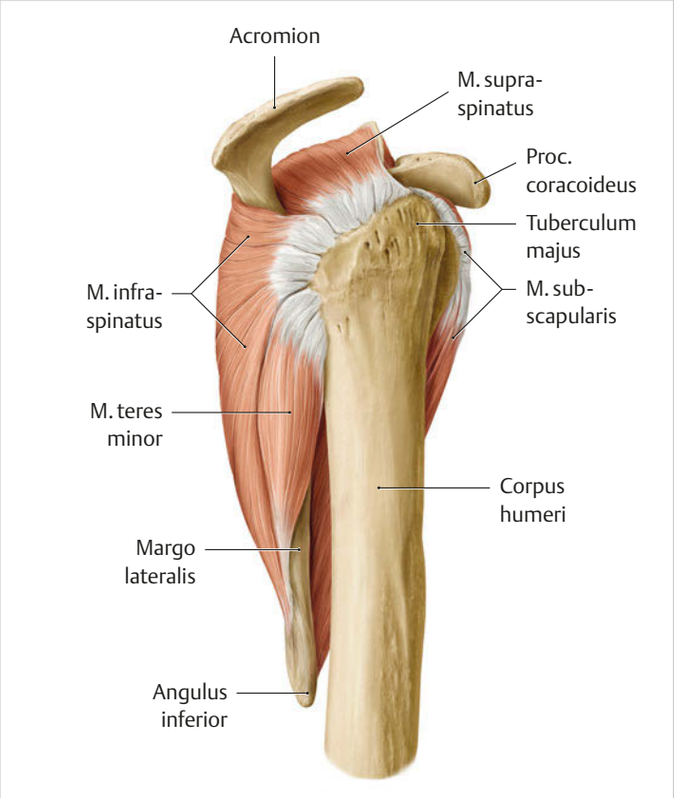

Abb. 1.16 Lage und Verlauf der Muskeln der Rotatorenmanschette. (Quelle: Schünke M, Schulte E, Schumacher U. Prometheus. LernAtlas der Anatomie. Allgemeine Anatomie und Bewegungssystem. Illustrationen von M. Voll und K. Wesker. 5. Aufl. Stuttgart: Thieme; 2018)

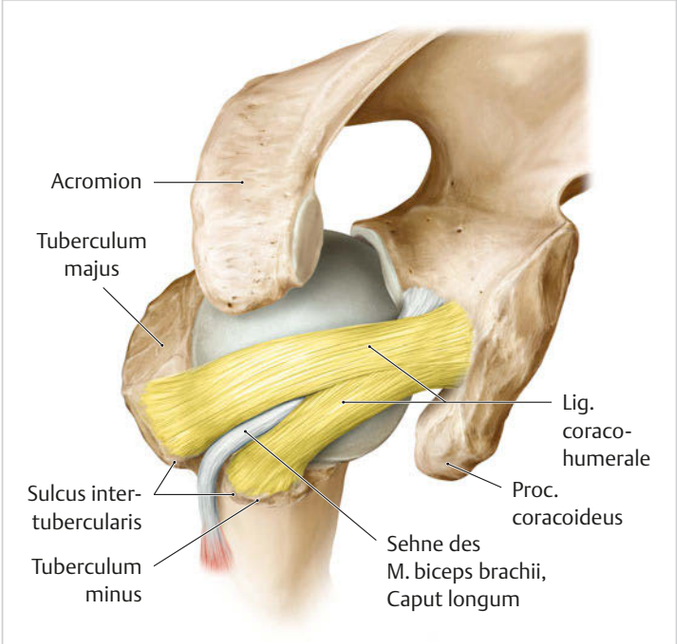

Abb. 1.17 Lig. coracohumerale. (Quelle: Schünke M, Schulte E, Schumacher U. Prometheus. LernAtlas der Anatomie. Allgemeine Anatomie und Bewegungssystem. Illustrationen von M. Voll und K. Wesker. 5. Aufl. Stuttgart: Thieme; 2018)

natus und teres minor bei zunehmender Innenrotation zur Darstellung und der ventral liegende M. subscapularis bei Außenrotation. Das Rotatorenintervall zwischen dem M. subscapularis und dem M. supraspinatus ist deutlich über dem sehnigen Oberrand des M. subscapularis zu tasten, wird aber häufig durch das Lig. coracohumerale überdeckt. Die lange Bizepssehne kann am besten unterhalb des Lig. intertuberculare getastet werden (▶ Abb. 1.16).

Bei der Palpation nach kranial können die Akromionunterfläche, das Lig. coracoacromiale und auch die Unterfläche des Akromioklavikulargelenks getastet werden. Ventral ist das Lig. coracohumerale am besten in Außenrotation zu tasten, da es sich in dieser Position anspannt (▶ Abb. 1.17). Es ist ein maßgeblicher Stabilisator des **Pulley-Systems**, welches die lange Bizepssehne zentriert, umhüllt aber auch den M. subscapularis nach ventral und den M. supraspinatus nach dorsal [1]. Bei großen und retrahierten Rotatorenmanschettendefekten kann die Durchtrennung dieses Bandes manchmal noch etwas Spannung von der Supraspinatussehne nehmen. Oft sind die einzelnen Sehnen der Rotatorenmanschette nicht klar voneinander zu trennen, da die Sehnenfasern überkreuzt einstrahlen – Fasern des M. infraspinatus verlaufen dabei bis vor den Sulcus intertubercularis [6]. Dies erklärt auch die begleitende Atrophie des M. infraspinatus bei isolierten Defekten des M. supraspinatus. Weiter medial können entlang der Spina Supra- und Infraspinatusmuskel unterschieden werden.

1.1.3 Dorsale Anatomie

Skapula

Dorsalseitig prägen der M. trapezius, der M. deltoideus und die Skapula vor allem mit der Spina scapulae, dem Akromion und der Margo medialis die oberflächliche Kontur der Schulter (▶ Abb. 1.18).

Die Skapula ist quasi als **Sesambein** zwischen die axioskapulären und skapulohumeralen Muskeln interponiert. Die **axioskapulären Muskeln** dienen der Stabilisierung der Skapula als Basis für die Schulter. Sie umfassen die Mm. serratus anterior, levator scapulae, pectoralis minor, rhomboideus und als größten und oberflächlich sichtbaren den M. trapezius. Die **skapulohumeralen Muskeln** dienen der glenohumeralen Beweglichkeit und umfassen die Mm. deltoideus, supraspinatus, infraspinatus, subscapularis, teres minor und teres major.

Der vom N. accessorius versorgte **M. trapezius** besteht aus **3 Anteilen** (▶ Abb. 1.18):

- **Pars descendens**, welcher am lateralen Drittel der Klavikula ansetzt.
- **Pars transversalis**, welcher an der lateralen Klavikula, dem Akromion und der Spina scapulae ansetzt.
- **Pars ascendens**, der am Trigonum spinae scapulae und der Spina scapulae ansetzt.

Für dorsale Zugänge muss der M. trapezius manchmal an der Spina scapulae abgesetzt werden. Oberhalb der Spina scapulae füllt der M. supraspinatus die Fossa supraspinata aus und bedeckt den durch die Incisura scapulae kommenden N. suprascapularis sowie die A. und V. suprascapularis.

Da der M. supraspinatus muskulär vom M. trapezius überdeckt wird, der M. infraspinatus jedoch nicht, sind Atrophien eher am M. infraspinatus zu sehen.

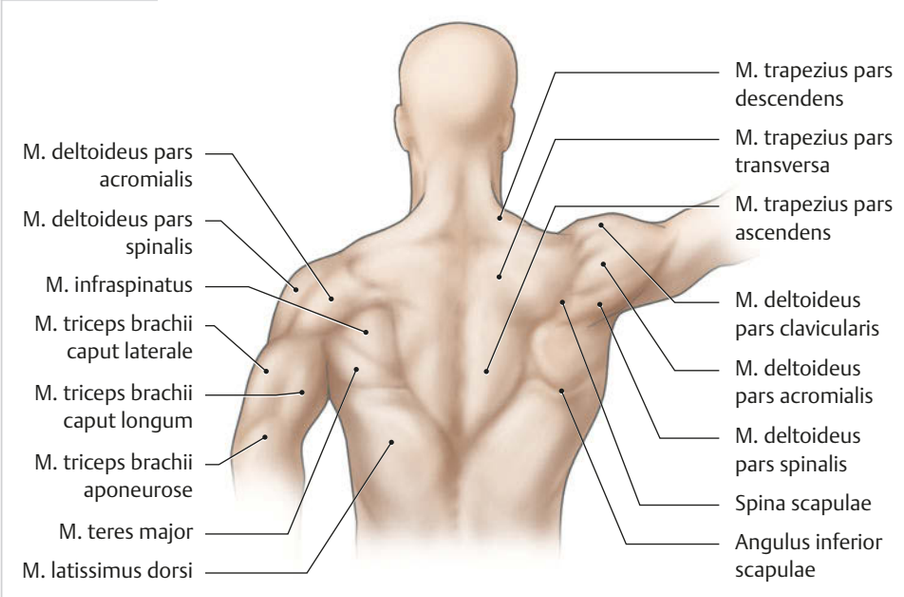

Abb. 1.18 Oberflächenrelief der Schulter von dorsal.

Merke

Während der Nerv unter dem Lig. transversum scapulae superius durchzieht, laufen die Arterie und die Vene oberhalb des Ligaments nach dorsal.

Der N. suprascapularis innerviert den M. supraspinatus, verläuft in der Fossa supraspinata nach lateral und biegt am lateralen Ende der Basis der Spina scapulae nach kaudal ab. An dieser Stelle ist der Nerv der Gelenkfläche am nähesten. Er verläuft unter dem Lig. spinoglenoidale nach distal und von dort nach medial in die Fossa infraspinata, um den M. infraspinatus zu versorgen (▶ Abb. 1.13).

Merke

Bei dorsalen und komplexen Glenoidfrakturen muss der N. suprascapularis dargestellt und ggf. unter dem Lig. spinoglenoidale dekomprimiert werden.

Am Margo lateralis der Skapula entspringt der M. teres minor und zieht zum Unterrand des Tuberculum majus am Humerus und setzt dort unterhalb des Ansatzes des M. infraspinatus an. Beide sind **Außenrotatoren**. Der M. teres minor wird wie der M. deltoideus vom N. axillaris innerviert. Der M. teres major entspringt vom Angulus inferior und dem Margo lateralis der Skapula und zieht zur Crista tuberculi minoris, wo er zusammen mit dem M. latissimus dorsi ansetzt. Beide sind **Innenrotatoren**. Diese beiden Muskeln werden vom N. thoracodorsalis innerviert. Distal dieser Muskelansätze zieht der N. radialis zusammen mit der A. profunda brachii um den Humerusschaft nach dorsal. Das Caput longum des M. triceps brachii (Innervation N. radialis) entspringt von dem Tuberculum infraglenoidale, zieht zwischen dem M. teres major und dem M. teres minor nach distal und separiert dabei die mediale von der lateralen Achsellücke. Durch die dreieckige mediale Achsellücke laufen die A. und V. circumflexa scapulae, und durch die viereckige laterale Achsellücke verlaufen der N. axillaris und die A. und V. circumflexa humeri posterior. Die laterale Begrenzung der lateralen Achsellücke bildet der Schaft des Humerus (▶ Abb. 1.13).

Merke

Bei der Präparation des M. latissimus dorsi sind der N. axillaris und die A. und V. circumflexa humeri posterior in der lateralen Achsellücke sowie der N. radialis mit der A. profunda brachii distal der Insertion des M. latissimus dorsi darzustellen.

Zur Durchführung eines Latissimus-Dorsi-Transfers [5] sind nicht nur die oben genannten neurovaskulären Strukturen darzustellen, sondern auch das neurovaskuläre Pedikel des M. latissimus dorsi, welches ca. 13 cm distal des muskulotendinösen Übergangs in den Muskelbauch eintritt. Die humerale Insertion des M. latissimus dorsi ist medial des Sulcus intertubercularis an der Crista tuberculi minoris. In Abduktion, Flexion und Innenrotation des Armes ist die Sehneninsertion am besten darzustellen. Die Sehne des M. latissimus dorsi liegt in dieser Position über der Sehne des M. teres major. Oftmals gibt es auch schwer zu trennende oder gar gemeinsame Sehneninsertionen. Beim Transfer wird die abgesetzte und armierte Sehne (in manchen Techniken werden auch beide Sehnen transferiert) über dem M. teres minor und unter dem M. deltoideus durchgezogen (siehe Kap. 11.3). Dabei wird der M. latissimus dorsi von einem Innenrotator zu einem Außenrotator und Depressor des Humeruskopfs.

Glenohumeralgelenk von dorsal

Bei den hinteren Zugängen zum Glenohumeralgelenk sind diejenigen zu bevorzugen, bei denen eine Ablösung des M. deltoideus nicht notwendig ist, aber möglich wäre. Der Split des M. deltoideus sollte – unabhängig vom Zugangsweg – immer im Faserverlauf und nur so weit nach distal erfolgen, dass der N. axillaris nicht gefährdet ist. Direkt unter dem M. deltoideus liegen der M. infraspinatus und der M. teres minor. Der N. axillaris tritt unterhalb des M. teres minor von der lateralen Achsellücke kom-

mend in den M. deltoideus ein. Der dorsale Zugang zum Gelenk führt über einen Split zwischen M. infraspinatus und M. teres minor. Die Abgrenzung kann schwierig sein, gelingt in der Regel von medial her leichter.

Gelegentlich kann ein Tuberculum innominatum am Humeruskopf zu tasten sein, was die Trennung der beiden Sehnen lateral erleichtern kann. Bei der Freilegung der unter den Sehnen liegenden dorsalen Gelenkkapsel ist der N. suprascapularis, der zwischen Spina scapulae und Glenoid nach distal zieht (▶ Abb. 1.13), am besten durch das Tasten der Basis des Akromions zu lokalisieren und zu schonen. Die Präparation erfolgt daher am besten unterhalb der Glenoidmitte und erstreckt sich zum Margo lateralis. Am Übergang der Margo lateralis der Skapula zum Glenoid befindet sich das Tuberculum infraglenoidale als Ursprung des Caput longum des M. triceps brachii, welches im weiteren Verlauf die mediale von der lateralen Achsellücke trennt.

Merke

Bei Präparation der dorsalen Gelenkkapsel ist die untere Hälfte des Glenoids der sicherste Weg, den kranial davon gelegenen N. suprascapularis und den kaudal des Glenoids gelegenen N. axillaris zu schonen.

Literatur

[1] Arai R, Nimura A, Yamaguchi K et al. The anatomy of the coracohumeral ligament and its relation to the subscapularis muscle. J Shoulder Elbow Surg 2014; 23: 1575–1581

[2] Bigliani LU, Dalsey RM, McCann PD et al. An anatomical study of the suprascapular nerve. Arthroscopy 1990; 6: 301–305

[3] Boehm TD, Kirschner S, Fischer A et al. The relation of the coracoclavicular ligament insertion to the acromioclavicular joint: a cadaver study of relevance to lateral clavicle resection. Acta Orthop Scand 2003; 74: 718–721

[4] Burkhead WZ, Scheinberg RR, Box G. Surgical anatomy of the axillary nerve. J Shoulder Elbow Surg 1992; 1: 31–36

[5] Gerber C, Vinh TS, Hertel R et al. Latissimus dorsi transfer for the treatment of massive tears of the rotator cuff. A preliminary report. Clin Orthop Relat Res 1988; 232: 51–61

[6] Mochizuki T, Sugaya H et al. Humeral insertion of the supraspinatus and infraspinatus. New anatomical findings regarding the footprint of the rotator cuff. Surgical technique. J Bone Joint Surg Am 2009; 91 Suppl 2 Pt 1: 1–7

[7] Pieper HG, Radas CB, Krahl H et al. Anatomic variation of the coracoacromial ligament: a macroscopic and microscopic cadaveric study. J Shoulder Elbow Surg 1997; 6: 291–296

[8] Resch H, Povacz P, Ritter E et al. Transfer of the pectoralis major muscle for the treatment of irreparable rupture of the subscapularis tendon. J Bone Joint Surg Am 2000; 82: 372–382

[9] Rispoli DM, Athwal GS, Sperling JW et al. The anatomy of the deltoid insertion. J Shoulder Elbow Surg 2009; 18: 386–390

[10] Terra BB, Ejnisman B, de Figueiredo EA et al. Anatomic study of the coracoid process: safety margin and practical implications. Arthroscopy 2013; 29: 25–30

[11] Yoo JC, Kim JH, Ahn JH et al. Arthroscopic perspective of the axillary nerve in relation to the glenoid and arm position: a cadaveric study. Arthroscopy 2007; 23: 1271–1277

1.2 Anatomie aus Sicht der arthroskopischen Schulterchirurgie

T. Tischer, M. Scheibel

Die Schulterarthroskopie hat zu einer Revolution der modernen Schulterchirurgie geführt. Durch die fokussierte Betrachtung mit der Kamera aus verschiedenen Blickwinkeln konnten viele neue Erkenntnisse über die Schulteranatomie, Normvarianten sowie pathologische Veränderungen gewonnen werden. Ebenso konnte die Präzision der operativen Versorgung bei gleichzeitiger Reduktion der Morbidität (minimalinvasive Zugänge) verbessert werden. Eine präzise durchgeführte minimalinvasive Technik trägt zur Verbesserung der Qualität in der Patientenversorgung bei. Voraussetzung für den Operateur ist allerdings die exakte Kenntnis der anatomischen Strukturen sowie der Normvarianten und das sichere Erkennen pathologischer Veränderungen [22]. Dies soll im Folgenden anhand eines diagnostischen Rundgangs mit standardisierten Einstellungen (▶ Tab. 1.1) in halbsitzender, sog. „Beach Chair"-Lagerung vermittelt werden (▶ Abb. 1.19a, b). Er-

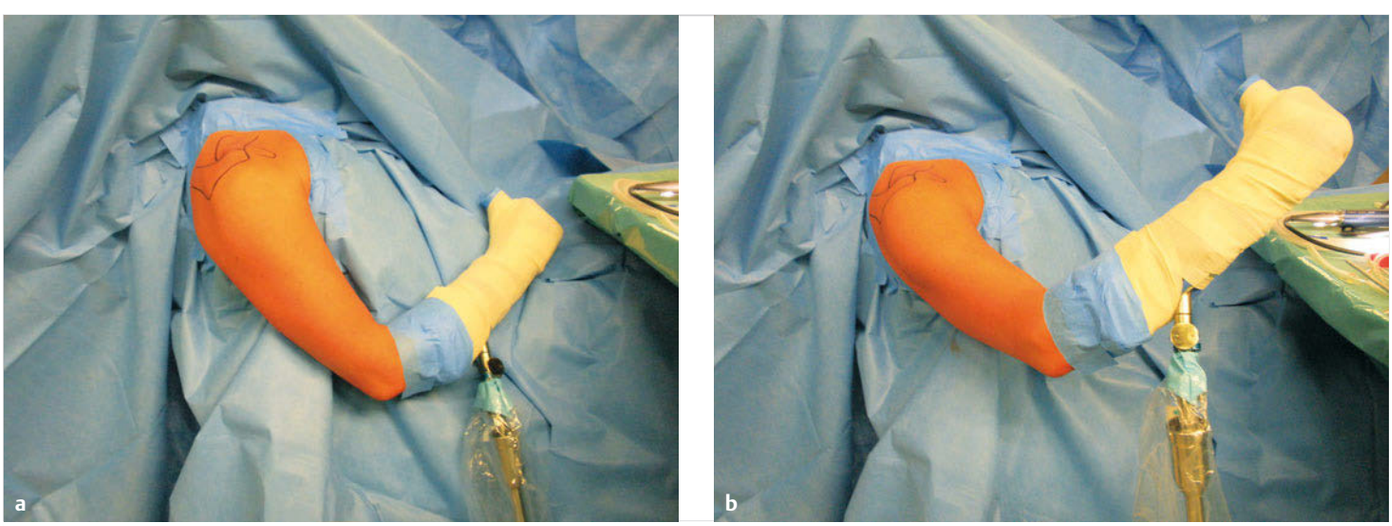

Abb. 1.19 Lagerung des Patienten in „Beach-Chair"-Position. Sterile Abdeckung und Anzeichnen der anatomischen Landmarken: Akromion, Spina scapulae, Klavikula und Korakoid. Der Arm wird mit einem Armhalter gehalten und ermöglicht so die exakte Einstellung der Armposition.
a Arm in 20° Innenrotation/Adduktion und Traktion.
b Arm in 20° Außenrotation/Abduktion und Traktion.

Tab. 1.1 Übersicht über die arthroskopischen glenohumeralen und subakromialen „Standardeinstellungen“ mit Hinweisen auf die Positionen der Kamera, des Lichtleiterkabels und des Armes. Zudem ist vermerkt, wo durch Untersuchung mit dem Tasthaken bzw. durch dynamische Untersuchung zusätzliche Informationen gewonnen werden können.

Anatomische Struktur	Position der Kamera	Blickrichtung	Lichtleiter*	Armposition/dynamische Untersuchung
Glenohumeral				
1. Bizepssehnenanker	posterior/anterolateral	superior	6:00	20° Abd/Flex/ARO, leichte Traktion/ Tasthaken, Bizepsankerstabilität
2. Glenoid	posterior (etwas zurückgezogen und nach inferior geneigt)	(supero)-medial	3:00	20° Abd/Flex/ARO, leichte Traktion
3. Rotatorenintervall	posterior	superolateral	7:30	20° Abd/Flex/ARO, leichte Traktion
4. Pulley-System	posterior (nach vorne geschoben)	lateral	9:00	20° Abd/Flex/ARO, leichte Traktion/Stabilitätsbeurteilung durch HK-Rotation und Zug an Bizepssehne
5. M. subscapularis	posterior (nach vorne geschoben)	lateral	9:00	20° Abd/Flex/IRO, leichte Traktion und ventraler Druck auf HK/dynamische Untersuchung auf ASI
6. Anteriore Kapsel/glenohumerale Bänder/anteriores Labrum	posterior	inferolateral	10:30	20° Abd/Flex/IRO, leichte Traktion
7. Humerale Insertion der anterioren Kapsel	posterior (nach unten und vorne geschoben)	inferolateral	10:30	20° Abd/Flex/IRO, leichte Traktion
8. Humerale Knorpelfläche	posterior (weit zurückgezogen)	inferolateral	10:30	20° Abd/Flex/ARO, leichte Traktion
9. Insertion superiore und posterosuperiore Rotatorenmanschette	posterior (etwas nach superolateral geschwenkt)	superolateral	7:30	20° Abd/Flex/IRO, leichte Traktion
10. Inferiorer Rezessus	posterior	inferior	12:00	20° Abd/Flex/ARO, leichte Traktion
11. Posteriores Labrum	posterior (weit zurückgezogen)	superior	6:00	20° Abd/Flex/ARO, leichte Traktion
12. Posteriores Labrum und anteriorer Glenoidhals	anterior	inferior	12:00	20° Abd/Flex/ARO, leichte Traktion (durch ARO entspannt sich die posteriore Kapsel, durch IRO die anteriore Kapsel)
Subakromial				
1. Anteriorer Subakromialraum	posterior	lateral	9:00	20° Abd/Flex/ARO, leichte Traktion
2. Posterolaterale Rotatorenmanschette	posterior	medial	3:00	20° Abd/Flex/ARO, leichte Traktion/ durch Rotation Darstellung der verschiedenen Anteile der Rotatorenmanschette
3. Muskulotendinöser Übergang	lateral	inferior	12:00	20° Abd/Flex/ARO, leichte Traktion

* Um die gewünschte Blickrichtung zu erreichen, muss das Lichtleiterkabel 180° entgegengesetzt zur gewünschten Blickrichtung zeigen.
Die Lichtleiterposition wird hier für eine rechte Schulter auf einem Ziffernblatt angegeben.
Abd: Abduktion, ARO: Außenrotation, ASI: anterosuperiores Impingement, Flex: Flexion, HK: Humeruskopf, IRO: Innenrotation, RM: Rotatorenmanschette

gänzt wird das Ganze durch praktische Tipps zur besseren arthroskopischen Visualisierung und durch klinische Hinweise.

Die Schulterarthroskopie beginnt mit dem glenohumeralen diagnostischen Rundblick mit der Kamera im dorsalen Portal über einen posterioren Standardzugang im sog. Soft Spot und mit Blick auf die anterioren Strukturen (▶ Abb. 1.20).

Nach der diagnostischen Arthroskopie schließt sich die diagnostische Bursoskopie an. Im Rahmen spezieller Operationstechniken (z. B. Neurolyse des N. suprascapularis oder arthroskopischer Korakoidtransfer) wird die Visualisierung durch Spiegelung nicht präformierter Hohlräume ergänzt.

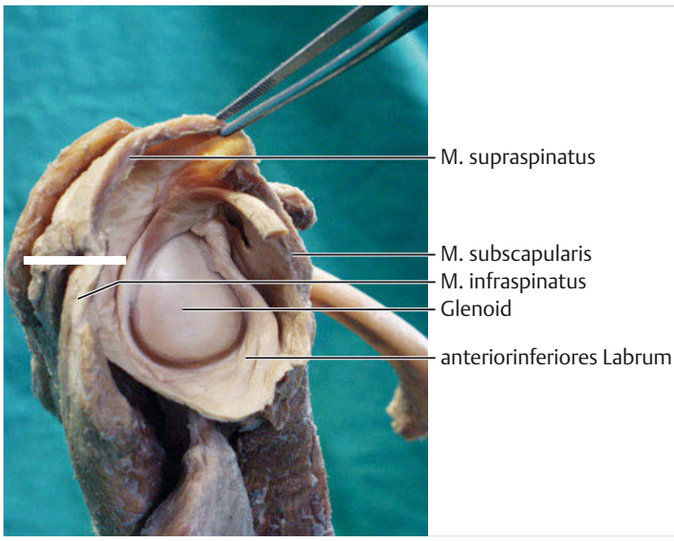

Abb. 1.20 Makroskopisches Präparat zur Veranschaulichung der Kameraposition (weißer Strich). Blick durch den posterioren Standardzugang auf die Sehne des M. subscapularis und die anterioren Gelenkstrukturen. Der Humeruskopf wurde dafür zum besseren Einblick entfernt.

1.2.1 Arthroskopie des Glenohumeralgelenks

Kameraeinstellung 1: Bizepssehnenanker

Soweit ein Zugang zum Gelenk etabliert ist, wird als Erstes der Bizepssehnenanker visualisiert. Dies erfolgt mit Blick nach superomedial, wobei das Lichtleiterkabel gegenüber in inferolaterale Position gebracht wird (▶ Abb. 1.21). Zur besseren Orientierung werden nur Bilder von rechten Schultern verwendet.

Die lange Bizepssehne entspringt aus der Tiefe vom Tuberculum supraglenoidale (ca. 50 % der Fasern), wohingegen die restlichen Fasern variabel ins Labrum glenoidale einstrahlen. Biomechanisch bedeutsam sind die in der Tiefe inserierenden Fasern, während die Labrumeinstrahlung weitgehend formgebenden Charakter besitzt [12]. Als Normvariante kann ein sublabraler Rezessus oder ein meniskoides Labrum vorliegen, bei dem eine sichtbare Spaltbildung besteht (▶ Abb. 1.22).

Wichtig ist hierbei, die Stabilität der in der Tiefe inserierenden Fasern zu beurteilen und somit eine Instabilität des Bizepssehnenankers auszuschließen. Während der Arthroskopie muss eine palpatorische Untersuchung mit einem Tasthaken durchgeführt werden (▶ Abb. 1.23).

Die Abgrenzung von Instabilitäten des oberen Labrumkomplexes (sog. SLAP-Läsionen, *Superior Labrum Anterior Posterior*) zu Normvarianten, wie z. B. einem sublabralen Rezessus, ist nicht immer einfach. Anhaltspunkte können die Exposition knöcherner Anteile der oberen Limbuszirkumferenz sein, die im Normalfall nicht einsehbar sind.

Kameraeinstellung 2: Glenoid

Nun wird die Kamera ein wenig zurückgezogen, um das komplette Glenoid weitgehend darzustellen (▶ Abb. 1.24). Dies reicht zur Beurteilung der Integrität des Knorpels aus. Die knorpelige Oberfläche wird zur Mitte des Glenoids etwas dünner und kann dort als sog. physiologischer **Bare Spot** fast knorpelfrei sein. Die Lage

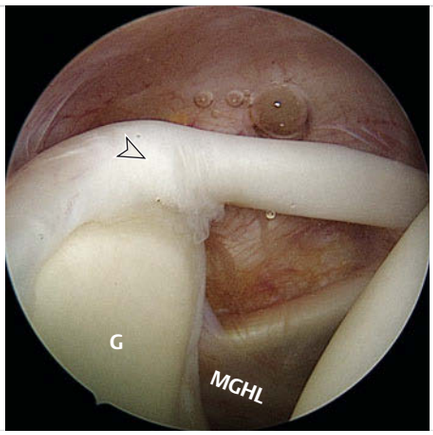

Abb. 1.21 Erste Kameraeinstellung mit Blick auf den Bizepssehnenanker (Pfeil) und das Glenoid. G: Glenoid; MGHL: mittleres glenohumerales Ligament.

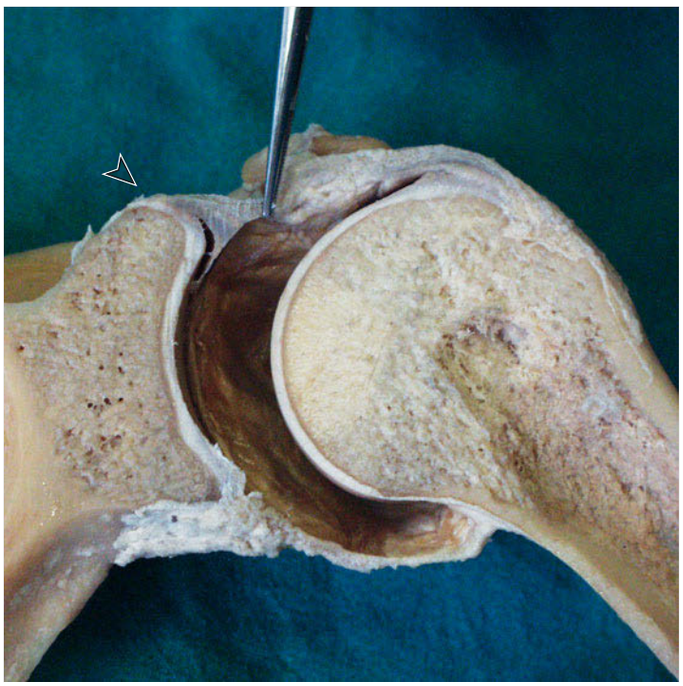

Abb. 1.22 Das makroskopische Präparat zeigt einen sublabralen Rezessus mit fester Insertion der Fasern der langen Bizepssehne am Tuberculum supraglenoidale (Pfeil). Die Pinzette hält die lange Bizepssehne.

Abb. 1.23 Mit dem Tasthaken lässt sich die Stabilität der Verankerung des Labrums überprüfen. In diesem Fall zeigt sich als Normvariante ein kleiner sublabraler Rezessus.

des Bare Spot ist dabei variabel. Traumatische Knorpelschäden finden sich häufig im anterior-inferioren Bereich oder können als sog. GLAD-Läsionen *(Glenolabral Articular Disruption)* zusammen mit einer Labrumverletzung vorkommen.

Vorsicht

Die knöcherne Form des Glenoids (Birnenform, ovaläre Form, umgekehrte Birnenform) kann besser durch Visualisierung von lateral über ein Portal im Rotatorenintervall beurteilt werden. Zur Abschätzung der Größe einer knöchernen Bankart-Fraktur kann arthroskopisch orientierend jeweils der Abstand des Bare Spot zum hinteren bzw. vorderen Glenoidrand gemessen werden. Eine exakte Vermessung ist aber nur mittels CT möglich [23].

Kameraeinstellung 3: Rotatorenintervall

Ausgehend von der letzten Position wird das Lichtleiterkabel im Uhrzeigersinn nach lateral gedreht und die Kamera etwas nach vorne geschoben, wobei der Raum zwischen dem M. subscapularis, dem M. supraspinatus und dem Glenoid – das sog. Rotatorenintervall – dargestellt wird (▶ Abb. 1.25).

Darin sichtbar ist die lange Bizepssehne in ihrem intraartikulären Verlauf zum Sulcus intertubercularis. Nach außen begrenzt wird der Raum durch die Gelenkkapsel. Diese besteht aus einem komplexen System von zirkulär und radiär angeordneten Kollagenfasern, die durch multiple Bandzüge verstärkt werden. Besondere Bedeutung haben hierbei u. a. das korakohumerale Ligament (CHL) sowie die verschiedenen glenohumeralen Bänder (superior = SGHL, medium = MGHL, inferior = IGHL).

Klinischer Bezug

Bei inferiorer Hyperlaxität (klinisch positives Sulkuszeichen) zeigt sich oftmals ein sehr weites Rotatorenintervall.

Kameraeinstellung 4: Pulley-System

Die Pulley-Schlinge (▶ Abb. 1.26a, b) hat die wichtige Bedeutung, die lange Bizepssehne in den Sulcus intertubercularis zu geleiten, um einer medialen bzw. lateralen Dislokation bzw. Luxation der langen Bizepssehne entgegenzuwirken.

Die **Pulley-Schlinge** wird dabei von verschiedenen Strukturen gebildet [25]:

- Fasern des superioren glenohumeralen Ligaments (SGHL) formen die mediale und untere Begrenzung (zusammen mit Fasern des M. subscapularis).
- Das korakohumerale Ligament (CHL) bildet das Dach und die laterale Begrenzung (zusammen mit Fasern des M. supraspinatus). Das CHL entspringt dabei lateral vom Processus coracoideus und inseriert sowohl am Tuberculum majus als auch am Tuberculum minus.

Abb. 1.24 Darstellung der glenoidalen Gelenkfläche. Der Bare Spot ist in diesem Beispiel kaum erkennbar. HK: Humeruskopf.

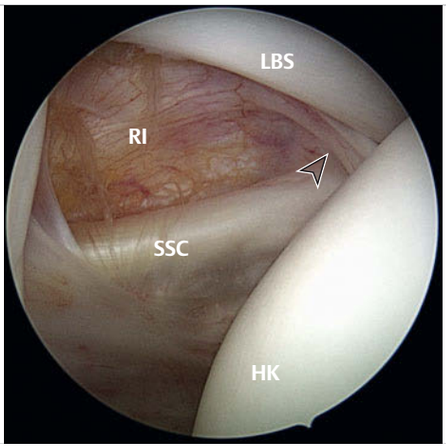

Abb. 1.25 Einstellung des sog. Rotatorenintervalls (RI). Pfeil: Pulley-Schlinge, HK: Humeruskopf, LBS: lange Bizepssehne, SSC: M. subscapularis.

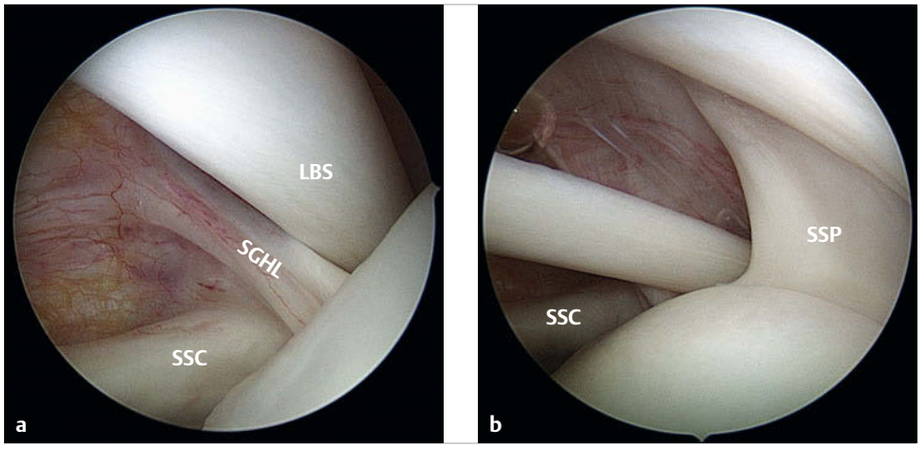

Abb. 1.26 Pulley-System. LBS: lange Bizepssehne, SGHL: superiores glenohumerales Ligament, SSC: M. subscapularis, SSP: M. supraspinatus.
a Medialer Anteil des Pulley-Systems.
b Darstellung des Pulley-Systems als Ganzes.

- Durch das Lig. transversum wird das Dach des Sulcus intertubercularis gebildet.
- Das superiore glenohumerale Ligament (SGHL) wölbt sich auf der inneren Seite der Gelenkkapsel hervor und verläuft vom Tuberculum supraglenoidale und dem anterior-superioren Labrum zum Tuberculum minus [15]. Funktionell stabilisiert das SGHL die Schulter nach posterior und inferior und verhindert eine Luxation der langen Bizepssehne aus dem Sulkus (als Teil des Pulley-Systems).
- Das laterale korakohumerale Band (LCHL) verhindert eine Luxation der langen Bizepssehne aus dem Sulkus nach lateral.

Klinischer Bezug

Kommt es zu einer Ruptur des medialen Pulley-Systems, subluxiert die lange Bizepssehne nach medial und kann die Sehne des M. subscapularis schädigen. Kommt es zu einer Ruptur des lateralen korakohumeralen Ligaments, kann die Bizepssehne nach lateral subluxieren und eine Schädigung des M. supraspinatus erzeugen.

Durch Zug an der langen Bizepssehne nach intraartikulär mit dem Tasthaken (▶ Abb. 1.27) können auch weiter distal im Sulkus gelegene Anteile der langen Bizepssehne visualisiert werden.

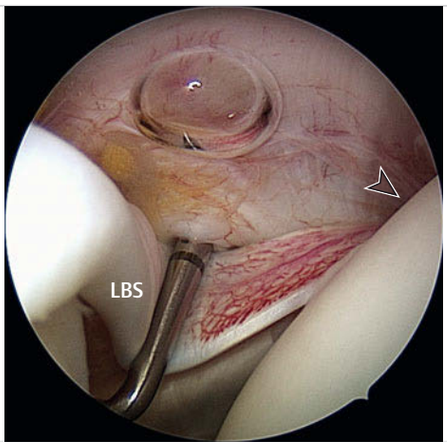

Abb. 1.27 Mit dem Tasthaken kann die lange Bizepssehne (LBS) in das Gelenk gezogen werden. So kann eine eventuelle Tendinitis (im Beispiel sichtbar eine deutliche Tendinitis) im Bereich des Sulcus intertubercularis (Pfeil: Eingang in den Sulkus), die sonst nicht erkannt wird, dargestellt werden.

Durch weitere Flexion im Ellenbogen (90°), Abduktion (40°) und Schulterflexion (40°) kann die Einsehbarkeit maximiert werden [10]. Neuere Arbeiten haben ergeben, das trotz Zug mit dem Tasthaken nur ein Teil der langen Bizepssehne (knapp 80 % der Strecke bis zum Unterrand des M. subscapularis) eingesehen werden kann, und pathologische Veränderungen somit im distalen Teil der langen Bizepssehne übersehen werden können [20]. Im Zweifelsfall kann hier eine Bursoskopie des Sulkus über einen gesonderten Zugang erfolgen.

Kameraeinstellung 5: Musculus subscapularis

Als nächstes wird die Sehne des M. subscapularis, welche am Tuberculum minus inseriert, inspiziert (▶ Abb. 1.28a, b). Funktionell ist der M. subscapularis für die Schulterfunktion als einziger intrinsischer Innenrotator von großer Bedeutung. Die Visualisierung erfolgt dabei in Innen-/Außenrotation, wobei beachtet werden sollte, das nur die oberen 25–50 % der Subskapularissehne arthroskopisch gut einsehbar sind. Deswegen können versteckte Läsionen im inferioren Anteil leicht übersehen werden [26].

Merke

Zur Verbesserung der Darstellung der Insertion empfiehlt sich eine leichte Innenrotation und leichter Druck auf den Humeruskopf nach dorsal (posteriorer lever push; ▶ Abb. 1.28a, b).

Vorsicht

Es sind auch Rupturen der Subskapularissehne mit erhaltenem medialen Pulley-System beschrieben, was die arthroskopische Diagnose erschwert [11]. Hier ist bei klinisch-radiologischem Verdacht besonders genau zu inspizieren. Gegebenenfalls kann eine 70°-Optik oder die Entfernung der medialen Pulley-Schlinge mit Versorgung der langen Bizepssehne bei der Visualisierung helfen.

Klinischer Bezug

Durch dynamische Untersuchung (Innenrotation/Flexion/Abduktion) findet die Überprüfung eines eventuellen anterosuperioren Impingements (ASI) zwischen der Subskapularissehne und dem anterioren Glenoid statt [7].

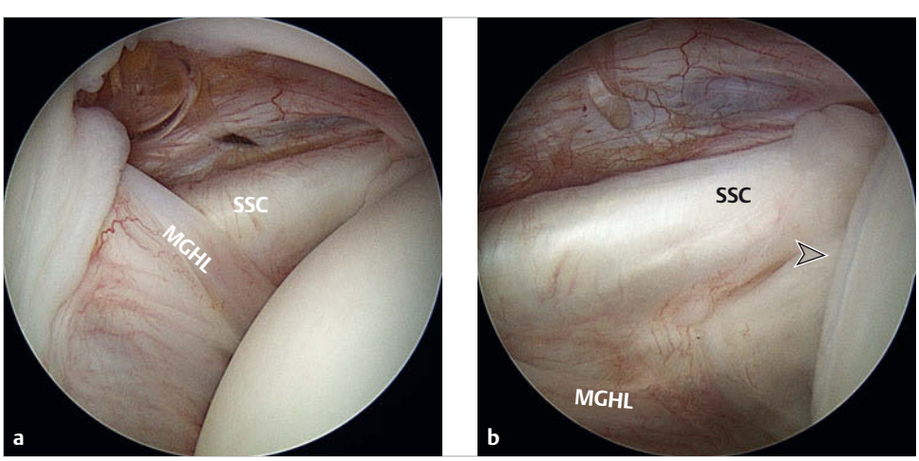

Abb. 1.28 Darstellung des M. subscapularis (SSC) ohne und mit dorsaler Translation des Humeruskopfs durch Druck von vorne. Das mittlere glenohumerale Ligament (MGHL) kreuzt dabei den M. subscapularis. Die humerale Insertion des M. subscapularis (Pfeil) kann nur bei Dorsaltranslation des Humeruskopfs von posterior exakt inspiziert werden.
a Ohne dorsale Translation des Humeruskopfs.
b Mit dorsaler Translation des Humeruskopfs.

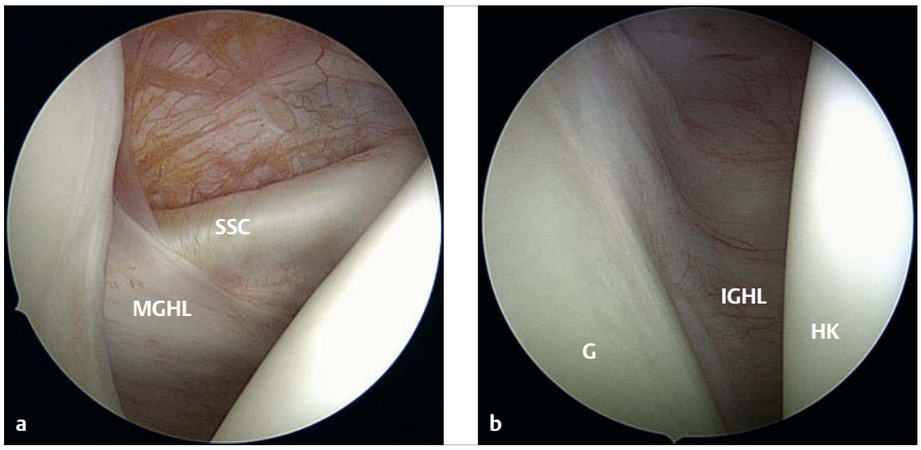

Abb. 1.29 Darstellung der anterioren Kapsel mitsamt glenohumeralen Bändern.
a Darstellung des medialen glenohumeralen Ligaments (MGHL) an seiner Überkreuzungsstelle zum M. subscapularis (SSC).
b Darstellung des weiter inferior liegenden anterioren Bandes des IGHL. G: Glenoid, HK: Humeruskopf, IGHL: interiores glenohumerales Ligament.

Kameraeinstellung 6: Anteriore Kapsel/ glenohumerale Bänder (MGHL/IGHL)/ anteriores Labrum

Mit der Kamera wird jetzt die anteriore Kapsel mitsamt den glenohumeralen Bändern dargestellt (▶ Abb. 1.29a, b). Wichtig ist dabei die Tasthakenprüfung, um Separationen, vor allem des anterior-inferioren Labrums, nicht zu übersehen.

Das Labrum glenoidale umgibt zirkulär das Glenoid und bildet mit der Kapsel, dem glenohumeralen Ligament und der langen Bizeps- und Trizepssehne eine funktionelle Einheit [13]. Funktionell dient das Labrum der Vergrößerung der knöchernen Kontaktfläche zwischen Humerus und Glenoid um ca. ⅓, wodurch die Kongruenz und Stressverteilung positiv verändert wird. Die Gefäßversorgung des Labrums erfolgt über Äste der A. suprascapularis und A. circumflexa humeri anterior et posterior [4]. Gerade im superioren und anterosuperioren Bereich ist dabei die Blutversorgung minimal, was das limitierte Regenerationspotenzial von Labrumverletzungen (SLAP) in diesem Bereich erklärt. Im Rahmen von Schulterluxationen finden sich häufig Läsionen des anterior-inferioren Labrums mit oder ohne Veränderungen der Gelenkkapsel bzw. des angrenzenden Knorpels, die in Kap. 9 genauer beschrieben werden.

Neben dem oben beschriebenen SGHL existiert noch das mittlere (MGHL) und untere glenohumerale Ligament (IGHL) [3]. Das MGHL ist variabel entwickelt und nicht in jedem Fall klar zu erkennen. Es strahlt hauptsächlich vom anterior-superioren Labrum (auch Fasern vom Tuberculum supraglenoidale sind beschrieben) zu den unteren Anteilen des Tuberculum minus aus und wirkt so als anteriorer Stabilisator während der tiefen Abduktion/Außenrotation. Das IGHL besteht aus einem starken anterioren Band und einem posterioren Band, zwischen welchen sich der axilläre Rezessus befindet. Beide Bandanteile stabilisieren den Humeruskopf in der vulnerablen hohen Abduktions-/Außenrotationsposition. Aufgrund dieser Konfiguration wird es auch als Hängematte bezeichnet. Die Ausprägung der glenohumeralen Bänder und die Sichtbarkeit während der Arthroskopie unterliegen großen Varianzen (▶ Tab. 1.2).

Gelingt es, mit der Kamera zwischen Glenoid und Humeruskopf in den axillären Rezessus zu fahren (sog. positives Drive through), liegt eine vermehrte Laxität/Instabilität vor.

Häufig findet sich anterior ein subskapulärer Rezessus, das sog. Foramen Weitbrecht. Dabei handelt es sich um eine Öffnung der anterioren Kapsel in die subtendinöse Bursa des M. subscapularis, die meist zwischen SGHL, Subskapularissehne und MGHL lokalisiert ist und in 80 % der Fälle vorkommt. Intraartikuläre Gelenkkörper sammeln sich meist in diesem präformierten Hohlraum.

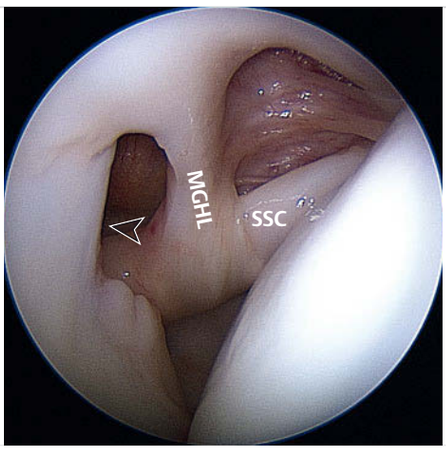

Abb. 1.30 Selten findet sich ein sog. Buford-Komplex, bei dem das anterior-superiore Labrum komplett fehlt und durch ein cord-like MGHL ersetzt wird. Die Prävalenz wird in der Literatur mit 1,5 % bis 6 % beschrieben. Pfeil: Eingang ins Foramen Rouviere als Normvariante einer Kapselöffnung zwischen Unterrand des MGHL und Oberrand des IGHL. MGHL: mediales glenohumerales Ligament; SSC: M. subscapularis.

Tab. 1.2 Ausprägung der Kapselbänder nach Ilahi (n = 108) [14].

Glenohumerale Bänder	Prävalenz
SGHL vorhanden	44 (40,7 %)
SGHL nicht erkennbar	64 (59,3 %)
MGHL, „cord-like“*	23 (21,3 %)
MGHL, dünn	76 (70,4 %)
MGHL nicht erkennbar	8 (7,4 %)
MGHL, zweigeteilt	1 (0,93 %)
IGHL, gut entwickelt	86 (79,6 %)
IGHL, schlecht entwickelt	22 (20,4 %)

* Bei Vorliegen eines „cord-like“ MGHL ist die Prävalenz des Buford-Komplexes deutlich erhöht.

Angeborene Normvarianten

Sublabrales Foramen [14], [22]: Hier liegt eine Ablösung des anterior-superioren Labrums vor, ohne pathologische Bedeutung. Die Prävalenz schwankt dabei zwischen 12 % und 18,5 % (▶ Abb. 1.30).

Vorsicht

Eine Fixation des MGHL im Rahmen einer arthroskopischen Schulterstabilisierung führt zu einer Einschränkung der Außenrotation.

Kameraeinstellung 7: Humerale Insertion der anterioren Kapsel

Es darf nicht vergessen werden, die humerale Insertion der Kapsel darzustellen (▶ Abb. 1.31), um eine pathologische Ablösung der Kapsel humeralseitig (sog. HAGL-Läsion, Humeral Avulsion of Glenohumeral Ligaments) nicht zu übersehen.

Merke

Gerade in Fällen nach Schulterluxation mit intaktem anterior-inferioren Labrum ist an diese Pathologie zu denken.

Abb. 1.31 Die humerale Insertion der anterioren Kapselbänder (MGHL und IGHL) ist exakt dargestellt (Pfeil).

Kameraeinstellung 8: Humerale Knorpelfläche

Erneut wird die Kamera etwas zurückgezogen und jetzt der humerale Knorpel in Innen- und Außenrotation dargestellt (▶ Abb. 1.32).

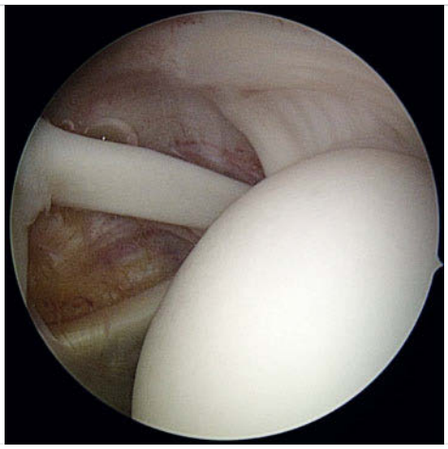

Abb. 1.32 Darstellung des humeralen Knorpels. Durch Armrotation können die verschiedenen Bereiche eingestellt werden.

Kameraeinstellung 9: Insertion superiore und posterosuperiore Rotatorenmanschette

Schwenkt man nun mit der Kamera wieder nach ventral und lateral, kommt man in den Bereich der Insertion der Supraspinatussehne und daran anschließend der Infraspinatus- und Teresminor-Sehne (▶ Abb. 1.33). Hierzu ist eine kombinierte Abduktions- und Außenrotationsbewegung des Armes durchzuführen, um die Sehneninsertion gut darstellen zu können. Bedeckt sind die Sehnen von intraartikulär allerdings noch von der superioren Kapsel, die nach neueren Untersuchungen deutlich prominenter ausgeprägt ist und einen signifikanten Bereich des Footprints bedeckt [18].

Als Besonderheit sieht man oftmals ein sog. **Rotatorenkabel**, das letztlich Verstärkung zur Supraspinatussehne darstellt (▶ Abb. 1.33). Im Falle von Rupturen der Kapsel, inklusive der Rotatorenmanschettensehnen, zeigt sich eine Auffaserung bzw. ein freiliegender **Footprint**. In diesem Zusammenhang ist auch darauf zu achten, dass die Insertionszone des M. infraspinatus am Tuberculum majus wesentlich größer ist als die des M. supraspinatus [17]. Intratendinöse Rupturen sind sehr schwierig zu diagnostizieren, hier kann der sog. **Bubble-Test** helfen (▶ Abb. 1.34a–c).

Angrenzend an die posteriore Rotatorenmanschetteninsertion findet sich eine physiologische knorpelfreie Zone, die sog. **Bare Area**. Diese sollte nicht mit einer Hill-Sachs-Delle verwechselt werden, deren Ausdehnung weiter nach medial reicht und die regelhaft nach Schulterluxationen vorkommt. Die oftmals in der Bare Area zu findenden kraterförmigen Vertiefungen stellen häufig den Ausgangspunkt von intraossären Ganglien dar.

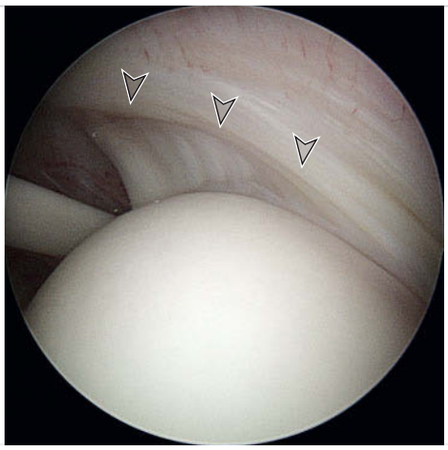

Abb. 1.33 Darstellung der Supraspinatussehneninsertion und der Infraspinatussehneninsertion. Deutlich erkennt man das sog. Rotatorenkabel (Pfeile).

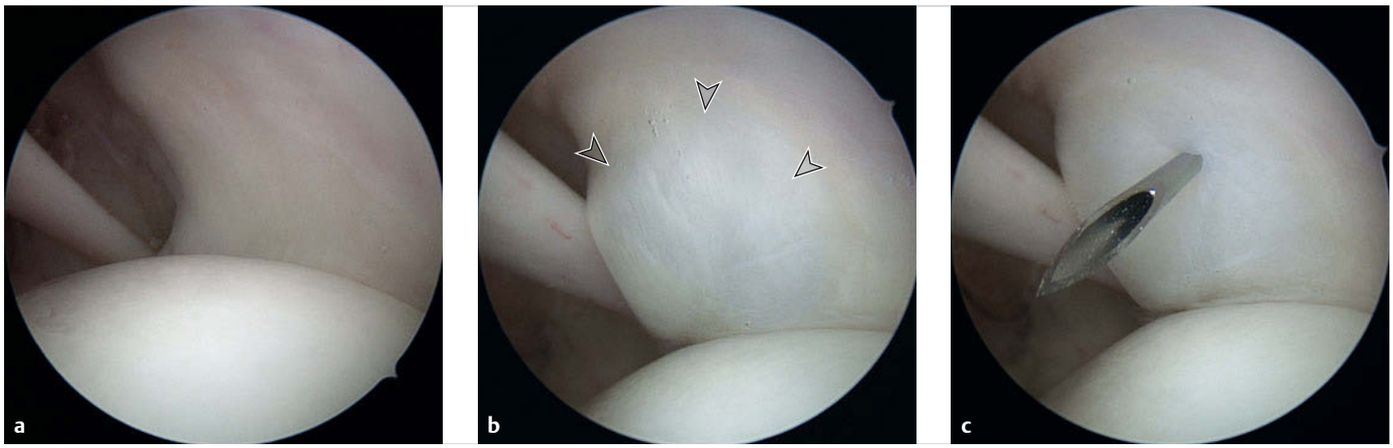

Abb. 1.34 Bubble-Test. Bei Verdacht auf eine intratendinöse Sehnenruptur besteht die Möglichkeit, durch Injektion von physiologischer Kochsalzlösung mittels Spinalnadel in den intratendinösen Riss eine Aufdehnung des präformierten Hohraums zu bewirken. Die sichtbare Blase (Bubble) ist beweisend für eine intratendinöse Ruptur. Wichtig ist hierbei, die Nadelspitze genau im Riss zu platzieren, was dadurch am besten gelingt, indem man die Nadel intraartikulär darstellt und dann ein klein wenig zurückzieht. Sobald die Nadelspitze verschwunden ist, zieht man die Spritze langsam unter hohem Druck auf den Stempel zurück. Bei einer gesunden Sehne gelingt es nicht, Flüssigkeit zu applizieren.
a Bereich der vermuteten intratendinösen Ruptur.
b Blasenbildung nach NaCl-Injektion.
c Sichtbare Nadel nach Vorschieben derselben.

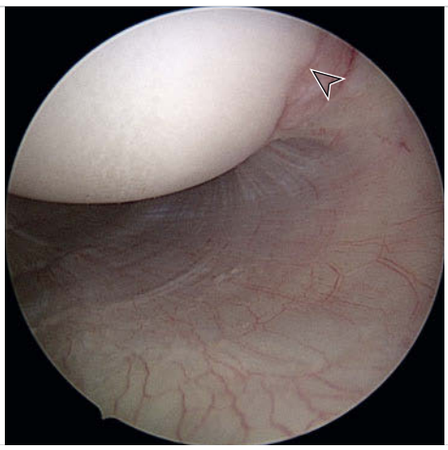

Abb. 1.35 Darstellung des inferioren Rezessus. Pfeil: knorpelfreie Zone (Bare Area), angrenzend an die kapsuläre Insertion.

Kameraeinstellung 10: Inferiorer Rezessus

Schwenkt man die Kamera weiter nach unten, landet man schließlich im inferioren Rezessus, der sich zwischen dem anterioren und posterioren Band des IGHL aufspannt (▶ Abb. 1.35). Hier sammeln sich – der Schwerkraft folgend – freie Gelenkkörper.

Kameraeinstellung 11: Posteriores Labrum

Aus dem inferioren Rezessus bewegt man sich posterior am Labrum entlang wieder nach superior und inspiziert dabei das posteriore Labrum. Dieses kann idealerweise über ein Portal im Rotatorenintervall oder das suprabizipitale Portal und mit Lateraltraktion des Humeruskopfs ausreichend visualisiert werden (▶ Abb. 1.36). Posteroinferiore Labrumläsionen zeigen in der Regel eine geringgradigere Ausprägung als die Läsionen im vorderen/unteren Bereich.

Merke

Oft kann das hintere Labrum von posterior aus schlecht beurteilt werden, so dass sich bei Verdacht auf Pathologie in diesem Bereich das Umstecken nach anterior empfiehlt.

Klinischer Bezug

In der sog. hohen Abduktions-/Außenrotationsbewegung (ABER-Position) ist auf einen pathologischen Kontakt der posterosuperioren RM mit dem Glenoid zu achten, dem sog. posterosuperioren Impingement (PSI) [24].

Arthroskopische Zeichen hierfür:

- Auffaserung des posterior-superioren Labrums
- vermehrte Gefäßinjektion des Labrums
- korrespondierende artikularseitige Partialrupturen der Supraspinatussehne bzw. ansatznahe Knorpelschäden humeralseitig

Wichtig ist in diesem Zusammenhang die dynamische Untersuchung in hoher Abduktions-/Außenrotationsposition (ABER).

Optional Kameraeinstellung 12: Anteriore Kameraposition

Es erfolgt jetzt ein Umstecken der Kamera nach anterior und Inspektion der posterioren Gelenkanteile. Insbesondere ist dabei das posteriore Labrum auf Spaltbildungen zu untersuchen, die nicht immer einfach erkannt werden (▶ Abb. 1.36). Ebenso kann von hier aus oft auch die humerale Insertion der anterioren Kapselbänder gut eingesehen und der mediale Skapulahals gut beurteilt werden.

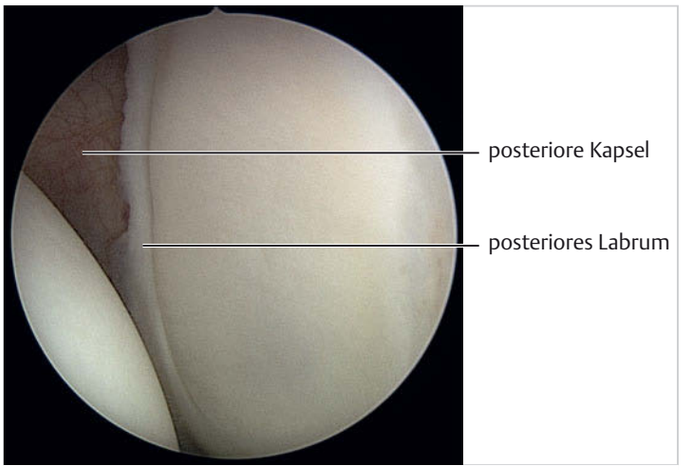

Abb. 1.36 Darstellung des posterioren Labrums und der posterioren Kapsel von anterior nach Umstecken der Kamera.

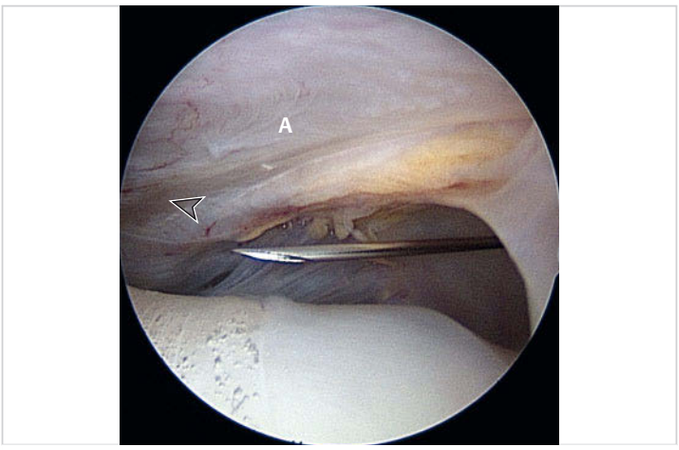

Abb. 1.37 Visualisierung des Subakromialraums sowie der von Periost bedeckten akromialen Unterfläche (A). Die Nadel markiert den Zugang zum lateralen Portal. Pfeil: Lig. coracoacromiale.

1.2.2 Subakromiale Bursoskopie

Kameraeinstellung 1: Anteriorer Subakromialraum

Über das posteriore Portal erfolgt das Eingehen in den subakromialen Raum (▶ Abb. 1.37). Eine normale, nichtentzündliche Bursa erlaubt einen freien Blick in den Subakromialraum mit zwei homogenen und einerseits dem Akromion (Bursa parietalis) und andererseits der Rotatorenmanschette (Bursa visceralis) anhaftenden Bursablättern. Vollständig anterior verläuft das Lig. coracoacromiale als Teil des korakoakromialen Bogens (Fornix humeri), das eine wichtige Funktion für die anterosuperiore Stabilität besitzt (vor allem bei insuffizienter Rotatorenmanschette). Zu beachten sind Auffaserungen des Ligaments als Zeichen für ein subakromiales Impingement. An der akromialen Unterfläche ist auf eine subakromiale Spornbildung zu achten. Als Normvariante kann eine Verknöcherungsstörung des Akromions, ein sog. Os acromiale vorkommen.

Kameraeinstellung 2: Posterolaterale Rotatorenmanschette

Anschließend erfolgt die Darstellung der posterolateralen Rotatorenmanschette durch Zurückziehen der Kamera und Rotation des Armes, um die entsprechenden Sehnenanteile einsehen zu können (▶ Abb. 1.38). Durch Außenrotation des Armes können vom posterioren Portal aus auch meist die ventralen Supraspinatusanteile inspiziert werden. Generell ist die Visualisierbarkeit bestimmter Rupturen (vor allem hintere Delaminierungen) über das posteriore Portal sehr eingeschränkt, so dass bei Verdacht auf Rotatorenmanschettenrupturen immer die Manschette über mehrere Portale begutachtet werden sollte [9].

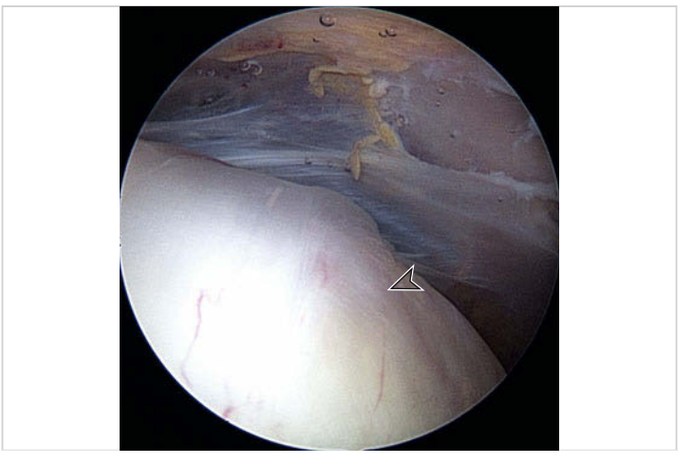

Abb. 1.38 Darstellung der posterolateralen Rotatorenmanschette. Der Pfeil markiert die SSP-Insertion.

Klinischer Bezug

Für die Beurteilung intratendinöser Rupturen ist die Prüfung der Sehnenkonsistenz mit einem Tasthaken sowie die Durchführung des sog. Bubble-Tests (intratendinöse Infiltration von NaCl, siehe ▶ Abb. 1.34a–c) richtungsweisend. Analog zum intraartikulären Test kann auch versucht werden, die Blasenbildung vom subakromialen Raum aus zu visualisieren.

Kameraeinstellung 3: Muskulotendinöser Übergang

Nun erfolgt das Umstecken der Kamera nach lateral. Dadurch können vor allem die ventralen Anteile der Rotatorenmanschette (besonders bei eingeschränkter Außenrotationsfähigkeit) optimal eingesehen werden. Anschließend erfolgt der Blick nach medial, um den muskulotendinösen Übergang der Supraspinatussehne darzustellen (▶ Abb. 1.39).

Zur Darstellung des AC-Gelenks muss eine zumindest partielle Bursektomie erfolgen, was in Kap. 7 beschrieben ist.

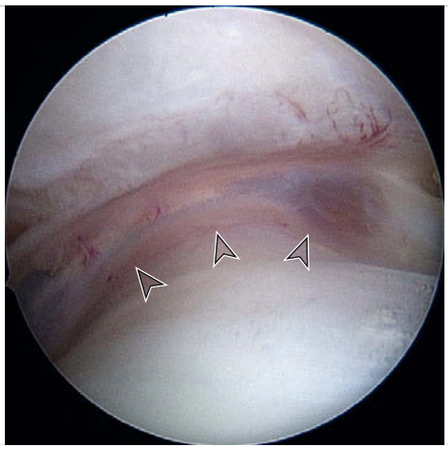

Abb. 1.39 Blick nach medial entlang der Supraspinatussehne zur Darstellung des muskulotendinösen Übergangs (Pfeile).

1.2.3 Erweiterte Visualisierung nichtpräformierter Hohlräume

In den letzten Jahren wurden die Indikationen für arthroskopische Schultereingriffe enorm erweitert, so dass heutzutage knöcherne Glenoiddefekte und Pathologien der skapulothorakalen Verschiebeebene, aber auch eine Präparation des Plexus brachialis [16] und Muskeltransferoperationen [5] arthroskopisch durchgeführt werden können. Dazu ist die Visualisierung nichtpräformierter Hohlräume notwendig.

Vorsicht

Vorausgesetzt wird eine exzellente Kenntnis über den Verlauf von Nerven/Gefäßen, da das Risiko von Gefäß-/Nervenläsionen hier deutlich höher ist als bei der glenohumeralen bzw. subakromialen Arthroskopie. Ein unbedachtes Vorgehen kann zu katastrophalen Komplikationen führen.

So zeigt die Studie von Gumina z. B. den **Sicherheitsabstand** des N. suprascapularis vom ventralen Glenoidrand, der im anterioren Bereich 2,1 cm beträgt und im hinteren Bereich 1,1 cm [8].

Im Folgenden werden **3 Standardbereiche** (Darstellung des Korakoids und Incisura scapulae sowie die skapulothorakale Verschiebeebene) vorgestellt, die häufiger benötigt werden.

Darstellung der Korakoidbasis

Im Rahmen vieler arthroskopischer Operationen (z. B. Stabilisierung des AC-Gelenks, Operation nach Latarjet, Release des M. subscapularis) ist es notwendig, die Korakoidbasis darzustellen. Zunächst wird dabei das Rotatorenintervall von intraartikulär aus eröffnet (siehe ▶ Abb. 1.25) und anschließend die Korakoidbasis dargestellt. Hierbei verläuft die Optik im anterolateralen Portal mit Blickrichtung entlang des M. subscapularis auf die Korakoidbasis (▶ Abb. 1.40a, b). Ventral befinden sich die **Conjoint Tendons**.

Bei allen Präparationen im Bereich des Korakoids ist dabei die Lagebeziehung zum N. suprascapularis [8], dem N. musculocutaneus und dem N. axillaris (arthroskopische Darstellung im Raum zwischen dem M. subscapularis und den Conjoint Tendons am Unterrand des M. subscapularis möglich [1]) zu beachten. Die Innervation des M. subscapularis (Nn. subscapulares) ist dabei unbedingt beim Muskel-Release und bei Präparationen medial der Korakoidbasis zu beachten, wobei die innervierenden Nervenäste mindestens 11 mm medial des Korakoids entfernt sind [6]. Medial des Korakoids verläuft auch der Plexus brachialis mit begleitenden Gefäßen [16].

Darstellung des Korakoids

Alternativ ist auch die Darstellung des Korakoids von subakromial aus möglich, wie es z. B. für die Durchführung einer Latarjet-Operation notwendig ist. Hierbei erfolgt eine stumpfe Erweiterung des subdeltoidalen Raumes und anschließend eine Bursektomie mit Darstellung der anatomischen Landmarken (▶ Abb. 1.41).

Darstellung der Incisura scapulae

Für die erfolgreiche arthroskopische Dekompression des N. suprascapularis in der Incisura scapulae superius ist die Darstellung der anatomischen Landmarken von größter Bedeutung. Die Präparation erfolgt entlang des Lig. coracoacromiale und des M. supraspinatus bis zu den korakoklavikulären Bändern, zunächst der lateralen Anteile (Lig. trapezoideum) und dann der medialen Anteile (Lig. conoideum). Die Optik ist dabei im lateralen Portal und

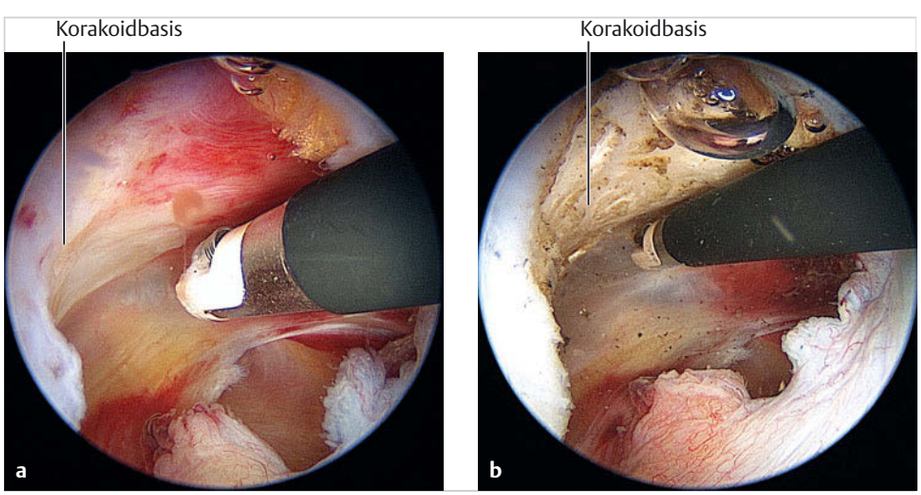

Abb. 1.40 Darstellung der Korakoidbasis.
a Nach Eröffnung des Rotatorenintervalls und Darstellung der Korakoidbasis. Kamera von lateral.
b Nach Entfernung des Periosts der Korakoidbasis.

der Shaver im anterioren. Anschließend erfolgt die stumpfe Präparation entlang des Lig. conoideum nach inferior, bis man zum Lig. transversum superius (kann verknöchern) gelangt (▶ Abb. 1.42a, b). Dort findet man die A. suprascapularis (oberhalb des Ligaments) und den N. suprascapularis (unterhalb des Ligaments). Als anatomische Variante ist ein zweiteiliges Lig. transversum scapulae superius beschrieben [21].

Vorsicht

Weitere Möglichkeiten der Nervenkompression bestehen im Bereich der Incisura spinoglenoidalis und durch paralabrale Ganglien.

Darstellung der skapulothorakalen Verschiebeebene

Die Arthroskopie der skapulothorakalen Verschiebeebene erlaubt die minimalinvasive Behandlung von Pathologien in diesem Bereich, hauptsächlich der sog. **Snapping Scapula**. Zur Vermeidung von Komplikationen sind hierbei vor allem die neurovaskulären Strukturen, speziell der N. dorsalis scapulae, der N. accessorius und der N. suprascapularis, besonders zu beachten [2], [19]. Wichtig ist, die Zugänge nicht zu nah an der medialen Skapula zu platzieren, da sonst der N. dorsalis scapulae geschädigt werden könnte (▶ Abb. 1.43a–c).

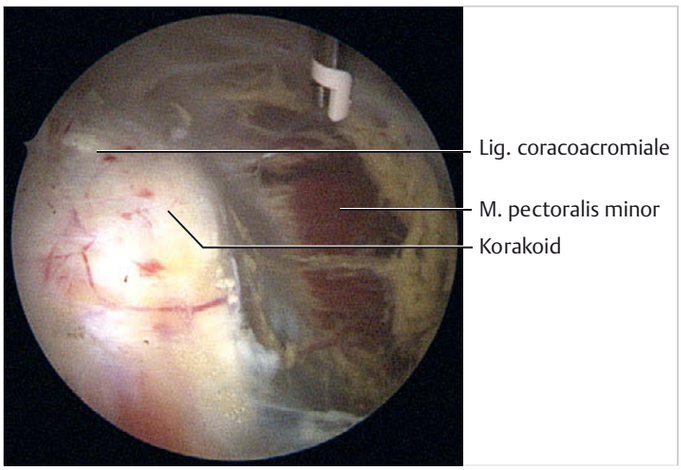

Abb. 1.41 Anteriore Optik. Korakoid mit nach lateral verlaufendem Lig. coracoacromiale, nach medial ansetzendem M. pectoralis minor und mit nach distal verlaufenden Fasern des M. biceps brachii (Caput breve) und M. brachialis. Die elektrothermische Sonde hält dabei Fasern des M. deltoideus nach außen weg.

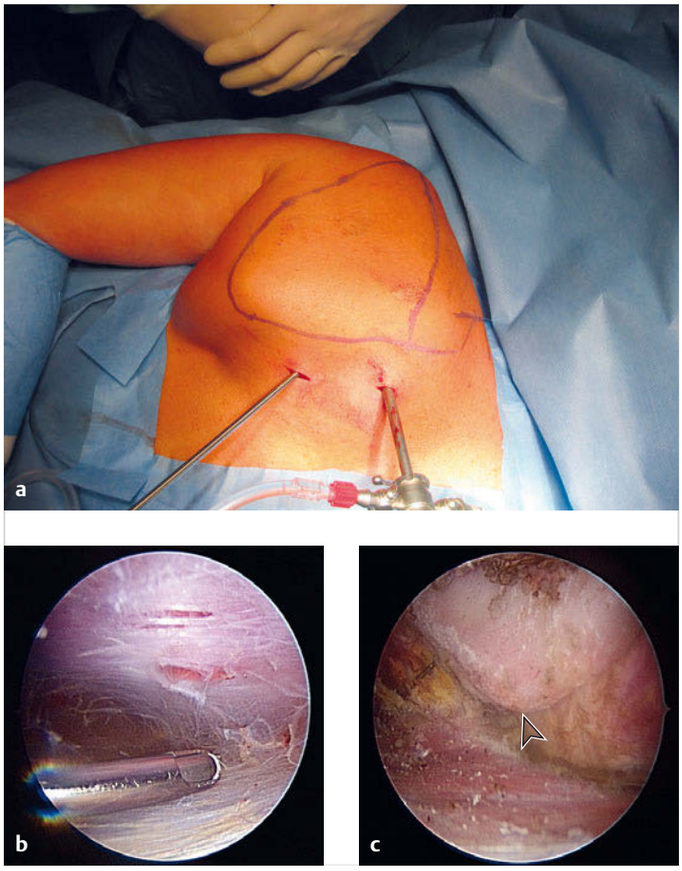

Abb. 1.43 Arthroskopie der skapulothorakalen Verschiebeebene.
a Zur besseren Darstellung des skapulothorakalen Raumes ist es notwendig, den Arm hinten auf dem Rücken zu lagern, damit sich die Skapula vom Thorax abhebt. Die Zugänge erfolgen dabei ca. 2–3 cm medial der Skapula.
b Visualisierung der skapulothorakalen Verschiebeebene.
c Nach Entfernung der Bursa kommt die prominente Margo superior (Pfeil) zur Darstellung.

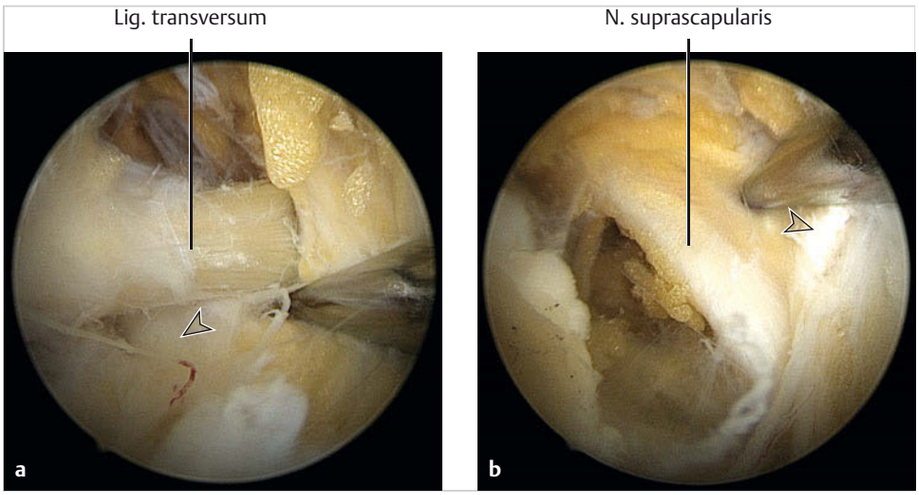

Abb. 1.42 Darstellung des Lig. transversum superius.
a Der Wechselstab ist dabei in der Incisura scapulae und markiert den N. suprascapularis (Pfeil).
b Ansicht nach Resektion des Ligaments. Der Wechselstab hält die A. suprascapularis beiseite (Pfeil markiert die ehemalige Ansatzstelle des Ligaments).

1.3 Fazit für die Praxis

Ein detailliertes Verständnis der statischen und dynamischen anatomischen Strukturen ist essenziell, um eine korrekte Einschätzung der einem Krankheitsbild zugrundeliegenden pathologischen Veränderungen zu treffen und eine zielorientierte Therapie einzuleiten.

Literatur

[1] Agneskirchner JD, Haag M, Lafosse L. Arthroscopic nerve release and decompression of ganglion cysts around the shoulder joint. Oper Orthop Traumatol 2014; 26(3): 277–287

[2] Bhatia DN. Scapulothoracic endoscopy for the painful snapping scapula: endoscopic anatomy and scapuloplasty technique. Arthrosc Tech 2015; 4(5): e551–558

[3] Burkart AC, Debski RE. Anatomy and function of the glenohumeral ligaments in anterior shoulder instability. Clin Orthop Relat Res 2002; (400): 32–39

[4] Cooper DE, Arnoczky SP, O'Brien SJ et al. Anatomy, histology, and vascularity of the glenoid labrum. An anatomical study. J Bone Joint Surg Am 1992; 74(1): 46–52

[5] Cutbush K, Peter NA, Hirpara K. All-arthroscopic latissimus dorsi transfer. Arthrosc Tech 2016; 5(3): e607–613

[6] Denard PJ, Duey RE, Dai X et al. Relationship of the subscapular nerves to the base of the coracoid. Arthroscopy 2013; 29(6): 986–989

[7] Gerber C, Sebesta A. Impingement of the deep surface of the subscapularis tendon and the reflection pulley on the anterosuperior glenoid rim: a preliminary report. J Shoulder Elbow Surg 2000; 9(6): 483–490

[8] Gumina S, Albino P, Giaracuni M et al. The safe zone for avoiding suprascapular nerve injury during shoulder arthroscopy: an anatomical study on 500 dry scapulae. J Shoulder Elbow Surg 2011; 20(8): 1317–1322

[9] Han Y, Shin JH, Seok CW et al. Is posterior delamination in arthroscopic rotator cuff repair hidden to the posterior viewing portal? Arthroscopy 2013; 29 (11): 1740–1747

[10] Hart ND, Golish SR, Dragoo JL. Effects of arm position on maximizing intra-articular visualization of the biceps tendon: a cadaveric study. Arthroscopy 2012; 28(4): 481–485

[11] Hartzler RU, Burkhart SS. Medial biceps sling takedown may be necessary to expose an occult subscapularis tendon tear. Arthrosc Tech 2014; 3(6): e719–722

[12] Healey JH, Barton S, Noble P et al. Biomechanical evaluation of the origin of the long head of the biceps tendon. Arthroscopy 2001; 17(4): 378–382

[13] Huber WP, Putz RV. Periarticular fiber system of the shoulder joint. Arthroscopy 1997; 13(6): 680–691

[14] Ilahi OA, Labbe MR, Cosculluela P. Variants of the anterosuperior glenoid labrum and associated pathology. Arthroscopy 2002; 18(8): 882–886

[15] Kask K, Poldoja E, Lont T et al. Anatomy of the superior glenohumeral ligament. J Shoulder Elbow Surg 2010; 19(6): 908–916

[16] Lafosse T, Le Hanneur M, Lafosse L. All-endoscopic brachial plexus complete neurolysis for idiopathic neurogenic thoracic outlet syndrome: A prospective case series. Arthroscopy 2017

[17] Mochizuki T, Sugaya H, Uomizu M et al. Humeral insertion of the supraspinatus and infraspinatus. New anatomical findings regarding the footprint of the rotator cuff. J Bone Joint Surg Am 2008; 90(5): 962–969

[18] Nimura A, Kato A, Yamaguchi K et al. The superior capsule of the shoulder joint complements the insertion of the rotator cuff. J Shoulder Elbow Surg 2012; 21(7): 867–872

[19] Ruland LJ 3 rd, Ruland CM, Matthews LS. Scapulothoracic anatomy for the arthroscopist. Arthroscopy 1995; 11(1): 52–56

[20] Taylor SA, Khair MM, Gulotta LV et al. Diagnostic glenohumeral arthroscopy fails to fully evaluate the biceps-labral complex. Arthroscopy 2015; 31(2): 215–224

[21] Ticker JB, Djurasovic M, Strauch RJ et al. The incidence of ganglion cysts and other variations in anatomy along the course of the suprascapular nerve. J Shoulder Elbow Surg 1998; 7(5): 472–478

[22] Tischer T, Vogt S, Kreuz PC et al. Arthroscopic anatomy, variants, and pathologic findings in shoulder instability. Arthroscopy 2011; 27(10): 1434–1443

[23] Tischer T, Kreuz PC. Management der fehlgeschlagenen vorderen Schulterstabilisierung. Obere Extremität 2014; 9: 90–95

[24] Walch G, Boileau P, Noel E et al. Impingement of the deep surface of the supraspinatus tendon on the posterosuperior glenoid rim: An arthroscopic study. J Shoulder Elbow Surg 1992; 1(5): 238–245

[25] Werner A, Mueller T, Boehm D et al. The stabilizing sling for the long head of the biceps tendon in the rotator cuff interval. A histoanatomic study. Am J Sports Med 2000; 28(1): 28–31

[26] Wright JM, Heavrin B, Hawkins RJ et al. Arthroscopic visualization of the subscapularis tendon. Arthroscopy 2001; 17(7): 677–684

Kapitel 2

Biomechanik der Schulter

2.1 Kinematik des Schultergürtels *46*

2.2 Kräfte am Schultergürtel *51*

2.3 Fazit für die Praxis *57*

2

2 Biomechanik der Schulter

P. Müller, Y. Chevalier, M. Pietschmann

Die Biomechanik des Schultergürtels ist komplex, da sie vom Zusammenspiel zahlreicher passiver und dynamischer Stabilisatoren abhängig ist. Die Einzigartigkeit des Schultergelenks besteht in seinem extrem großen Bewegungsumfang, der für die Entwicklung des Menschen maßgeblich war. Mit der größten Beweglichkeit aller Gelenke des menschlichen Körpers beeinflusst die Schulter das **Bewegungsmuster der gesamten oberen Extremität** und ermöglicht so z. B. die Positionierung, Visualisierung, Funktion und Kontrolle der Hand.

Das folgende Kapitel beschäftigt sich mit den grundlegenden Prinzipien, welche die im täglichen Leben notwendigen Bewegungsabläufe und die hierzu benötigten Kräfte der Schulter unter Erhalt der Stabilität des Gelenks bewerkstelligen.

Im ersten Teil des Kapitels wird der Bewegungsumfang der Schulter dargestellt, anschließend wird die Rolle der passiven und aktiven dynamischen Stabilisatoren für die Kraftentwicklung und die Stabilisierung der normalen Gelenkfunktion beschrieben. Im letzten Abschnitt dieses Kapitels wird die Pathobiomechanik relevanter Schultererkrankungen besprochen.

2.1 Kinematik des Schultergürtels

2.1.1 Anatomischer Bewegungsumfang des Schultergürtels und seine Begrenzungen

Der **Gesamtbewegungsumfang des Schultergürtels** wird meistens als Summe der Einzelbewegungen in den verschiedenen beteiligten Einzelgelenken der Schulter beschrieben. Unterschieden werden (▶ Abb. 2.1a–d):

- Extension/Flexion (Bewegung in der Sagittalebene)
- Abduktion/Adduktion (Bewegung in der Koronarebene)
- Innen- und Außenrotation (Rotation um die Humerusschaftlängsachse)

Der große Bewegungsumfang der Schulter wird im Wesentlichen durch die passiven Stabilisatoren und die Geometrie der artikulierenden Gelenkflächen begrenzt. Die Elevation und Extension wird durch die Dehnfähigkeit der kapsulären Strukturen limitiert. Die durchschnittliche Elevation beträgt 167° für Männer und 171° für Frauen. Die durchschnittliche Extensionsfähigkeit beträgt 60° bei beiden Geschlechtern [6]. Bei der Elevation in der Skapulaebene (30° zur Frontalebene), welche häufiger vorkommt als die streng seitliche Abduktion (z. B. Führen der Hand zum Kopf), kommt es zu einer geringeren Torquierung der inferioren Gelenkkapselstrukturen. Die Kraftrichtung der Muskulatur verläuft parallel zur Bewegungsrichtung, was zu einer Optimierung des Kraftaufwands führt. Die Abduktionsbewegung in der Koronarebene wird durch das knöcherne Anschlagen von Tuberculum majus und Akromion limitiert.

Der Gesamtbewegungsumfang des Schultergürtels wird durch das **Zusammenspiel der folgenden Gelenke** erreicht:

- Sternoklavikulargelenk
- Akromioklavikulargelenk
- Glenohumeralgelenk
- skapulothorakale Verschiebeschicht

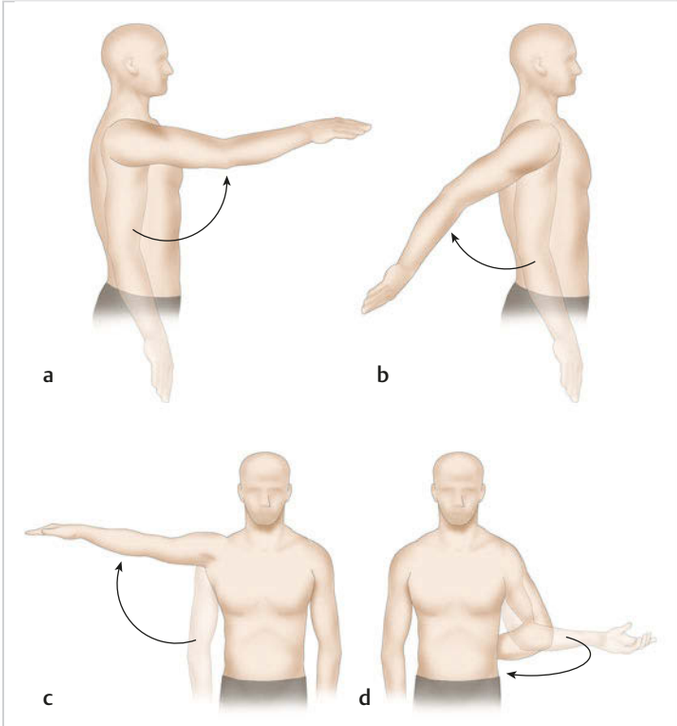

Abb. 2.1 Bewegungsebenen des Schultergürtelkomplexes.
a Flexion/Anteversion.
b Extension/Retroversion, mit der Bewegung des Humerus in der Sagittalebene.
c Abduktion/Adduktion mit Humerusbewegung in der Frontalebene.
d Innen-/Außenrotation mit Bewegung um die Humeruslängsachse.

Zusätzlich wird der Bewegungsumfang durch Bewegungen in den angrenzenden Bereichen der Wirbelsäule erweitert.

Die Komplexität dieses Bewegungsablaufs erfordert für jede Armbewegung sowohl ein synchrones Zusammenspiel der aktiven und passiven Stabilisatoren als auch der „Motoren" von Skapula, Humerus und Klavikula, um einerseits die gewünschte Bewegung zu ermöglichen, andererseits die notwendige Stabilität der Extremität und des Rumpfes zu gewährleisten.

Glenohumeralgelenk

Das Glenohumeralgelenk mit seinem großen Bewegungsumfang ist das Hauptgelenk der Schulter. Sowohl durch die Gelenkflächengeometrie des Glenoids und des Humerus als auch durch die passiven Strukturen kann die Verschiebung der korrespondierenden Gelenkflächen als eine Relativbewegung einer konvex-ovalen (Humeruskopf) auf einer konkav-ovalen Oberfläche (Glenoid) betrachtet werden, welche durch das distale Ende der Extremität verstärkt wird. Hierdurch werden Flexion-Extension-Bewegungen, Abduktion-Adduktion, Zirkumduktion und Innen-/Außenrotation durch die Kombination von Rotation, Rollen und Translation (▶ Abb. 2.2a–c) in den verschiedenen Bewegungsebenen ermöglicht.

Die physiologische Translation im Glenohumeralgelenk wird durch das **Mismatch** der Radien von Glenoidkonkavität und Hu-

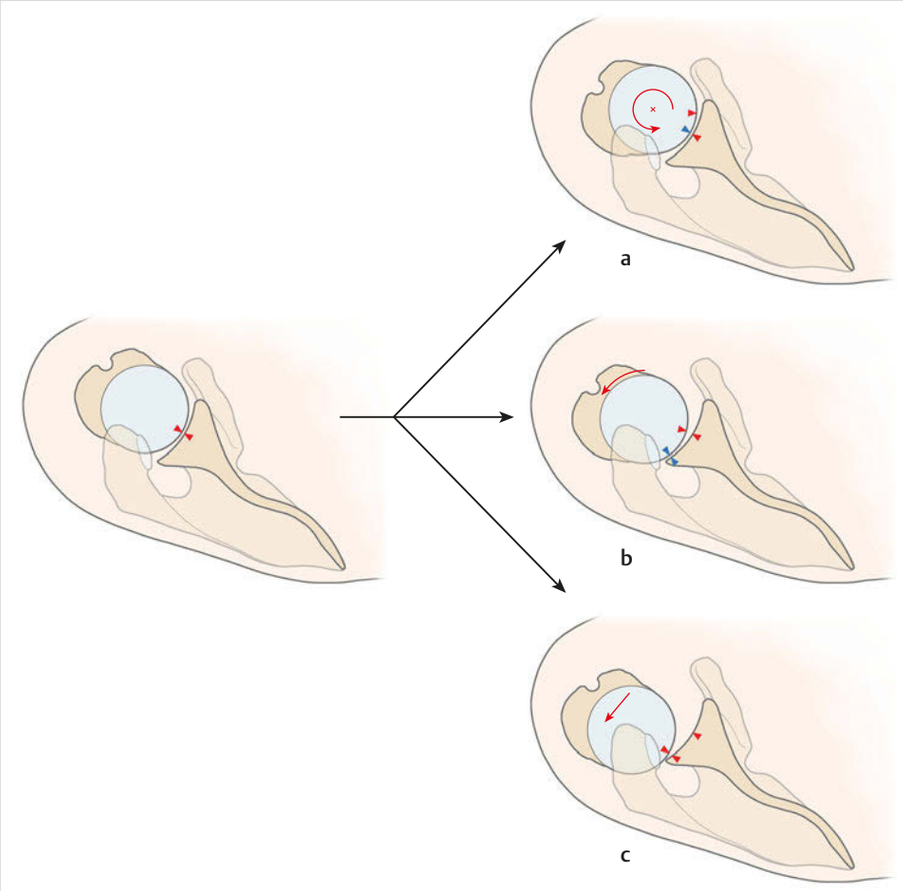

Abb. 2.2 Darstellung der verschiedenen Relativbewegungen im Glenohumeralgelenk zwischen Kopf und Pfanne.
a Rotation: Der Kontaktpunkt an der Cavitas glenoidalis bleibt gleich, es ändert sich nur der des Humerus.
b Rollen: Die Kontaktpunkte beider Gelenkpartner ändern sich.
c Translation (Gleiten): Es ändert sich nur der Kontaktpunkt an der Cavitas glenoidalis, der des Humerus bleibt gleich.

meruskopfkonvexität ermöglicht. Der Radius des Humeruskopfs ist etwa 2 mm geringer als der des Glenoids [24]. Somit rollt, gleitet und dreht sich die Gelenkfläche des Humeruskopfs auf der glenoidalen Gelenkfläche, wobei sie in die entgegengesetzte Richtung zur Gleitrichtung rollt. Dieses multiaxiale Design des Glenohumeralgelenks erlaubt eine unendliche Anzahl an Bewegungsrichtungen.

Der Kapsel-Band-Apparat begrenzt das Bewegungsausmaß des Glenohumeralgelenks. Neueste Laxizitätsuntersuchungen an Präparaten in verschiedenen Abduktionsgraden und in der Koronar- sowie der Skapulaebene zeigen, dass das stärkste Rotationsausmaß des Gelenks 140° bei 30° Abduktion in der Skapulaebene beträgt, wobei das Bewegungsausmaß der Außenrotation mit zunehmender Abduktion zunimmt [43].

Merke

Das multiaxiale Design des Glenohumeralgelenks, die Gelenkflächengeometrie von Glenoid und Humerus und die aktive Stabilisierung ermöglichen seinen großen Bewegungsumfang.

Sternoklavikular- und Akromioklavikulargelenk

Die Bewegungen im Sternoklavikular- und Akromioklavikulargelenk bestimmen die Bewegungsrichtung in der skapulothorakalen Verschiebeschicht und verstärken so die globale Bewegung des Armes. Elevation und Depression im Sternoklavikulargelenk bewegen die Skapula nach oben respektive nach unten, während eine Protraktion und Depression zu einer Bewegung der Skapula nach frontal bzw. dorsal führen.

Das Akromioklavikulargelenk, welches als Drehzentrum fungiert, unterstützt die Rotation der Skapula und verstärkt die Elevation des Armes oberhalb des Kopfes.

Merke

Sternoklavikular- und Akromioklavikulargelenk bestimmen die Bewegungsrichtung in der skapulothorakalen Verschiebeschicht und verstärken so die globale Bewegung des Armes.

Skapulothorakalgelenk und skapulohumeraler Rhythmus

Der wichtigste Ort für die Bewegung im Schultergürtel nach dem Glenohumeralgelenk ist die skapulothorakale Verschiebeschicht. Die Mobilität der Skapula auf dem Thorax wird ganz wesentlich von der Funktion im Sternoklavikular- und Akromioklavikulargelenk bestimmt. Die Skapula befindet sich in Neutralstellung in einem Winkel von 30° zur Frontalebene, ist in der sagittalen Ebene nach ventral geneigt und ihr proximaler Anteil ist gering zur Körpermitte gedreht.

Der **Bewegungsumfang der Skapula** umfasst:
- Rotation
- Elevation
- Depression
- Protraktion
- Retraktion