Hartmut Gaulrapp, Gregor Schönecker, Thomas Wirth (Hrsg.)

Die schmerzhafte Kinderhüfte

Die schmerzhafte Kinderhüfte

Herausgegeben von
Hartmut Gaulrapp, Gregor Schönecker, Thomas Wirth

DE GRUYTER

Herausgeber
Dr. med. Hartmut Gaulrapp
Facharztpraxis für Orthopädie und
Kinderorthopädie
Leopoldstr. 25
80802 München
E-Mail: gaulrapp.dr@gmx.net

Prof. Dr. med. Thomas Wirth
Klinikum Stuttgart – Olgahospital
Orthopädische Klinik
Kriegsbergstr. 60
70174 Stuttgart
E-Mail: t.wirth@klinikum-stuttgart.de

Dr. med. Gregor Schönecker
Gemeinschaftspraxis für Orthopädie und
Orthopädische Chirurgie
Seligenthaler Str. 8
84034 Landshut
E-Mail: pfanzelt.schoenecker@web.de

ISBN 978-3-11-046944-8
e-ISBN (PDF) 978-3-11-047059-8
e-ISBN (EPUB) 978-3-11-046970-7

Library of Congress Cataloging-in-Publication Data
A CIP catalog record for this book has been applied for at the Library of Congress.

Bibliografische Information der Deutschen Nationalbibliothek
Die Deutsche Nationalbibliothek verzeichnet diese Publikation in der Deutschen Nationalbibliografie; detaillierte bibliografische Daten sind im Internet über http://dnb.dnb.de abrufbar.

Der Verlag hat für die Wiedergabe aller in diesem Buch enthaltenen Informationen mit den Autoren große Mühe darauf verwandt, diese Angaben genau entsprechend dem Wissensstand bei Fertigstellung des Werkes abzudrucken. Trotz sorgfältiger Manuskriptherstellung und Korrektur des Satzes können Fehler nicht ganz ausgeschlossen werden. Autoren und Verlag übernehmen infolgedessen keine Verantwortung und keine daraus folgende oder sonstige Haftung, die auf irgendeine Art aus der Benutzung der in dem Werk enthaltenen Informationen oder Teilen davon entsteht.
Die Wiedergabe der Gebrauchsnamen, Handelsnamen, Warenbezeichnungen und dergleichen in diesem Buch berechtigt nicht zu der Annahme, dass solche Namen ohne weiteres von jedermann benutzt werden dürfen. Vielmehr handelt es sich häufig um gesetzlich geschützte, eingetragene Warenzeichen, auch wenn sie nicht eigens als solche gekennzeichnet sind.

© 2017 Walter de Gruyter GmbH, Berlin/Boston
Umschlaggestaltung: Photographee.eu/Shutterstock
Satz: le-tex publishing services GmbH, Leipzig
Druck und Bindung: Hubert & Co. GmbH & Co. KG, Göttingen
♾ Gedruckt auf säurefreiem Papier
Printed in Germany

www.degruyter.com

Vorwort

Schmerzen im Bereich der Hüftgelenke sind einer der häufigsten Gründe, die zur Vorstellung in der kinderorthopädischen Praxis oder Ambulanz führen. Betroffen sind überwiegend Kleinkinder, Schulkinder und Präadoleszente. Welche differenzierten Erkrankungen vorliegen können, entscheidet sich nach einer eingehenden Erhebung der Krankengeschichte, die auch Schwangerschaft und Geburtsumstände beinhalten muss. Der kindgerecht durchgeführten körperlichen Untersuchung folgt meist unmittelbar eine Ultraschalluntersuchung der Hüftgelenke. Weitere Bildgebung, Laboruntersuchungen und interdisziplinäre Konsile sowie der Austausch im Netzwerk ergänzen die Diagnostik.

Das vorliegende Werk ist Teil einer Reihe zu Gelenkerkrankungen bei Kinder und Jugendlichen und fußt auf einer vom Berufsverband für Orthopädie und Unfallchirurgie durchgeführten wissenschaftlichen Sitzung auf dem Deutschen Kongress für Orthopädie und Unfallchirurgie. Alle Kapitel über die Vielfalt bei kindlichem Hüftschmerz möglicher Diagnosen wurden von führenden deutschsprachigen Experten verfasst. Erstmals steht somit eine Monographie zum Thema Hüftschmerz bei Kindern zur Verfügung, die von den Herausgebern Kinderärzten, Orthopäden und Unfallchirurgen, Kinderrheumatologen und anderen mit Kindern befassten medizinischen Fachgebieten ans Herz gelegt wird.

Die Herausgeber danken ihren Autoren und dem Verlag für die gute Zusammenarbeit sehr herzlich.

Dr. Hartmut Gaulrapp,
Dr. Gregor Schönecker,
Prof. Thomas Wirth

München, Landshut, Stuttgart,
Mai 2017

Inhalt

Vorwort —— V

Autorenverzeichnis —— XV

Teil I: Diagnostik

Christian Roggenbuck, Jasmin El Helo, Holger Mellerowicz

1 Anamnese und klinische Untersuchung der kindlichen juvenilen und adoleszenten Hüfte —— 3

1.1 Notfälle —— **3**

1.1.1 Notfälle am Bewegungsapparat: Infektarthritis (septische/eitrige Coxitis) und Epiphyseolysis capitis femoris —— **3**

1.1.2 Parameter zur Differenzierung bei Hüftschmerz —— **3**

1.2 Häufigkeit —— **5**

1.3 Alter —— **5**

1.4 Lokalisation —— **5**

1.4.1 Leiste —— **6**

1.4.2 Becken —— **6**

1.4.3 Trochanter major —— **7**

1.5 Hüfte nicht orthopädisch-traumatologisch —— **7**

1.6 Allgemeine Erkrankungen —— **7**

1.7 Leitsymptome —— **8**

1.7.1 Hinken —— **8**

1.7.2 Hüftschmerz mit Fieber —— **10**

1.7.3 Hüftschmerz ohne Fieber —— **10**

1.7.4 Knieschmerzen —— **10**

1.8 Anamnese und klinischer Befund —— **11**

1.8.1 Anamnese —— **11**

1.8.2 Inspektion —— **13**

1.8.3 Palpation —— **14**

1.8.4 Funktion —— **14**

1.9 Abklärung tumoröser und entzündlicher Erkrankungen —— **21**

1.10 Literatur —— **21**

Hartmut Gaulrapp
2 Die sonografische Untersuchung schmerzhafter Hüftgelenke von Kindern und Jugendlichen — 23
2.1 Epidemiologie — **23**
2.2 Untersuchungstechnik — **23**
2.3 Sonografische Fragestellung — **25**
2.4 Intraartikuläre Raumforderung — **26**
2.5 Labrum acetabulare — **28**
2.6 Veränderungen der knöchernen Oberflächen — **28**
2.7 Funktionelle sonografische Untersuchung — **30**
2.8 Extraartikuläre Veränderungen — **30**
2.9 Sonografie und Punktion — **31**
2.10 Fazit — **32**
2.11 Literatur — **32**

Maren Asmussen
3 Röntgendiagnostik — 35
3.1 Allgemeine Besonderheiten der Bildgebung im Kindesalter — **35**
3.2 Standardaufnahmen — **36**
3.2.1 Beckenübersicht (Becken mit Hüftgelenken) — **36**
3.2.2 Hüfte axial nach Lauenstein — **39**
3.3 Zusatzaufnahmen Becken — **40**
3.3.1 Ala/Obturator (Beckenschrägaufnahme) — **40**
3.3.2 Inlet/Outlet — **41**
3.3.3 Rippstein und Aufnahme nach Dunn — **42**
3.4 Zusatzaufnahmen Hüfte — **43**
3.4.1 Hüfte a.–p. in maximaler Abduktion — **43**
3.4.2 Hüftgelenk nach Sven Johannson/Cross Table — **43**
3.4.3 Faux-Profil-Aufnahme nach Lequesne — **44**
3.5 Literatur — **45**

Bettina Westhoff, Bernd Bittersohl
4 Magnetresonanztomographie — 46
4.1 Grundlagen — **46**
4.2 Indikation — **47**
4.2.1 MRT als Diagnostikum — **48**
4.2.2 MRT zur Therapieplanung und -evaluation — **53**
4.3 Vor- und Nachteile — **54**
4.4 Kontraindikationen — **55**
4.5 Literatur — **55**

Thomas Wirth
5 Differenzierte Labordiagnostik — 56
5.1 Einführung — **56**
5.2 Initiale Labordiagnostik — **57**
5.3 Septische Coxarthritis — **58**
5.4 Erweiterte Labordiagnostik — **60**
5.5 Literatur — **62**

Gregor Schönecker
6 Hüftpunktion — 63
6.1 Einleitung — **63**
6.2 Indikation — **63**
6.3 Aufklärung — **63**
6.4 Vorbereitung — **64**
6.5 Technische Durchführung — **64**
6.6 Komplikationen — **66**
6.7 Literatur — **66**

Teil II: Erkrankungen

Gregor Schönecker
7 Septische Coxitis — 69
7.1 Einleitung — **69**
7.2 Diagnostik — **69**
7.3 Differentialdiagnose — **71**
7.4 Therapie — **71**
7.5 Prognose — **73**
7.6 Literatur — **74**

Hartmut Gaulrapp
8 Coxitis fugax — 76
8.1 Definition — **76**
8.2 Epidemiologie — **76**
8.3 Klinische Untersuchung — **78**
8.3.1 Sonografie — **78**
8.3.2 Röntgen — **79**
8.3.3 MRT — **79**
8.3.4 Labor — **80**
8.3.5 Punktion — **80**
8.4 Krankheitsverlauf — **80**
8.5 Differenzialdiagnosen — **81**

8.6 Therapie und Prognose — **81**
8.7 Literatur — **82**

Gregor Schönecker
9 Morbus Perthes — 84
9.1 Einleitung — **84**
9.2 Klinik — **86**
9.3 Klassifikation — **89**
9.4 Prognose — **90**
9.5 Differentialdiagnose — **91**
9.6 Therapie — **91**
9.7 Literatur — **95**

Hans-Georg Dietz, Maximilian Stehr
10 Leistenbruch — 97
10.1 Definition — **97**
10.2 Leistenhernie — **98**
10.2.1 Embryologie — **98**
10.2.2 Anatomie — **98**
10.2.3 Ätiologie und Pathogenese — **98**
10.2.4 Inzidenz — **100**
10.2.5 Klinische Symptomatik und Diagnostik — **100**
10.2.6 Therapie — **100**
10.2.7 Laparoskopische Korrektur der Inguinalhernie — **108**
10.2.8 Prognose — **108**
10.3 Innere Hernien — **108**
10.3.1 Symptome — **109**
10.3.2 Diagnostik — **109**
10.3.3 Therapie — **109**
10.3.4 Komplikationen — **109**
10.4 Weiterführende Literatur — **111**

Bernd Bittersohl, Tobias Hesper, Christoph Zilkens, Rüdiger Krauspe
11 Epiphyseolysis capitis femoris — 113
11.1 Definition — **113**
11.2 Verbreitung — **113**
11.3 Pathogenese und Ätiologie — **114**
11.4 Anamnese — **114**
11.5 Klinik — **115**
11.6 Bildgebende Verfahren — **115**
11.7 Klassifikation — **119**
11.8 Komplikationen — **120**

11.8.1 Avaskuläre Nekrose — **120**
11.8.2 Chondrolyse — **122**
11.8.3 Femoroazetabuläres Impingement — **122**
11.9 Therapie — **123**
11.9.1 OP-Terminierung — **125**
11.9.2 Prophylaktische Epiphysiodese — **129**
11.10 Literatur — **131**

Thomas Wirth
12 Apophysenläsionen, Stressläsionen Schambein — 141
12.1 Apophysenverletzungen des proximalen Femurs — **142**
12.2 Apophysenverletzungen des Beckens — **145**
12.2.1 Spina iliaca anterior superior — **145**
12.2.2 Spina iliaca anterior inferior — **145**
12.2.3 Tuber ischiadicum — **146**
12.2.4 Avulsion der Beckenkammapophyse — **147**
12.2.5 Therapiemöglichkeiten der Avulsionsverletzungen des Beckens — **148**
12.3 Ungünstige Verläufe — **149**
12.3.1 Differentialdiagnose der Folgezustände — **149**
12.3.2 Ausbildung heterotoper Ossifikationen — **149**
12.3.3 Pseudarthrose — **149**
12.3.4 Pseudotumor — **152**
12.3.5 Stressläsionen des Schambeins (Osteitis des Os pubis) — **152**
12.4 Literatur — **154**

Michael Poschmann, Peter Bernius
13 Infantile Zerebralparese — 156
13.1 Einleitung — **156**
13.2 Ätiologie, Typen und Schweregrade der spastischen Zerebralparese — **156**
13.3 Hüftgelenksubluxation und -luxation — **158**
13.3.1 Normale Hüftentwicklung — **158**
13.3.2 Hüftentwicklung bei infantiler Zerebralparese — **158**
13.4 Inzidenz — **159**
13.5 Diagnostik — **159**
13.5.1 Hüftampel — **160**
13.6 Therapie der schmerzhaften spastischen Hüftgelenkssubluxation und -luxation — **161**
13.6.1 Konservative Therapie — **162**
13.6.2 Operative Therapie — **162**
13.6.3 Präventive Operationen — **163**
13.6.4 Rekonstruktive Operationen — **164**

13.6.5 Palliative Operationen — **166**
13.7 Weiterführende Literatur — **167**

Andreas Roth, Patrick Stumpp, Franz Wolfgang Hirsch
14 Transitorisches Knochenmarködem — 168
14.1 Einleitung — **168**
14.2 Ätiologie — **168**
14.3 Nomenklatur und Klassifizierung — **170**
14.4 Klinische Merkmale und Verlauf — **171**
14.5 Diagnostik — **173**
14.5.1 Labor und biochemische Marker des Knochenstoffwechsels — **173**
14.5.2 Bildgebung — **173**
14.5.3 Histologie — **174**
14.6 Therapie — **174**
14.7 Spezielle Krankheitsbilder bei Kindern und Jugendlichen mit KMÖ — **176**
14.7.1 Transientes Knochenmarködem des Kindes — **176**
14.7.2 Epiphyseolysis capitis femoris — **177**
14.7.3 Idiopathische Chondrolyse des Hüftgelenkes bei Kindern — **178**
14.7.4 Septische Arthritis — **180**
14.7.5 Chemotherapie und tiefe regionale Hyperthermie — **180**
14.8 Literatur — **180**

Hans Roland Dürr
15 Kindliche Knochentumoren der Hüfte — 183
15.1 Nichtneoplastische (tumorähnliche) Läsionen des Knochens — **184**
15.1.1 Nichtossifizierendes Fibrom (nichtossifizierendes Fibrom, fibröser metaphysärer Defekt) — **184**
15.1.2 Fibröse Dysplasie — **184**
15.1.3 Juvenile Knochenzyste — **186**
15.1.4 Aneurysmale Knochenzyste — **187**
15.2 Benigne Knochentumoren — **188**
15.2.1 Kartilaginäre Exostosen — **188**
15.2.2 Chondroblastom — **188**
15.2.3 Osteoidosteom — **190**
15.2.4 Der Riesenzelltumor des Knochens — **191**
15.2.5 Eosinophiles Granulom (Histiozytosis X, Langerhans-Zell-Granulomatose) — **193**
15.3 Maligne Knochentumoren — **194**
15.3.1 Osteosarkom — **194**
15.3.2 Ewing-Sarkom — **196**
15.4 Weiterführende Literatur — **197**

Mohammad Azizbaig Mohajer, Christian Tschauner
16 Das Labrum acetabulare – Anatomie, Physiologie, Pathomorphologie mit klinischen Konsequenzen — 199
16.1 Einleitung — **199**
16.2 Die Anatomie des Hüftgelenkes — **199**
16.3 Das Hüftgelenk im Säuglingsalter und bei jungen Erwachsenen, der Luxationsprozess — **201**
16.4 Das dysplastische Hüftgelenk der jungen Erwachsenen — **202**
16.5 Der histologische Aufbau des Labrum acetabulare — **203**
16.6 Die Blutversorgung des Labrum acetabulare — **204**
16.7 Die nervale Versorgung des Labrum acetabulare — **206**
16.8 Weitere Funktionen des Labrum acetabulare — **207**
16.9 Die Folgen einer Labrumresektion — **207**
16.10 Die Druckbelastung — **210**
16.11 Die Ringspannung — **211**
16.12 Der Labrumriss — **211**
16.13 Therapeutische Konsequenzen und Schlussfolgerungen — **212**
16.14 Literatur — **214**

Stichwortverzeichnis — 217

Autorenverzeichnis

Maren Asmussen
Pädiatrische Radiologie
Universitäts-Kinderspital beider Basel
Spitalstrasse 33
4056 Basel - Schweiz
E-Mail: maren.asmussen@ukbb.ch
Kapitel 3

Dr. Peter Bernius
Kinderorthopädie, Neuroorthopädie
Schön Klinik München Harlaching
Harlachinger Straße 51
81547 München
E-Mail: pbernius@schoen-kliniken.de
Kapitel 13

Dr. Bernd Bittersohl
Universitätsklinikum Düsseldorf
Moorenstr. 5
40225 Düsseldorf
E-Mail:
bernd.bittersohl@med.uni-duesseldorf.de
Kapitel 4 und 11

Prof. Dr. Dr. Hans-Georg Dietz
Dr. von Haunersches Kinderspital
Kinderchirurgische Klinik und Poliklinik
Lindwurmstraße 4
80337 München
E-Mail:
hans-georg.dietz@med.uni-muenchen.de
Kapitel 10

Prof. Dr. Hans Roland Dürr
Orthopädische Klinik
Klinikum der LMU München
Geschwister-Scholl-Platz 1
80539 München
E-Mail:
hans_roland.duerr@med.uni-muenchen.de
Kapitel 15

Dr. Hartmut Gaulrapp
Facharztpraxis für Orthopädie und
Kinderorthopädie
Leopoldstr. 25
80802 München
E-Mail: gaulrapp.dr@gmx.net
Kapitel 2 und 8

Dr. Tobias Hesper
Klinik für Orthopädie
Universitätsklinikum Düsseldorf
Moorenstr. 5
40225 Düsseldorf
E-Mail: tobias.hesper@med.uni-duesseldorf.de
Kapitel 11

Prof. Dr. Franz Wolfgang Hirsch
Abteilung für Kinderradiologie
Universitätsklinikum Leipzig AÖR
Liebigstr. 20 a
04103 Leipzig
E-Mail: hirw@medizin.uni-leipzig.de
Kapitel 14

Prof. Dr. Rüdiger Krauspe
Universitätsklinikum Düsseldorf
Moorenstr. 5
40225 Düsseldorf
E-Mail: hemmers@med.uni-duesseldorf.de
Kapitel 11

PD Dr. Holger Mellerowicz
Klinik für Kinderorthopädie und
Kindertraumatologie
HELIOS Klinikum Emil v. Behring
Walterhöferstr. 11
14165 Berlin
E-Mail: holger.mellerowicz@helios-kliniken.de
Kapitel 1

Dr. Mohammad Azizbaig Mohajer
Orthopädie und Orthopädische Chirurgie
Steiermärkische Krankenanstaltengesellschaft mbH, LKH Stolzalpe
Stolzalpe 38
8852 Stolzalpe, Österreich
E-Mail: mamohajer@me.com
Kapitel 16

Dr. Michael Poschmann
Kinderorthopädie, Neuroorthopädie
Schön Klinik München Harlaching
Harlachinger Straße 51
81547 München
E-Mail: mposchmann@schoen-kliniken.de
Kapitel 13

Dr. Christian Roggenbuck
Orthopädisches Zentrum Wilmersdorf
Roggenbuck und Rutkowski
Hohenzollerndamm 197
10717 Berlin
E-Mail: info@rr-ozw.de
Kapitel 1

Prof. Dr. Andreas Roth
Universitätsklinikum Leipzig AÖR
Klinik und Poliklinik für Orthopädie, Unfallchirurgie und Plastische Chirurgie
Liebigstr. 20, Haus 4
04103 Leipzig
E-Mail: andreas.roth@uniklinik-leipzig.de
Kapitel 14

Dr. Gregor Schönecker
Gemeinschaftspraxis für Orthopädie und Orthopädische Chirurgie
Seligenthaler Straße 8
84034 Landshut
E-Mail: pfanzelt.schoenecker@web.de
Kapitel 6, 7 und 9

Prof. Dr. Maximilian Stehr
Kinderchirurgie
Diakonie Neuendettelsau Klinik Hallerwiese / Cnopf'sche Kinderklinik
St.-Johannis-Mühlgasse 19
90419 Nürnberg
E-Mail:
maximilian.stehr@diakonieneuendettelsau.de
Kapitel 10

Dr. Patrick Stumpp
Klinik und Poliklinik für Diagnostische und Interventionelle Radiologie
Universitätsklinikum Leipzig AÖR
Liebigstr. 20, Haus 4
04103 Leipzig
E-Mail: patrick.stumpp@medizin.uni-leipzig.de
Kapitel 14

PD Dr. Christian Tschauner
Department III
Steiermärkische Krankenanstalten-gesellschaft mbH
LKH Stolzalpe
Stolzalpe 38
8852 Stolzalpe, Österreich
E-Mail: christian.tschauner@lkh-stolzalpe.at
Kapitel 16

Prof. Dr. Bettina Westhoff
Orthopädische Klinik
Universitätsklinikum Düsseldorf
Moorenstr.5
40225 Düsseldorf
E-Mail: westhoff@med.uni-duesseldorf.de
Kapitel 4

Prof. Dr. Thomas Wirth
Klinikum Stuttgart
Orthopädische Klinik
Kriegsbergstraße 60
70174 Stuttgart
E-Mail: t.wirth@klinikum-stuttgart.de
Kapitel 5 und 12

PD Dr. Christoph Zilkens
Universitätsklinikum Düsseldorf
Moorenstr. 5
40225 Düsseldorf
E-Mail:
christoph.zilkens@med.uni-duesseldorf.de
Kapitel 11

Teil I: **Diagnostik**

Christian Roggenbuck, Jasmin El Helo, Holger Mellerowicz

1 Anamnese und klinische Untersuchung der kindlichen juvenilen und adoleszenten Hüfte

Um zielgerichtet, schnell und ressourcensparend eine Diagnose stellen zu können, sollten die Differenzialdiagnosen umfassend bekannt sein. Verschiedene Systematiken können dieses erleichtern.

Merke: Zuerst immer die orthopädisch-traumatologischen Notfälle und häufigen Differenzialdiagnosen bedenken.

1.1 Notfälle

1.1.1 Notfälle am Bewegungsapparat: Infektarthritis (septische/eitrige Coxitis) und Epiphyseolysis capitis femoris

Zur Verhinderung zeitbedingter, teilweise massiver Krankheitsfolgen und Komplikationen müssen diese schnell erkannt und sofort zielgerichtet standardisiert behandelt werden.

Vor allem bei Säuglingen und Kleinkindern muss die seltene septische Coxitis differenzialdiagnostisch von der häufigen Coxitis fugax abgegrenzt werden.

1.1.2 Parameter zur Differenzierung bei Hüftschmerz

Schon bei zwei Parametern der septischen Arthritis liegen Sensitivität und Spezifität für das Vorliegen einer septischen Arthritis über 90 % (Tabelle 1.1 [12]).

Tab. 1.1: Coxitis fugax vs. septische Coxitis ($n = 509$) [21].

Prädiktor	Coxitis fugax	Septische Arthritis
Starker Schmerz	11,5 %	61,9 %
Druckschmerz	17,2 %	85,7 %
Fieber > 38,5 °C	7,9 %	81,0 %
BSG > 20 mm/h	10,9 %	90,5 %

DOI 10.1515/9783110470598-001

Tab. 1.2: Klinische Diagnose ECF

Anamnese	Klinik
Leistenschmerz, Knieschmerz – Hinken	Außenrotationsgang
Gehunfähigkeit	Adipositas Schnelles Wachstum/Sport Drehmann-Zeichen

Während bis zum neunten Lebensjahr die septische Coxitis beachtet werden muss, steht danach die Epiphyseolysis capitis femoris (ECF) als wichtige und häufig übersehene Notfalldiagnose im Vordergrund (Tabelle 1.2).

Jung et al. erzielen eine weitergehende Sicherung der Diagnose um 98 % unter der Berücksichtigung folgender Faktoren [10] (siehe unter Tab. 1.3 und Liste „Notfälle außerhalb des Bewegungsapparates“):

1. Temperatur > 37 °C
2. Leukos > 11 G/l
3. Gelenkspalt > 2 mm
4. BSG > 20 mm/h
5. CRP > 10 mg/l

Tab. 1.3: Zeitverzögerungen bei der Diagnose ECF [25]

Orthopäde	4,5 Wochen
Andere	9,1 Wochen
Knieschmerz	10,3 Wochen
Röntgen Kniegelenk	13,3 Wochen
Hüftschmerz	4,9 Wochen
Röntgen Hüftgelenk	3,2 Wochen

Notfälle außerhalb des Bewegungsapparates

- Appendizitis
- Hodentorsion
- Inkarzerierte Hernie
- Epididymitis
- Peritonitis
- Invagination
- Volvulus
- Akute Leukose

1.2 Häufigkeit

Die Berücksichtigung der Inzidenz von Hüftschmerzen bei Heranwachsenden ermöglicht häufig eine schnelle Zuordnung (Abbildung 1.1).

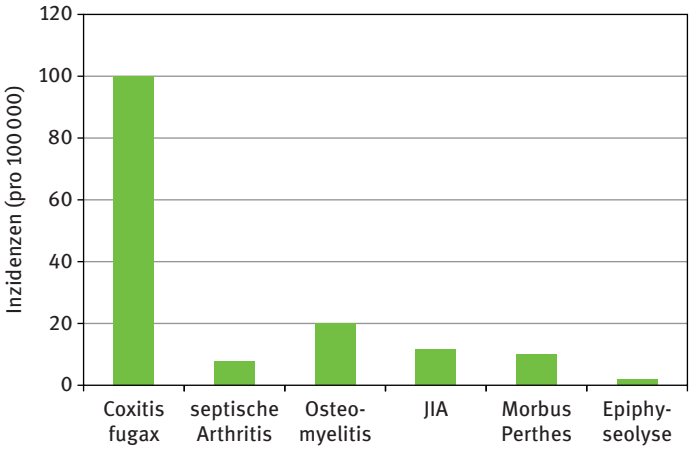

Abb. 1.1: Ursachen von Hüftschmerz. Inzidenzen pro 100.000 der wesentlichen pädiatrischen Hüfterkrankungen [9].

1.3 Alter

Die verschiedenen Erkrankungen am Hüftgelenk weisen eine charakteristische Altersprädisposition auf (Tabelle 1.4).

1.4 Lokalisation

Ein weiterer Zugang zur Differenzialdiagnostik erfolgt über die drei wesentlichen Lokalisationen der geklagten Beschwerden:

- Leiste
- Becken
- Trochanter major

Tab. 1.4: Hüftschmerz Altersprädisposition (modifiziert nach Hefti [7])

Säuglings- und Kleinkindalter (0–2 Jahre)	Kindesalter (2–9 Jahre)	Adoleszentenalter (10–16 Jahre)
Hüftdysplasie	Coxitis fugax	Epiphyseolysis capitis femoris
Hüftluxation	M. Perthes	Juvenile idiopathische Arthritis und andere rheumatische Erkrankungen
Traumata	Septische Coxitis	Juvenile Spondylarthritis
Septische Coxitis	Juvenile idiopathische Arthritis	Andere rheumatische Erkrankungen
Osteomyelitis	Andere rheumatische Erkrankungen Osteomyelitis Tumore	Tumore

1.4.1 Leiste

Bursitis iliopectinea, Osteochondrosis dissecans des Caput femoris, ISG-Syndrome, Femoroazetabuläres Impingement (FAI) im Jugendalter, M. Pierson (Osteonekrose des Os pubis), M. van Neck (Synchondrosis ischiopubica), M. Kremser (Osteonekrose des Tuber ischiadicum), Coxa saltans interna (Psoassehne an der Hüftgelenkskapsel), Engpasssyndrom des N. genitofemoralis, Adduktorenzerrung, Adduktorenapophyseopathie und -enthesiopathie [24], Histiocytosis, idiopathische Chondrolyse des Hüftgelenks, M. Perthes, idiopathische Hüftkopfnekrose sowie direkte und indirekte Leistenhernie, Schenkelhernie „weiche Leiste“ (Einklemmung des Peritoneums) [8], Sportlerleiste „imbalance syndrome“ (M. rectus abdominis/M. adductor longus) [16, 17], „pubic joint“ (Ungleichgewicht adduzierender und abduzierener Kräfte) [14], Osteitis pubis, epiphysäre Dysplasie M. Meyer, M. Ribbing, M. Fairbanks.

1.4.2 Becken

Folgen und Komplikationen: Heterotope Ossifikation, Pseudarthrosen, Pseudotumoren.

Abdominelle, nicht den Bewegungsapparat betreffende Erkrankungen: akute und chronische Appendizitis, abszedierende retikuläre Lymphadenitis (Yersiniose u. a.), Colon irritabile, Colitis ulcerosa, Ileitis terminalis (M. Crohn), Divertikulitis, Salpingitis, Obstipation, akutes Abdomen, Volvulus [6] (Tabelle 1.5).

Tab. 1.5: Apophyseopathien und -ausrisse, Folgen und Komplikationen (modifiziert nach Wolf [26]).

Beckenkammapophyse	Schräge Bauchmuskeln
Spina iliaca anterior superior	M. sartorius, M. tensor fasciae latae
Spina iliaca anterior inferior	M. rectus femoris
Tuber ischiadicum	M. adductor magnus, ischiocrurale Muskulatur
Trochanter minor	M. iliopsoas
Trochanter major	M. gluteus medius et minimus

1.4.3 Trochanter major

Häufige Lokalisation für von den Patienten beschriebene Hüftschmerzen lateral. (Siehe Tab. 1.6)

Tab. 1.6: Beschwerden an der Hüftaußenseite

Coxa saltans externa	Tractus iliotibialis – lateral über den Trochanter major
Bursitis trochanterica	Druck- und Bewegungsschmerz lateral und dorsal des Trochanter major bis Ansatz M. Gluteus max.
Apophyseopathien, -abrisse, Enthesiopathien, M. gluteus medius und minimus	Apophysen, M. gluteus medius und minimus
Meralgia paraesthetica	Engpasssyndrom des N. cutaneus femoris lateralis Parästhesien und brennende Schmerzen proximaler ventraler Oberschenkel

1.5 Hüfte nicht orthopädisch-traumatologisch

1. Tumoren: Tumoren der Konus-Kauda-Region: Myxopapilläres Ependymom (Ependymom in Spinalkanal, 1. Altersgipfel 5. LJ) und primitiv neuroektodermaler Tumor (PNET), Chordome (Lokalisation im Os sacrum/aber überwiegend ältere Jugendliche)
2. Entzündlich: JIA, Still-Syndrom (systemische Form der JIA), M. Bechterew (ISG Arthritis)

1.6 Allgemeine Erkrankungen

Lymphknoten, Lymphangitis, Lymphadenitis rosenmülleri und gonorrhoica u. a., Appendizitis, Lymphome, M. Crohn, Colitis ulcerosa, Senkungsabszess, akute Appendizitis, chronische Appendizitis, abszedierende retikuläre Lymphadenitis (Yersiniose),

Colon irritabile, Colitis ulcerosa, Ileitis terminalis (M. Crohn), Divertikulitis (subfebrile Temperaturen), Salpingitis (Fieber bis Schüttelfrost), Obstipation, akutes Abdomen, Volvulus, Leukämie [6].

Zur Abklärung entzündlicher und tumoröser Erkrankungen siehe unter Abschnitt 1.9.

Merke: Bei allen rheumaähnlichen Knochenschmerzen immer eine Leukämie ausschließen.

1.7 Leitsymptome

Eine weitere Möglichkeit ist die Differenzierung nach vier altersgemäßen Leitsymptomen:

- Hinken
- Hüftschmerz mit Fieber
- Hüftschmerz ohne Fieber
- Knieschmerz

1.7.1 Hinken

Ein hinkendes Gangbild ist ein wichtiges Symptom von Hüftgelenkserkrankungen bei Kindern und Jugendlichen. Es kann schmerzfrei oder schmerzbedingt auftreten. Auch zur Differenzierung der Gangbildveränderungen bietet sich die Berücksichtigung der Altersabhängigkeit an. Die Imitation eines pathologischen Gangbildes/Hinkens kommt durchaus bei Kindern und Jugendlichen vor und sollte Berücksichtigung finden.
Gangbildveränderungen beim Kleinkind (1–6 Jahre), beim Juvenilen (6–10 Jahre) und beim Adoleszenten (10–16 Jahre) sind zu unterscheiden (Tabelle 1.7–1.9).

Tab. 1.7: Hinken beim Kleinkind (modifiziert nach Hefti [7])

Art des Hinkens	Verdachtsdiagnose
Trendelenburg-Duchenne-Hinken	Hüftluxation, Coxa valga, Coxa vara congenita
Versteifungs-, Schonhinken	Coxitis fugax, M. Perthes, rheumatische Arthritiden
Lähmungshinken	Neuroorthopädische Erkrankungen (ICP, MMC, Myopathien u. a.)
Schonhinken	Apophysitiden und -abrisse, Imitation, Wachstumsschmerz, Kindesmisshandlung (Battered Child), Osteomyelitis