Steven F. Swaim | Walter C. Renberg | Kathy M. Shike

Verbandsmanagement in der Kleintierpraxis

Verbände, Gipse und Schienen

Der Praktische Tierarzt
Vetpraxis Spezial

vet S

schlütersche

Steven F. Swaim · Walter C. Renberg · Kathy M. Shike

Verbandsmanagement in der Kleintierpraxis – Verbände, Gipse und Schienen

Steven F. Swaim · Walter C. Renberg · Kathy M. Shike

Verbandsmanagement in der Kleintierpraxis – Verbände, Gipse und Schienen

Ins Deutsche übertragen von Dr. med. vet. Malte Kienitz

schlütersche

Bibliografische Information der Deutschen Nationalbibliothek
Die Deutsche Nationalbibliothek verzeichnet diese Publikation in der Deutschen Nationalbibliografie; detaillierte bibliografische Daten sind im Internet über http://dnb.ddb.de abrufbar.

ISBN 978-3-89993-668-1 (Print)
ISBN 978-3-8426-8423-2 (PDF)

© 2013 Schlütersche Verlagsgesellschaft mbH & Co. KG,
Hans-Böckler-Allee 7, 30173 Hannover

Alle Rechte vorbehalten.
Das Werk ist urheberrechtlich geschützt. Jede Verwertung außerhalb der gesetzlich geregelten Fälle muss vom Verlag schriftlich genehmigt werden.
Titel der Originalausgabe: Steven F. Swaim, Walter C. Renberg, Kathy M. Shike. Small animal bandaging, casting, and splinting techniques/ © 2011 Steven F. Swaim, Walter C. Renberg, and Kathy M. Shike. Published 2011 by Wiley-Blackwell and V.W.M.S.

Eine Markenbezeichnung kann warenzeichenrechtlich geschützt sein, ohne dass diese gesondert gekennzeichnet wurde. Die beschriebenen Eigenschaften und Wirkungsweisen der genannten pharmakologischen Präparate basieren auf den Erfahrungen der Autoren, die größte Sorgfalt darauf verwendet haben, dass alle therapeutischen Angaben dem derzeitigen Wissens- und Forschungsstand entsprechen. Darüber hinaus sind die den Produkten beigefügten Informationen in jedem Fall zu beachten.
Der Verlag und die Autoren übernehmen keine Haftung für Produkteigenschaften, Lieferhindernisse, fehlerhafte Anwendung oder bei eventuell auftretenden Unfällen und Schadensfällen. Jeder Benutzer ist zur sorgfältigen Prüfung der durchzuführenden Medikation verpflichtet. Jede Dosierung oder Applikation erfolgt auf eigene Gefahr.

Programmleitung: Dr. Ulrike Oslage
Übersetzung: Qrrekt, Dr. Malte Kienitz, Quedlinburg
Satz: PER Medien+Marketing GmbH, Braunschweig
Druck und Bindung: Werbedruck Aug. Lönneker GmbH & Co. KG, Stadtoldendorf

Die Autoren

Steven F. Swaim, DVM, MS
Professor Emeritus
Scott-Ritchey Research Center und
Department of Clinical Sciences,
College of Veterinary Medicine, Auburn University, Alabama

Walter C. Renberg, DVM, MS, Dip. ACVS
Associate Professor
Department of Clinical Sciences,
College of Veterinary Medicine,
Kansas State University, Manhattan, Kansas

Kathy M. Shike, RVT
Veterinary Technician
Department of Clinical Sciences,
College of Veterinary Medicine,
Kansas State University, Manhattan, Kansas

Danksagung

Wir danken Dave Adams und Chris Baker für ihre fotografischen Beiträge zu diesem Buch. Mrs. Barbara Webster danken wir für die Textverarbeitung und Brook Grieger für die Zeichnungen in diesem Buch.

Inhalt

Vorwort 6

Einleitung 6

1 Grundlagen von Verbänden, Gipsen und Schienen 7

1.1 Verbände 7
1.1.1 Zweck und Funktion von Verbänden 7
1.1.2 Bestandteile eines Verbandes 7
1.1.3 Spezielle Überlegungen zu Verbänden, Gipsen und Schienen 13
1.1.4 Sedation oder Anästhesie beim Verbandswechsel 15
1.2 Gipse und Schienen 15
1.2.1 Zweck und Funktion von Gipsen und Schienen 15
1.2.2 Materialien 16

2 Kopf- und Ohrenverbände 17

2.1 Ohren-Notfallverband 17
2.2 Einfacher Kopf- und Ohrenverband 18

3 Verbände an Thorax, Abdomen und Becken 26

3.1 Verbände an Thorax und Abdomen 26
3.1.1 Geschlossene thorakoabdominale Verbände 26
3.1.2 Fenestrierte thorakoabdominale Verbände 29
3.1.3 Thorakale/abdominale Überknüpfverbände 29
3.2 Beckenverbände 32
3.2.1 Geschlossener Beckenverband 32
3.2.2 Fenestrierter Beckenverband 36
3.2.3 Überknüpfverbände im Beckenbereich 39
3.2.4 Beckenentlastungsstützen 39

4 Verbände, Gipse und Schienen an den Extremitäten 41

4.1 Schwanzverbände 41
4.2 Verbände, Gipse und Schienen an der Vordergliedmaße 46
4.2.1 Einfacher Polsterverband an der Vordergliedmaße 46
4.2.2 Einfacher Pfotenverband und Verband der distalen Gliedmaße 55
4.2.3 Druckentlastung der Ballen 67
4.2.4 Druckentlastung des Pfotenrückens 72
4.2.5 Karpalschlinge 74
4.2.6 Einfache Schienung der Vordergliedmaße 76
4.2.7 Einfacher Gips-/Castverband der Vordergliedmaße 82
4.2.8 Spica-Verband mit lateraler Schienung 82
4.2.9 Ellbogen-Aluminiumschiene 86
4.2.10 Velpeau-Schlinge 88
4.3 Verbände, Gipse und Schienen an der Hintergliedmaße 91
4.3.1 Einfacher Polsterverband an der Hintergliedmaße 91
4.3.2 Einfache Schienung der Hintergliedmaße 91
4.3.3 Einfacher Gips-/Castverband der Hintergliedmaße 91
4.3.4 Ehmer-Schlinge 98
4.3.5 90/90-Schlinge 102
4.3.6 Überknüpfverband 106

5 Restriktive Maßnahmen 107

5.1 Halskragen 107
5.2 Kunststoffmanschette 109
5.3 Handtuch-Kragen 110
5.4 Maulkörbe 110
5.5 Seitenstützen 111
5.6 Lokale chemische Schutzmaßnahmen 115
5.7 Elektronische Hilfsmittel 115

Anhang 116

Empfohlene und verwendete Literatur 116
Bildnachweis 117
Stichwortverzeichnis 119

Vorwort

Das Anlegen von Verbänden ist in den meisten Tierarztpraxen Routine. Herausfordernd sind dabei die Unterschiede unserer tierischen Patienten in Größe, Form und Aktivität, die Art und Lokalisation einer Verletzung und schließlich die Toleranz – oder fehlende Toleranz – im Umgang mit dem Verband. Erfolgreiches Verbinden ist gleichzeitig eine Kunst und eine Wissenschaft. *Die Kunst:* Außerhalb vorgegebener Muster zu denken, um an den unmöglichsten Stellen Wunden zu schützen. *Die Wissenschaft:* Die richtigen Komponenten für einen Verband auszuwählen, die die physikalischen Gesetze nutzen und der Wundbiologie entsprechen. Dieses Buch vereint beide Aspekte.

Wie in Kapitel 1 betont, ist ein profundes klinisches Urteil wichtig für die Applikation und Modifikation von Verbänden. Die Autoren dieses Buches haben reiche Erfahrung im Wundmanagement und sind maßgeblich an der Forschung auf diesem Gebiet beteiligt. Der Name Dr. Steven F. Swaim ist geradezu ein Synonym für Wundmanagement in der Tiermedizin, weltweit profitieren Tiere von seiner umfassenden Kenntnis dieses Gebietes und seiner Leidenschaft, mit der er Tiermediziner unterrichtet. Dr. Walter C. Renberg ist tierärztlicher Chirurg und Lehrer mit weitreichenden klinischen und wissenschaftlichen Erfahrungen, der Spezialwissen zu orthopädischen Verletzungen und der Biomechanik in die Verbandskunde einbringt. Ms. Kathy M. Shike hat weitreichende praktische Verbandserfahrung als *small animal surgery technician*, sie unterrichtet Studenten der Veterinärmedizin und war an vielen Forschungsprojekten auf diesem Gebiet beteiligt. Diese Erfahrungen der Autoren sind hier so zusammengefasst, dass der Leser sie zur Grundlage seiner Entscheidungen für das eigene Verbandsmanagement machen kann.

Illustrierte Schritt-für-Schritt-Instruktionen für eine Reihe von Verbandstechniken sind einzigartiger Bestandteil dieses Buches und stellen eine sehr praxisorientierte visuelle Anleitung dar. Die spezifische Anleitung zur Verbandsapplikation wird durch klar strukturierte Informationen zu Indikationen, Nachsorge, sicherer Verbandsentfernung oder -modifikation sowie zu potenziellen Komplikationen für jeden Verbandstyp ergänzt, außerdem durch viele hilfreiche Tipps aus der persönlichen Erfahrung der Autoren. Im gesamten Buch wird Wert auf das Wohlbefinden des Patienten gelegt und auf die Auswahl des jeweils am besten geeigneten Verbandes.

Als aktueller Präsident der *Veterinary Wound Management Society* erkläre ich, dass die VWMS dieses Buch überaus begrüßt. Die Autoren haben hervorragend die Kunst und die Wissenschaft der Verbandskunde in einem klinisch relevanten Text vereint. Dieses Buch wird für Praktiker und Lernende der Tiermedizin eine häufig genutzte Quelle sein.

Bonnie Grambow Campbell
DVM, PhD, Diplomate ACVS
Clinical Assistant Professor of Small Animal Surgery,
Washington State University

Einleitung

Tierärzten werden häufig Patienten mit Wunden unterschiedlichsten Schweregrades vorgestellt, ebenso verhält es sich bei orthopädischen Verletzungen. Ein wesentlicher Teil der Therapie dieser Zustände besteht im Verbinden, Schienen und Stabilisieren. Die verwendeten Techniken müssen adäquat ausgeführt sein, sicher sitzen und dürfen das Tier nicht belästigen, wenn sie effektiv sein sollen. Zweck dieses Buches ist es, solche Techniken in Text und Bild vorzustellen. Indikationen, Nachsorge, Vorteile und Komplikationen werden durchgehend geschildert.

1 Grundlagen von Verbänden, Gipsen und Schienen

1.1 Verbände

1.1.1 Zweck und Funktion von Verbänden

Verbände haben im Rahmen des Wundmanagements eine Vielzahl von Funktionen (Tab. 1.1). Generell sorgen sie für ein Milieu, das die Wundheilung fördert.

Tab. 1.1: Aufgaben und Eigenschaften eines Verbandes (nach Williams and Moores 2009 und Hedlund 2007)

- Schaffung eines ästhetisches Erscheinungsbildes
- Schutz der Wunde vor Kontamination
- Schutz der Wunde vor dem Patienten
- Schutz des Gewebes vor Austrocknung
- Schaffung eines feuchten Milieus für die Wundheilung
- Schaffung eines warmen und sauren Milieus für die Sauerstoffversorgung des Gewebes
- Reduktion von Schmerzen
- Verhinderung von Gewebebewegungen, Immobilisierung der Wundränder
- Druckaufbau zur Verringerung von Hohlräumen und Reduzierung von Ödemen und Blutungen
- Abgabe lokal wirksamer Medikamente
- Aufnahme von Feuchtigkeit
- Wunddébridement
- Stabilisation orthopädischer Verletzungen

1.1.2 Bestandteile eines Verbandes

Ein Verband besteht aus drei Lagen oder Schichten, der primären, sekundären und tertiären Schicht (Abb. 1.1).

Primärschicht

Die primäre Schicht eines Verbandes wird auch Kontaktschicht genannt, da sie in direktem Kontakt mit der Wunde steht. Abhängig vom Stadium der Wundheilung kann diese Schicht genutzt werden, um das Gewebe zu reinigen (Débridement), Exsudate aufzunehmen, Wirkstoffe abzugeben und die Wunde dicht abzudecken. Die Primärschicht ist aber nicht nur eine Wundabdeckung, sondern spielt eine wichtige Rolle in der Schaffung eines Milieus, das die Heilung stimuliert. Die Eigenschaften des für die Kontaktschicht genutzten Verbandsmaterials können sehr unterschiedlich sein und müssen dem jeweiligen Status der Wunde angepasst sein, wichtige Eigenschaften sind aber immer die Fähigkeit zur korrekten Anpassung an die Wunde und zur Absorption.

Stark absorbierendes Material
Stark absorbierendes Verbandsmaterial ist indiziert bei der Behandlung stark kontaminierter oder infizierter sowie verschmutzter Wunden und bei starker Exsudation. Solche Wunden befinden sich oft in der frühen Entzündungsphase der Wundheilung. In der späten Entzündungs- oder frühen Granulationsphase wird ein anderes Material gewählt, das die Wundheilung fördert, beispielsweise eine feuchtigkeitshaltende Wundauflage (*moisture-retentive dressing*, s. u.).

Gaze-Verbände
Gaze-Verbände werden als sogenannte Feucht-Trocken- und Trocken-Trocken-Verbände angewandt. Dies sind ältere Formen des Wundverbandes, die der Reinigung der Wunde von Exsudaten und nekrotischem Gewebe in der frühen Phase der Wundbehandlung dienen. Trockene Gaze kann beispielsweise bei stark nässenden Wunden die ökonomischste Primärschicht sein, wenn ein mehrfacher täglicher Verbandswechsel nötig ist. Nach drei bis fünf Tagen ist dann ein Wechsel zu einer Kontaktschicht nötig, die die Wundheilung fördert, z. B. ein Kalziumalginat-Verband, Hydrogel- oder Polyurethan-Verbände.

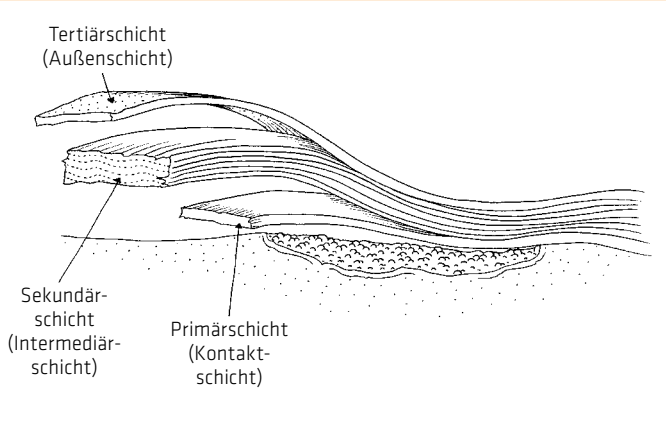

Abb. 1.1: Die drei Schichten eines Verbandes.

Als **Feucht-Trocken-Verband** wird weitmaschige Gaze mit steriler Kochsalzlösung, Ringer-Laktat oder 0,05%iger Chlorhexidin-Diazetat-Lösung angefeuchtet und bei Wunden mit viskösem Exsudat oder nekrotischem Gewebe verwendet. Das Exsudat wird verdünnt und in die sekundäre Verbandsschicht absorbiert. Durch die Verdunstung der Feuchtigkeit trocknet die Gaze und verklebt mit dem Gewebe, beim Verbandswechsel wird anhaftendes nekrotisches Gewebe dann mit entfernt. Da dies ist in der Regel schmerzhaft ist, kann ein Anfeuchten der Gaze mit warmem 2%igem Lidokain ohne Epinephrinzusatz sinnvoll sein, bei Katzen ist ein Anfeuchten der Gaze mit warmer physiologischer Kochsalzlösung indiziert.

Bei **Trocken-Trocken-Verbänden** wird trockene Gaze auf Wunden mit gering viskösem Exsudat platziert. Das Exsudat wird vom Verbandsmaterial aufgenommen und verdunstet, wodurch die Gaze mit dem Gewebe verklebt. Beim Verbandswechsel wird wiederum nekrotisches Gewebe mit entfernt. Das Anfeuchten des Verbandes mit erwärmtem 2%igem Lidokain (bzw. warmer physiologischer Kochsalzlösung bei Katzen) vor dem Verbandswechsel ist zu empfehlen.

Diese Gaze-Verbände haben einige Nachteile:

- Beim Verbandswechsel wird nicht nur nekrotisches Gewebe entfernt, sondern auch gesundes Gewebe bzw. Granulationsgewebe;
- Das trockene Milieu fördert nicht die Funktion von Zellen und Proteasen, die an der Wundheilung beteiligt sind;
- Exogene Bakterien können über die feuchte Gaze in die Wunde eindringen, bei ausbleibendem Verbandswechsel kann eine feuchte Mazeration des Gewebes erfolgen;
- Trockene Gaze kann beim Verbandswechsel Bakterien in der Luft verteilen;
- Gaze-Fasern können in der Wunde verbleiben und eine Entzündung induzieren;
- Mit der Wunde verklebte Verbände sind schmerzhaft zu tragen und zu entfernen;
- Die Entfernung der Wundflüssigkeit durch/mit dem Verband entfernt auch Zytokine und Wachstumsfaktoren, die essenziell für die Wundheilung sind.

Hypertoner Salzverband

Diese Verbände sind eine gute Wahl für infizierte oder nekrotische und stark nässende Wunden, die ein aggressives Débridement erfordern. Der hohe Salzanteil (20 %) wirkt osmotisch, entfernt Feuchtigkeit aus der Wunde zur Minderung von Ödemen und verbessert so die lokale Durchblutung. Gewebe und Bakterien werden osmotisch ausgetrocknet. Die Verbände werden alle ein bis zwei Tage gewechselt, bis Nekrose und/oder Infektion unter Kontrolle sind. Das Débridement ist nichtselektiv, beim Verbandswechsel werden krankes und gesundes Gewebe mit entfernt. Der Einsatz erfolgt in der frühen Wundheilung, um eine nekrotische Wunde in die Granulationsphase mit moderatem Exsudat zu führen. Dann wird zu einem Kalziumalginat-Verband, Hydrogel- oder Polyurethan-Verband gewechselt.

Kalziumalginat-Verband

Diese hydrophilen Verbände sind bei moderat bis hochgradig exsudativen Wunden indiziert, also in der Entzündungsphase der Wundheilung. Der Einsatz über offenliegenden Knochen, Muskeln oder Sehnen sowie trockenem nekrotischem Gewebe ist nicht angeraten, ebenso wenig auf trockenen Wunden oder Wunden mit trockenem nekrotischem Material. Sie sind als filzähnliche Kompressen oder Tamponaden erhältlich. Das aus Algen gewonnene Kalziumalginat reagiert mit dem Natrium in den Körperflüssigkeiten. Es geliert und das entstehende Kalzium-Natrium-Alginat-Gel hält das Wundmilieu feucht.

Beim Einsatz von Kalziumalginat-Verbänden muss der Hydratationszustand der Wunde beachtet werden. Um ein ausreichend feuchte Milieu zu erhalten, kann der Verband mit einer dampfdurchlässigen Polyurethanfolie abgedeckt werden. Wenn aber zu viel Exsudat produziert wird, kann über dem Kalziumalginat-Verband noch ein absorbierendes Hydrogel verwendet werden. Das Kalziumalginat absorbiert viel Feuchtigkeit, daher kann bei fortschreitender Wundheilung und abnehmender Exsudatmenge die Wunde austrocknen. Wird es zu lange belassen, kann es selbst austrocknen und in/auf der Wunde fest werden und einen Kalziumalginatschorf bilden, der schwer zu entfernen ist. Mit Kochsalzlösung kann das Kalziumalginat wieder in den gelförmigen Zustand zurückgeführt werden, um die Entfernung von der Wunde zu erleichtern.

Die Kalziumalginat-Verbände unterstützen den Übergang von der Entzündungsphase zur Reparationsphase der Wundheilung, indem sie autolytisches Débridement und die Bildung von Granulationsgewebe fördern. Um die Granulation bei Wunden mit geringer Exsudatmenge zu fördern, kann das Kalziumalginat vorab mit Kochsalzlösung angefeuchtet werden. Zusätzliche Effekte sind eine hämostatische Wirkung und die Bindung von Bakterien in der Gelschicht, die beim Verbandswechsel mit entfernt werden.

Copolymerschaum

Stark absorbierender Copolymerschaum auf Stärkebasis ist indiziert für infizierte Wunden mit moderater bis hochgradiger Exsudation. Zur Fixierung und zur Aufnahme überschüssiger Feuchtigkeit können Hydrokolloid-Verbände über dem Copolymer verwendet werden. Beim Verbandswechsel wird das Copolymer durch Lavage entfernt.

Es ist wichtig, die Exsudation der mit Stärke-Copolymer behandelten Wunde zu überwachen. Bei zu geringer Exsudation verklebt das Material mit der Wunde, was beim Verbandswechsel zu Gewebeschäden führen kann und zu Entzündungen, wenn Material in der Wunde verbleibt.

Feuchtigkeitshaltende Wundauflagen
Feuchtigkeitshaltende Wundauflagen schaffen ein warmes feuchtes Wundmilieu, das Zellproliferation und –funktion in der Entzündungs- und Heilungsphase fördert. Zusätzlich wird in jeder Phase durch das zurückgehaltene Wundsekret ein physiologisches Verhältnis an Proteasen, Proteaseinhibitoren, Wachstumsfaktoren und Zytokinen erhalten und bereitgestellt. So unterstützt das Exsudat die Heilung. Die klinische Einschätzung einer Wunde muss zur Entscheidung führen, zuerst stark absorbierende Materialien einzusetzen und später zu feuchtigkeitshaltenden Wundauflagen zu wechseln oder direkt feuchtigkeitshaltende Auflagen zu verwenden. Initial wird ein stark absorbierender Verband gewählt, wenn eine Infektion oder Nekrosen, Fremdkörper und große Mengen Exsudat vorliegen.

Das Wundmilieu unter einer feuchtigkeitshaltenden Wundauflage bietet einige Vorteile für die Wundheilung (Tab. 1.2). Nachteilig ist, dass durch die zurückgehaltene Feuchtigkeit eine Mazeration eintreten kann oder durch die Proteasen eine Exkoriation der umliegenden Haut.

Polyurethanschaum
Diese Wundauflagen sind weich, kompressibel, nichthaftend und passen sich der Wunde gut an. Sie sind durch das Dochtprinzip hoch absorbierend und werden bei moderat bis hochgradig exsudativen Wunden eingesetzt. Diese Schaumverbände erhalten ein feuchtes Wundmilieu und unterstützen das autolytische Débridement. Zusätzlich fördern sie ein gesundes Granulationsgewebe, es wurde auch über eine Unterstützung der Epithelisierung berichtet. Daher können die Polyurethanschaum-Verbände sowohl in der Entzündungs- als auch der Reparationsphase eingesetzt werden. Es ist auch möglich, den Schaum mit flüssigen Arzneimitteln zur Abgabe an die Wunde zu tränken.

Die Häufigkeit des Wechsels von Polyurethanschaum-Verbänden ist abhängig vom Heilungsstadium. Sie variiert zwischen einem Tag und sieben Tagen, mit den kürzeren Intervallen im frühen Stadium des Wundmanagements mit höherer Flüssigkeitsproduktion.

Tab. 1.2: Vorteile eines feuchtigkeithaltenden Verbandes* (nach Cambell 2006)

- Barrierefunktion gegen externe Bakterien
- Verhinderung der Gewebeaustrocknung
- Erhöhung der Konzentration systemisch verabreichter Antibiotika im Wundbereich
- Weiße Blutkörperchen mit ihren enzymatischen Aktivitäten verbleiben zum autolytischen Débridement in der Wunde
- Die geringe Sauerstoffspannung senkt den pH-Wert und verhindert so bakterielles Wachstum und fördert die Kollagensynthese, die Angiogenese und zieht weiße Blutkörperchen an
- Erhaltung der physiologischen Temperatur unterstützt Zellfunktionen, Proteasen und Wachstumsfaktoren
- Tragekomfort und schmerzarmer Verbandswechsel
- Undurchlässigkeit gegenüber Harn und anderen exogenen Flüssigkeiten
- Geringere Häufigkeit des Verbandswechsels und reduzierte Kosten
- Geringere Narbenbildung
- Geringere bakterienhaltige Aerosolbildung beim Verbandswechsel

* Die Vorteile variieren bei den einzelnen feuchtigkeitshaltenden Verbänden.

Polyurethanfolien
Es handelt sich um transparente dünne Folien, die flexibel und semiokklusiv sind, d.h. permeabel für Gase, nicht aber für Flüssigkeiten oder Bakterien. Sie haben einen haftenden Rand zur Befestigung auf der Haut in der Wundumgebung. Die Transparenz erlaubt die Wundbeurteilung. Da sie nicht absorbierend wirken, werden sie auf Wunden ohne oder mit minimaler Exsudation eingesetzt. Dies können trockene verschorfte Nekrosen sein oder oberflächliche Wunden wie Abrasionsverletzungen. Ebenso können sie im fortgeschrittenen Reparationsstadium eingesetzt werden, wenn eine feuchte Umgebung zur Förderung der Epithelisierung erforderlich ist. Weiterhin ist ein Einsatz über anderen Wundauflagen möglich, um ein feuchtes Wundmilieu zu erhalten und als bakterien- und wasserdichte Schicht zu dienen.

Die Folien sollten nicht auf stark nässenden oder infizierten Wunden oder bei nicht intakter Haut in der Wundumgebung eingesetzt werden. Auch über offenliegenden Knochen, Muskeln oder Sehnen sowie bei hochgradigen Verbrennungen sind sie nicht anzuwenden.

Die Polyurethanfolien haften schlecht auf unrasierter oder faltiger Haut. Haarwachstum in der Wundumgebung kann die Haftung beeinträchtigen und die Klebeflächen von der Haut lösen. Die Haftung kann jedoch durch Haftspray erhöht werden.

Bei dieser Verbandsart darf das trübe weiße bis gelbliche Exsudat, das sich unter der Folie ansammelt, nicht als infektionsbedingt interpretiert werden, es handelt sich lediglich um die Wundflüssigkeit. Eine Infektion manifestiert sich durch Hitze, Schwellung, Schmerz und Hyperämie des umgebenden Gewebes.

Hydrogele
Hydrogele sind wasserreiche Gele, die als Verbandsmaterial in flächiger Form oder als amorphes Gel verwendet werden. Einige Hydrogele enthalten Arzneimittel, die die Wundheilung positiv beeinflussen, z.B. Acemannan als Wundheilungsstimulanz und Metronidazol oder Silbersulfadiazin als antimikrobielle Wirkstoffe.

Da sie Feuchtigkeit an die Wunde abgeben, können Hydrogele bei verschorften Wunden oder trockener sich ablösender Haut zur Rehydrierung des Gewebes verwendet werden. Um sicherzustellen, dass Wundfeuchtigkeit ins Gewebe gelangt und nicht in die sekundäre Verbandsschicht, kann das Hydrogel mit einer nichthaftenden semiokklusiven Auflage oder mit dampfdurchlässigem Polyurethanschaum überdeckt werden. Einige Hydrogele haben bereits eine undurchlässige Auflage als Teil des Verbandsmaterials. Sie können auch über nekrotischen Wunden eingesetzt werden, um für ein feuchtes Milieu zu sorgen und so das autolytische Débridement zu fördern. Statt Feuchtigkeit an die Wunde abzugeben, haben manche Hydrogele die Fähigkeit zur Aufnahme großer Mengen Flüssigkeit, diese können auf stark nässenden Wunden eingesetzt werden.

Ein Verbandswechsel erfolgt bei nicht infizierten Wunden in der Regel alle drei Tage. Wird aber ein Hydrogel mit wundstimulierenden oder antimikrobiellen Zusätzen verwendet, kann ein täglicher Wechsel indiziert sein, um die Wirkung an der Wunde zu gewährleisten. Bei Abrasionen mit minimaler Exsudation reicht ein Wechsel nach vier bis sieben Tagen. Beim Verbandswechsel wird das Hydrogel mit Kochsalzlösung aus der Wunde herausgespült.

Hydrokolloide
Hydrokolloide bestehen aus absorbierenden und elastomeren Komponenten, die sich mit der Wundflüssigkeit zu einem Gel verbinden. Einige haben eine adhäsive Hydrokolloidschicht zum Kontakt mit der Wunde und eine äußere okklusive Polyurethanschicht. Das Hydrokolloid haftet auf der Haut in der Wundumgebung und bildet über der Wunde mit der Wundflüssigkeit ein okklusives Gel. Das Gel kann einen leichten Geruch und ein gelbes purulentes Aussehen haben. Dies darf nicht als Zeichen einer Infektion gewertet werden. Eine Infektion manifestiert sich durch Hitze, Schwellung, Schmerz und Hyperämie des umgebenden Gewebes. Das Gel ist üblicherweise zäher als Exsudat oder das Gel von Hydrogel-Verbänden.

Auch wenn Hydrokolloide als Paste, Granulat oder Puder erhältlich sind, werden sie meist als Folie eingesetzt, da diese ein thermoisoliertes feuchtes Milieu gewährleistet und für Flüssigkeiten, Gase und Bakterien undurchlässig ist.

Hydrokolloide können bei oberflächlichen bis tiefen Wunden mit sauberer bis nekrotischer Wundfläche verwendet werden, inklusive Druckwunden, kleineren Verbrennungen, Abrasionsverletzungen oder Transplantatentnahmestellen. Ein Einsatz ist in der Entzündungs- und Reparationsphase möglich. In der Entzündungsphase fördern sie das autolytische Débridement, in der Reparationsphase stimulieren sie Granulation, Kollagensynthese und Epithelisierung. Allerdings kann die Haftung in der Wundumgebung die Wundkontraktion verzögern. Hydrokolloide sollten nicht bei hochgradig infizierten Wunden oder stark nässenden Wunden verwendet werden. Letzteres kann zu Mazerationen sowie Exkoriationen der Haut in der Wundumgebung führen.

Vor der Applikation müssen die Haare um die Wunde herum geschoren werden. Die Wundauflage wird zwischen den Händen erwärmt und so zugeschnitten, dass sie die Wunde überall um etwa einen Zentimeter überragt. Die rückwärtige Schutzschicht wird entfernt und die Wundauflage auf der Wunde platziert, das Material haftet auf der Haut in der Wundumgebung. Nach zwei bis drei Tagen, wenn sie sich etwa anfühlt wie eine flüssigkeitsgefüllte Blase, muss die Wundauflage gewechselt werden bevor das Gel an den Rändern herausquillt. Nach der Entfernung des Verbandes wird das Gel aus der Wunde und von der Wundumgebung vorsichtig fortgewischt bzw. ausgespült. Die Anwendung der Hydrokolloide endet mit vollendeter Epithelisierung der Wunde.

Nichthaftende semiokklusive Wundauflagen
Diese Wundauflagen haben eine geringe Absorptionsfähigkeit. Sie sind porös und erlauben Flüssigkeiten, in die sekundäre Verbandsschicht überzutreten, wo sie verdunsten können. Die Durchlässigkeit erlaubt aber auch exogenen Bakterien, in Richtung der Wunde zu wandern.

Es kann sich um weitmaschige paraffinimprägnierte Gaze oder um ein absorbierendes Material in einer nichthaftenden porösen Ummantelung handeln. Auch wenn sie als nichthaftend klassifiziert sind, sind diese Wundauflagen leicht haftend. Bei der imprägnierten Gaze kann das Granulationsgewebe bzw. das Epithel in die Maschen einwachsen und so zur Verklebung mit der Wunde und zu Gewebeschäden bei der Verbandsentfernung führen. Die perforierte nichthaftende Wundauflage kann mit der Wunde verkleben, wenn die Wunde austrocknet und das Exsudat in den Poren ebenfalls. Sind die Perforationen groß genug, kann auch Granulationsgewebe oder Epithel einwachsen.

Die imprägnierte Gaze sollte in der Reparationsphase nur im frühen Stadium verwendet und dann häufig gewechselt werden, sodass das Granulationsgewebe nicht in die Maschen einwächst. Paraffin kann die Epithelisierung behindern, dies wird in der frühen Reparationsphase vermieden. Sobald die Epithelisierung beginnt, sollte das perforierte nichthaftende Material mit absorbierender Füllung verwendet werden.

Der Einsatz der perforierten nichthaftenden Wundauflagen mit absorbierender Füllung erfolgt, um eine gewisse Feuchtigkeit über der Wunde zu erhalten und die Epithelisierung zu fördern, während überschüssige Feuchtigkeit in die zweite Verbandsschicht abgegeben wird. Sie werden über oberflächlichen Wunden mit geringer bis mittelgradiger Exsudation verwendet, häufig erfolgt ein Einsatz im späteren Reparationsstadium mit geringer Exsudation. Sie sind auch gute Wundauflagen für vernähte Wunden.

Antimikrobielle Wundauflagen
Antimikrobielle Substanzen wie Jod, Silber, Polyhexamethylenbiguanid, Aktivkohle oder Antibiotika werden in Wundauflagen eingebracht. Diese Wundauflagen sind bei infizierten Wunden indiziert oder bei Wunden mit Infektionsrisiko. Sie sind nicht feuchtigkeitshaltend, eine Überdeckung mit Polyurethanfolie kann die Austrocknung verhindern.

Wundauflagen mit Cadexomer-Jod geben Jod an die Wunde ab, ohne die Wundzellen negativ zu beeinflussen. Durch die langsame Freisetzung wird ein wirksamer Jodspiegel über etwa 48 Stunden gehalten.

Silberionen in Wundauflagen haben einen breiten antimikrobiellen Effekt und wirken auch gegen ansonsten resistente Organismen und einige Pilze. Es gibt verschiedene Materialien mit Silberionen, wie Gaze-Auflagen und Gaze-Binden, wenig haftende, hydrokolloide oder Hydrogel- sowie Alginat-Verbände.

Polyhexamethylenbiguanid (PHMB) ist ein mit Chlorhexidin verwandtes Antiseptikum und wird in Gaze-Auflagen und Gaze-Binden eingebracht. Es wirkt bakterizid mit breitem Spektrum, ohne dass Resistenzen entstehen, es ist gewebeverträglich und ohne erkennbaren Effekt auf die Wundheilung. PHMB hat einen lange anhaltenden antibakteriellen Effekt, es verhindert eine Kontamination der Umgebung mit Wundkeimen und hindert exogene Bakterien am Eindringen in den Verband.

Aktivkohle-Verbände erhalten ein feuchtes Wundmilieu, absorbieren Bakterien, verhindern überschießende Granulation und reduzieren den Wundgeruch.

Gentamicin-imprägnierte Kollagenschwämme aus bovinem Typ-I-Kollagen liefern hohe lokale Antibiotikaspiegel bei Serumkonzentrationen unterhalb der toxischen Dosis. Es wird auch über hämostatische Effekte berichtet.

Biomatrix
Es handelt sich um zelllose abbaubare Folien mit einer dreidimensionalen Ultrastruktur. Sie werden aus der Matrix der porcinen Dünndarmsubmukosa oder Harnblasensubmukosa hergestellt und enthalten Strukturproteine, Wachstumsfaktoren, Zytokine und deren Inhibitoren. In den ersten beiden Wochen auf einer Wunde wird die Wundauflage abgebaut, wobei die Abbauprodukte chemotaktisch auf Reparaturzellen wirken. Diese gelangen als Stammzellen in die Wunde und schaffen eine ortsspezifische Matrix, also in Hautwunden beispielsweise die entsprechende Matrix für die Dermis. Nach 30–90 Tagen ist die gesamte Biomatrix durch ein spezifisches Grundgerüst ersetzt.

Die Applikation der Biomatrix weicht völlig ab von der üblichen Wundbehandlung. Es wird ein umfassendes Débridement durchgeführt, die Wunde muss frei sein von Medikamenten, Reinigungsmitteln und Exsudat, Infektionen müssen eliminiert oder gut unter Kontrolle sein. Das Biomatrix-Blatt wird etwas größer als die Wunde zugeschnitten, mit Kochsalzlösung rehydriert und an den Wundrändern unter die Haut geschoben und angenäht. Wird eine Exsudation erwartet, kann die Biomatrix fenestriert werden. Eine nichthaftende oder feuchtigkeitshaltende Wundauflage wird über der Biomatrix appliziert. Beim ersten Verbandswechsel nach drei bis vier Tagen werden alle Verbandsschichten bis auf die Biomatrix gewechselt, die dann eine gelblich-braune Färbung hat. Eine zweite Schicht Biomatrix wird über die erste Schicht gelegt. Beim nächsten Verbandswechsel nach vier bis sieben Tagen wird eine neue Biomatrix aufgelegt, nach zwei bis drei Schichten Biomatrix wird dann keine neue Schicht mehr appliziert. Typischerweise entsteht ein Granulationsgewebebett und eine ortsspezifische Matrix, die die Heilung mit der Entwicklung ortspezifischen Gewebes vorantreibt. Das Wundmanagement der granulierenden Wunde wird mit den den Heilungsstadien angemessenen Verbänden fortgesetzt.

Sekundärschicht

Die Hauptfunktion der Sekundärschicht oder Intermediärschicht eines Verbandes ist die Absorption. Daher sollte sie gute kapillare Eigenschaften haben, um Blut, Serum, Exsudat, Debris, Bakterien und Enzyme von der Wunde aufzunehmen. Weitere Aufgaben sind die Polsterung und der Schutz der Wunde vor weiteren Verletzungen, die Verhinderung von Bewegungen im Wundbereich und die Fixierung der primären Verbandsschicht.

Die Materialien, die für die Sekundärschicht genutzt werden können, umfassen spezifische lose gewebte absorbierende Binden, Polsterwatte und Naturwatte. Einer der Autoren (S. F. Swaim) bevorzugt die erste Variante. Die letzten beiden Materialien haben den Vorteil, nicht zu fest appliziert werden zu können, da sie unter Zug reißen. Sie können jedoch bei Wundkontakt mit der Wunde verkleben und beim Verbandswechsel dort unbemerkt Fremdmaterial hinterlassen. Selbsthaftender Verbandsmull oder Schlauchverbände können über der Wickellage als Teil der Sekundärschicht appliziert werden, um stützend und versteifend zu wirken.

Die Sekundärschicht sollte als Wickellage mit etwa 50 % Überlappung jeder Lage angebracht werden. Bei der Applikation an einer Gliedmaße wird von distal nach proximal gewickelt. Die Sekundärschicht soll ausreichend Druck haben, um den Kontakt zwischen Wundauflage und Wunde und zwischen Primär- und Sekundärschicht zu gewährleisten. Übermäßiger Zug beim Wickeln muss jedoch vermieden werden, da die Absorptionsfähigkeit des Verbandes sowie Blutversorgung des Gewebes und die Wundkontraktion beeinträchtigt werden.

Der Verband sollte bei stark drainierenden Wunden häufig, mindestens täglich, gewechselt werden, um das Exsudat zu entfernen, das in die Sekundärschicht aufgenommen wurde. Der Wechsel sollte erfolgen, ehe das Exsudat durch die Tertiärschicht austritt, da dies zur Wanderung exogener Bakterien zur Wunde führen kann. Zur Verhinderung dieser Wundkontamination kann auch antimikrobielles Material für die Sekundärschicht verwendet werden. Wenn die aufgenommene Flüssigkeitsmenge in der Sekundärschicht geringer ist, z. B. bei Verwendung feuchtigkeitshaltender Wundauflagen oder bei fortschreitender Heilung, muss die Sekundärschicht nicht so häufig gewechselt werden.

Tertiärschicht

Die Tertiärschicht oder Außenschicht eines Verbandes dient hauptsächlich der Fixierung der anderen Verbandsschichten und dem Schutz vor externen Kontaminationen. Materialien für diese Schicht sind durchlässiges Heftpflaster, okklusives wasserfestes Pflaster, elastisches klebendes oder selbsthaftendes Material oder Stockinetten (Schlauchverbände).

Bei der Applikation dieser Schicht müssen verschiedene Faktoren berücksichtigt werden:

1. Die Tertiärschicht muss unter adäquatem Zug appliziert werden, um die Primärschicht in Kontakt mit der Wunde und die Sekundärschicht in Kontakt mit der Primärschicht zu halten. Die Applikation darf jedoch nicht zu fest erfolgen, da dies die Absorptionsfähigkeit der Sekundärschicht beeinträchtigt;
2. An Kopf und Gliedmaßen kann eine zu feste Applikation außerdem zu Atem- bzw. Zirkulationsproblemen führen. Aus diesem Grund verwendet einer der Autoren (S. F. Swaim) Heftpflaster nur als vorgefertigte Streifen, statt das Pflaster direkt von der Rolle auf den Verband abzuwickeln, jeder Streifen überlappt dabei den vorangehenden um ein Drittel bis zur Hälfte. Die elastischen Binden werden direkt von der Rolle verwendet, um das Risiko einer zu festen Applikation zu mindern, wird das Material verbandsnah mit einer Hand fixiert, während es mit der anderen Hand von der Rolle abgezogen wird. Ein weiterer Anhaltspunkt ist die Textur des elastischen Materials, die gedehnt werden sollte ohne zu verstreichen;